

# Tuberculosis de Pared Torácica en Paciente Inmunocompetente: Reporte de Caso

## Chest Wall Tuberculosis in Immunocompetent Patient: Case Report

**Fecha de recepción:** March 08, 2020, **Fecha de aceptación:** June 12, 2020, **Fecha de publicación:** June 20, 2020

**Bouchentouf R<sup>1</sup> and Aرسالane A<sup>2</sup>**

- 1 Departamento de Neumología, Hospital Militar Avicena, Marrakech, Marruecos
- 2 Departamento de Cirugía torácica, Hospital Militar Avicena, Marrakech, Marruecos

### Resumen

La pared torácica es una localización rara de tuberculosis en inmunocompetente paciente. Su presentación puede ser atípica y a menudo simula una lesión tumoral. Presentamos un caso de paciente de 35 años de edad con una tumefacción de la pared torácica derecha. El diagnóstico de tuberculosis se obtuvo con el estudio histopatológico. La evolución clínica fue buena con la combinación de tratamiento médico y quirúrgico.

**Palabras clave:** Tuberculosis; Tumefacción; Pared torácica

### \*Correspondencia:

Rachid Bouchentouf

✉ bouchentouf\_rachid@yahoo.fr

### Abstract

Chest wall is rare tuberculosis localization especially in immunocompetent patient. The clinical presentation can be unusual and simulate tumor lesion. We report a case of 35 years old patient with right chest wall tumefaction, in whom the diagnosis was established by histology. Outcome was good with the association medical and surgical treatment.

**Keywords:** Tuberculosis; Tumefaction; Chest wall

### Introducción

La tuberculosis (TB) es una de las enfermedades infecciosas más prevalente a nivel mundial. La localización de la pared torácica es un poco común, y representa un recto diagnóstico por su presentación atípica. El diagnóstico diferencial se pone con afectación neoplásica o absceso piógeno. Presentamos un caso de esta patología y revisamos la escasa literatura sobre el tema.

### Caso Clínico

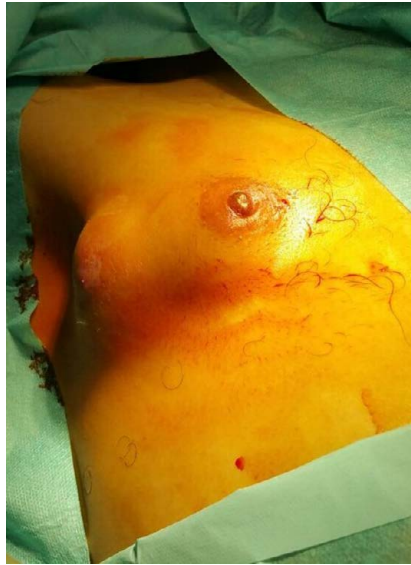Paciente de sexo masculino de 35 años de edad no fumador, consultó por historia de tres meses de evolución de dolor en costado derecho que se asoció al desarrollo de una tumefacción dolorosa del hemitórax derecho, hipertermia no cuantificada de predominio nocturno, malestar general. En la exploración física el paciente estaba febril 38,5°. Sobre la pared del hemitórax derecho se palpaba una tumoración de unos 6 × 4 cm de consistencia blanda, dolorosa con signos inflamatorios, y fistulosa a la piel

(Figura 1). El resto de la exploración fue normal.

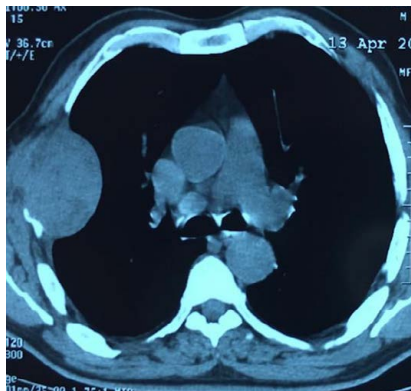
En los exámenes para clínicos se encontró: hemograma con 12560 leucocitos por mm<sup>3</sup>, 76% de neutrófilos, 15% de linfocitos, hemoglobina 11 g/dl, plaquetas 312000 por mm<sup>3</sup>, proteína C reactiva 41 mg/dl. La serología VIH fue negativa.

La radiografía de tórax mostró una opacidad extra parenquimatosa con un contorno liso, contigua a la pared torácica. La ecografía de partes blandas se evidenció una colección líquida sugestiva de absceso. La TAC de tórax se evidenció una colección bilobulada 6 cm × 5 cm con lisis ósea de la quinta costilla derecha (Figura 2).

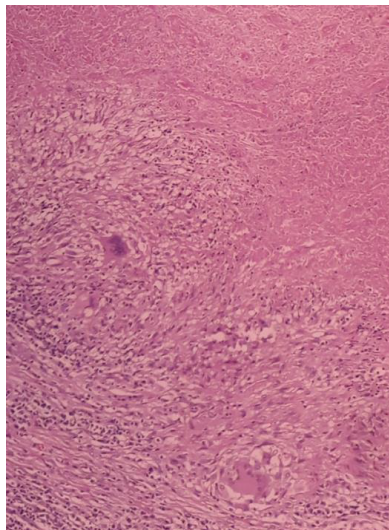
Se practicó una punción-aspiración bajo control ecográfico, se obtuvo un líquido purulento. El análisis del líquido resultó negativo para la tinción Ziehl-Neelsen, cultivos de aerobios y anaerobios y citología. Se decidió el abordaje quirúrgico de la lesión con drenaje, y el estudio histopatológico del tejidos tomados reveló la presencia de granulomas epitheloides con necrosis caseosa (Figura 3).



**Figura 1** Sobre la pared del hemitórax derecho se palpaba una tumoración de unos 6x4 cm de consistencia blanda, dolorosa con signos inflamatorios, y fistulosa a la piel.



**Figura 2** La TAC de tórax se evidenció una colección bilobulada 6cmx5cm con lisis ósea de la quinta costilla derecha.



**Figura 3** el estudio histopatológico del tejidos tomados reveló la presencia de granulomas epitheloides con necrosis caseosa.

Se inició tratamiento frente a tuberculosis con isoniacida 300 mg/día, rifampicina 600 mg/día, pirazinamida 1500 mg/día y etambutol 1200 mg/día, los dos primeros meses, seguido de una terapia combinado de isoniacida y Rifampicina hasta completada 9 meses. La respuesta al tratamiento fue buena.

## Discusión

La pared torácica es una localización poco frecuente de la tuberculosis estimándose entre 1-5% de los casos de tuberculosis ósea y articular (TAO) [1].

La localización más frecuente es en los laterales del esternón o en zona central de la costilla, mientras [2]. La enfermedad es más frecuente en pacientes inmunosuprimidos, sobretodo especialmente personas con síndrome de inmunodeficiencia adquirida.

En la tuberculosis de la pared torácica TBPT existen varios mecanismo, el más importante es por vía linfática. Sin embargo otras posibilidades patogénicas existen: directa desde enfermedad pleural o pulmonar extensión o diseminación hematogena [3,4].

TBPT puede ser la única manifestación de la enfermedad o se presenta de forma concomitante con afección pulmonar [3]. Estudio de Faure 83% de los pacientes tenía historia de tuberculosis y 33% con tuberculosis pulmonar activa [3]. En nuestro caso no había tuberculosis pulmonar asociada, el examen de esputo fuero negativo para la tinción de Ziehl-Neelsen.

La TBPT se presentó como una masa solitaria y dolorosa sin signos inflamatorios, va evolucionar hacia la fistulización al exterior. Su diagnostico clínico a veces es difícil y son necesarias complementarias. La ecografía permite describir las características de la masa o el absceso y guiar la punción.

La tomografía computarizada (TC) de tórax, es útil en el diagnostico, ayuda a diferenciar lo de un tumor de pared.

Como en todos los casos de tuberculosis, el diagnóstico se basa en la confirmación bacteriológica y/o histológica. La punción-aspiración de la masa es necesaria para confirmar el diagnóstico y excluir otras posibilidades diagnósticas como la malignidad.

La rentabilidad de esta técnica es variable, Sakuraba y cols reportan una rentabilidad del 35% con la tinción de Ziehl-Neelsen,

y 60% con los cultivos [5].

El tratamiento de la tuberculosis de la pared torácica es controvertido, según algunos el tratamiento farmacológico aislado permite la curación, sin embargo otros recomiendan la combinación del tratamiento médico y quirúrgico.

El tipo de cirugía es variado desde drenaje y desbridamiento del absceso, hasta resección completa del absceso junto con parte de pared torácica.

La tasa de recaída es más importante en abscesos tratados solo con drenaje, en comparación con pacientes sometidos a tratamiento combinado de drenaje y resección de la pared [6].

## Conclusión

La tuberculosis primaria de pared torácica es una entidad rara, su presentación es atípica. Se puede confundir incluso con un tumor de pared y su diagnóstico suele ser postquirúrgico.

Este caso presentado sugiere que se debe evocar tuberculosis ante tumoración de la pared torácica sobre todo en paciente de país endémica de tuberculosis como Marruecos.

## Conflicto de Interés

El autor declara no tener ningún conflicto de interés.

## Referencias

1. Mathlouthi A, Ben M'Rad S, Merai S y cols (1998) Tuberculosis of the thoracic wall. Presentation of 4 personal cases and review of the literature. *Rev Pneumol Clin* 54: 182-186.
2. Morris BS, Maheshwari M, Chalwa A (2004) Chest wall tuberculosis: A review of CT appearances. *Br J Radio* 77: 449-457.
3. Faure E, Souilamas R, Riquet M (1998) Cold abscess of the chest wall: A surgical entity? *Ann Thorac Surg* 66: 1174-1178.
4. Esquivel P, Palmieri O y Corti M (2002) Tumoración de la pared anterior del tórax en un paciente con sida. *Enferm Infecc Microbiol Clin* 20: 223-224.
5. Sakuraba M, Sagara Y, Komatsu H (2005) Surgical treatment of tuberculous abscess in the chest wall. *Ann Thorac Surg* 79: 964-967.
6. Kim YT, Han KN, Kang CH, Sung SW, Kim JH (2008) Complete resection is mandatory for tubercular cold abscess of the chest wall. *Ann Thorac Surg* 85: 273-277.