

## Quiste Hepático: A Propósito de un Caso Liver Cyst: About a Case

**Fecha de recepción:** March 06, 2020, **Fecha de aceptación:** April 04, 2020, **Fecha de publicación:** April 13, 2020

### Resumen

Los quistes hepáticos simples de origen no parasitario, es una patología poco frecuente y son raramente diagnosticados en los adultos, constituyen el 5 a 10% de los quistes en la población general, de estos el 92% ocurre en pacientes mayores de 40 años y mayor se encuentran en mujeres con relación de 4:1. Muchos tratamientos se han propuestos para el manejo del quiste hepático sintomático e incluyen aspiración, aspiración con aplicación de agentes esclerosantes, resección con destechamiento del quiste. El abordaje mínimamente invasivo es el preferido. En este artículo hablamos de una paciente con sintomatología abdominal superior de ocho años de evolución manejada como colecistitis crónica calculosa sin resolución y mejoría de su sintomatología en un centro de salud de su localidad, se recibió y se evaluó encontrando al examen físico una masa a la palpación en cuadrante superior derecho, que sobresale aproximadamente 5 centímetros debajo del reborde costal, de forma ovoide, consistencia firme, de 10 × 9 × 9 cm<sup>3</sup> de diámetro doloroso a la palpación profunda, no móvil, contornos regulares, se le solicita tomografía que reporto imagen quística con tamaño aproximadamente de 11.9 × 14.8 × 15.2 cm<sup>3</sup> de paredes delgadas a nivel hepático derecho e izquierdo con volumen aproximado de 1324 cc, con calcificaciones laminares en la pared, parece producir compresión de la vesícula biliar hacia la pared anterior. Se intervino y se le realizó una resección y destechamiento del quiste más la colecistectomía con un abordaje mínimamente invasivo vía laparoscópica, con evolución satisfactoria.

**Palabras clave:** Quiste hepático; Enfermedad hepática; Resección laparoscópica

### Abstract

Simple hepatic cysts of non-parasitic origin, is a rare disease and are rarely diagnosed in adults, constitute 5 to 10% of cysts in the general population, of these 92% occur in patients over 40 years and they are found in women with a 4:1 ratio. Many treatments have been proposed for the management of symptomatic hepatic cyst and include aspiration, aspiration with sclerosing agents, resection with cyst stripping. The minimally invasive approach is preferred. In this article we talk about a patient with upper abdominal symptomatology of eight years of evolution managed as chronic calculous cholecystitis without resolution and improvement of her symptomatology in a health center of her locality, it was received and evaluated by finding a mass at the physical examination. Palpation in the upper right quadrant, which protrudes approximately 5 centimeters below the rib edge, ovoid, firm consistency, 10 × 9 × 9 cm<sup>3</sup> in diameter painful to deep palpation, not mobile, regular contours, tomography is requested that report cystic image with approximately 11.9 × 14.8 × 15.2 cm<sup>3</sup> size of thin walls at the right and left hepatic level with approximate volume of 1324 cc, with lamellar calcifications in the wall, seems to produce compression of the gallbladder towards the anterior wall. The cyst was resected and cyst removed plus cholecystectomy with a minimally invasive laparoscopic approach, with satisfactory evolution.

**Keywords:** Hepatic cyst; Hepatic disease; Laparoscopic resection

Allan Fernando Delcid Morazán<sup>1</sup>, Claudia Cortes<sup>2</sup> and Juan Ayestas<sup>3</sup>

- 1 Residente de tercer año del postgrado de Cirugía General, Universidad Nacional Autónoma de Honduras, Honduras
- 2 Médico Especialista en Cirugía General, Honduras
- 3 Médico Especialista en Cirugía General y Médico subespecialista en Laparoscopia avanzada, Honduras

**\*Correspondencia:**

Allan Fernando Delcid Morazán

✉ allanferdelcid@hotmail.com

## Introducción

Los quistes hepáticos simples de origen no parasitario, son raramente diagnosticados en los adultos, constituyen el 5 a 10% de los quistes en la población general, de estos el 92% ocurre en pacientes mayores de 40 años y mayor se encuentran en mujeres con relación de 4:1 [1,2].

Se piensa que los quistes simples son el resultado de restos de conductos biliares hiperplásicos excluidos. Microscópicamente, los quistes están rodeados por una sola capa de epitelio cuboide o columnar (parecido al epitelio biliar). El líquido del quiste es producido por este epitelio que recubre el quiste. El líquido del quiste puede ser seroso, turbio o francamente bilioso [3,4].

Estos se encuentran en la población general incidentalmente en una laparotomía, autopsia, o a través de un estudio de imagen, pero el 20% de los quistes hepáticos no parasitarios presentan síntomas, los cuales usualmente presentan dolor abdominal, masas abdominales, hepatomegalia, y compresión de estructuras cercanas, a su vez existe un riesgo bajo de ruptura espontánea del quiste [5,6].

Los síntomas están relacionados a la distensión de la capsula hepática causando dolor, a su vez causa efecto de masa en las estructuras subyacentes, los síntomas son mas frecuentes en los pacientes mayores y en aquellos quistes grandes y distendidos, el crecimiento progresivo de los quistes hepáticos puede causar saciedad precoz, náusea, vómitos y dentro de los hallazgos en el examen físico se puede evidenciar masa palpable [6,7].

Los estudios de imagen confirman el diagnóstico, el ultrasonido es el estudio de elección por su alta sensibilidad, ausencia de radiación, bajo costo y disponibilidad. La tomografía se podría indicar para proporcionar mayor información en el caso de descartar diagnósticos diferenciales como abscesos piógenos [8].

Muchos tratamientos se han propuestos para el manejo del quiste hepático sintomático e incluyen aspiración, aspiración seguida por inyección de agentes esclerosantes, enucleación, resección del quiste con destechamiento del mismo, resección hepática y trasplante de hígado. 5-8 La técnica de destechamiento del quiste hepático fue originalmente descrito por Lin y colegas en 1968. La Cirugía mínimamente invasiva desarrollada en los últimos años han hecho un abordaje laparoscópico a estos quistes sintomáticos factibles, como ha sido reportado en múltiples series de casos pequeños siendo esta la mejor opción en la actualidad [8,9].

## Caso Clínico

Paciente femenina de 66 años de edad, soltera, maestra, jubilada, testigo de Jehová, procedente de Concordia, Olancho, con historia de presentar dolor en cuadrante superior derecho, sin irradiación, continuo, de intensidad leve a moderada, exacerbado con la ingesta de alimentos de alto contenido en grasa, múltiples episodios desde hace 8 años, acompañado de distensión abdominal el cual se atenuaba parcialmente con analgésicos, a su vez afirma sensación de plenitud gástrica, niega fiebre, ictericia, acolia, coluria, prurito, pérdida de peso y

adinamia. La paciente afirma haber sido tratada previamente en otro centro de atención médica con antibióticos y analgésicos los cuales desconoce por sospecha de colecistitis crónica calculosa. Niega antecedentes personales patológicos de importancia. antecedentes Gineco obstétricos: Gestas: 3, Partos: 3, Cesáreas: 0, Hijos vivos: 3, Hijos muertos: 0, menarquia: 13 años, menopausia: 50 años afirma Antecedentes maternos de cáncer uterino, refirió que su madre falleció a causa de cáncer uterino

En el examen físico paciente en la séptima década de la vida, cuya edad aparente concuerda con la edad real, lucida, orientada en tiempo espacio y persona, de biotipo meso mórfico, sin apariencia de enfermedad aguda. Presenta un abdomen globoso a expensas de tejido adiposo, ruidos intestinales presentes 7 por minuto, no distendida, se palpa masa en cuadrante superior derecho, que sobresale aproximadamente 5 centímetros debajo del reborde costal, de forma ovoide, consistencia firme, de 10 × 9 × 9 cm<sup>3</sup> de diámetro levemente doloroso a la palpación profunda, no móvil, contornos regulares, no se palpan otras masas, ni adenopatías.

Como exámenes complementarios se realizó hemograma que reportó un conteo de glóbulos blancos de 8,260 k/μl, 49.1% de granulocitos, 43.4% de linfocitos. A su vez hemoglobina de 13.6 g/dl, Hematocrito de 42.4%, Volumen corpuscular medio de 78.8 fL, Hemoglobina corpuscular media de 81.7 pg, MCHC de 41.5 g/dl y 324,000 plaquetas. En la química sanguínea, Glucosa: 97 Urea: 13 Creatinina: 0.79 Sodio: 140 Potasio: 4.1 Bilirrubina total: 0.3 Bilirrubina directa 0.1 TGP: 23 TGO: 19, sin alteraciones en placa de rayos X, se le determino un riesgo quirúrgico Goldman II.

## USG abdominal

Páncreas no evaluado por abundante gas. Hígado: Dos Quistes presente en lóbulo hepático derecho: uno mide 106 × 112 × 122 ml, con volumen de 779 cc, otro mide 19 × 18 ml, en lóbulo hepático izquierdo: un quiste que mide 21 × 20, Vesícula biliar no se logra evaluar porque es desplazada por el quiste, vía biliar intra y extra hepática no dilatada.

## TAC de abdomen Completa

Imagen quística con tamaño aproximadamente de 11.9 × 14.8 × 15.2 cm de paredes delgadas a nivel hepático derecho e izquierdo con volumen aproximado de 1324 cc, con calcificaciones laminares en la pared, parece producir compresión de la vesícula biliar hacia el componente anterior, no logrando definir interfase adecuada con la vesícula biliar, comprime la vía biliar, produciendo aumento del volumen con dilatación de la vía biliar intra hepática izquierda y colédoco (**Figura 1**).

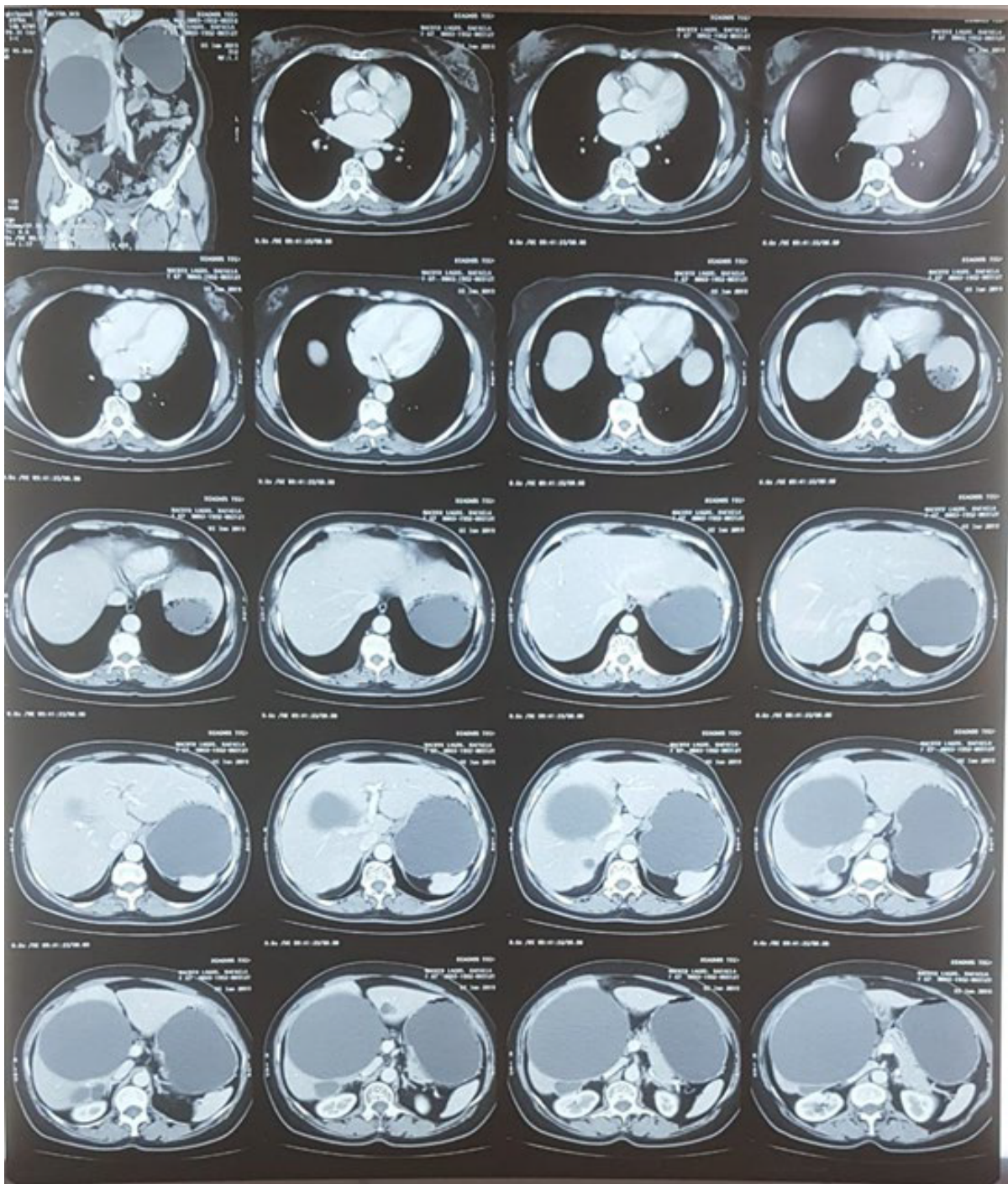
Al evaluar hallazgos del examen físico y relación con estudios de imagen se determinó que el abordaje recomendado sería laparoscópico ya que así se realizaría una resección completa quística con un abordaje menos invasivo y así tener una pronta recuperación.

Se realizó bajo anestesia general endotraqueal en sala de operaciones realizando resección laparoscópica del quiste hepático y vesícula biliar, dentro de los hallazgos intraoperatorios se encontró adherencias firmes del quiste hepático a colon transversal, vesícula biliar, vena porta, estómago, conducto

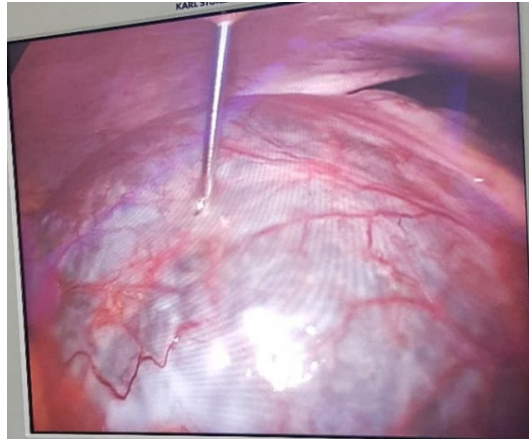
colédoco. El quiste hepático localizado en lóbulo hepático derecho, origen en segmento VI de Couinaud con contenido de 1200 ml líquido amarillento, seroso, sin detritos, que no impresiona ser bilioso (**Figura 2**). Vesícula biliar de paredes delgadas, sin litos en su interior, desplazado por quiste hepático, con su pared posterior adherida a quiste. Las adherencias firmes del quiste hepático a vesícula biliar; por lo que se realizó colecistectomía laparoscópica Resto de estructura y órganos intraabdominales sin alteración.

Procedimientos, se le realizó previo al procedimiento una laparoscopia diagnóstica, drenaje laparoscópico del quiste hepático con aguja de veress y destechamiento del mismo, colecistectomía laparoscópica anterógrada, resección de quiste hepático con ligasure y colocación de dreno a succión cerrada Jackson-Pratt (**Figura 3**).

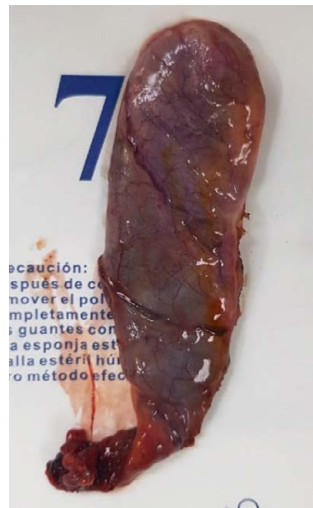La paciente evoluciono de manera satisfactoria y se retiro el dreno al segundo día postoperada y posteriormente se dio de



**Figura 1** Imagen quística a nivel hepático derecho e izquierdo con volumen aproximado de 1324 cc. con compresión de la vesícula biliar y vía biliar.



**Figura 2** Quiste hepático en el lóbulo hepático derecho, origen en segmento VI de Couinaud con contenido de 1200 ml líquido. Vesícula biliar, desplazada por quiste hepático, con previo al procedimiento una laparoscopia diagnóstica, drenaje laparoscópico del quiste hepático con aguja de veress.



**Figura 3** Destechamiento laparoscópico del quiste, colecistectomía laparoscópica anterógrada, resección de quiste.

alta con resultado de patología que reporto pared del quiste compuesta de revestimiento de epitelio cuboide rodeado de capas de tejido conectivo que pueden contener numerosos elementos celulares hepáticos.

-Referencias: Las abreviaturas de las revistas deben ajustarse a las de la Biblioteca Nacional de Medicina de EE. UU. Para Medline / PubMed (disponible en: <https://www.ncbi.nlm.nih.gov/nlmcatalog/journals>) Por ejemplo: Revista internacional de cirugía (Londres, Inglaterra). NLM Abreviatura del título: Int J Surg

## Discusión

Las patologías hepáticas abarcan una variedad de enfermedades las cuales la mayoría de estas ameritan manejo medico pero hay ciertas patologías que ameritan manejo quirúrgico como los quistes hepáticos que se consideran una entidad rara con una incidencia de 17 casos por 100,000

operaciones esto reportado hace 30 años por la clínica Mayo, hoy en día se reporta una prevalencia de 3 al 5 % el cual ha aumentado por los hallazgos incidentales y por la atención oportuna de los pacientes con dolor abdominal, apoyado con los avances en los estudios de imagen, como vemos en el caso de esta paciente [10].

Los tipos de quistes hepáticos más frecuentes, son los quistes simples, son benignos, de pared fina y de tamaño variable. La mayoría de ellos son de pequeño tamaño y no producen síntomas ni otros problemas. Son más frecuentes en mujeres y la gran mayoría no requiere seguimiento ni tratamiento. En algunas ocasiones, bastante más raras, estos quistes pueden ser de gran tamaño (por encima de los 5 cm), los cuales provocan síntomas como ser dolor en cuadrante superior derecho, distensión abdominal, a su vez sensación de saciedad precoz, masa palpable en cuadrante superior derecho.

En otras ocasiones los quistes los produce un parásito (“*Echinococcus granulosus*”) y entonces se denominan quistes hidatídicos. En la mayoría de los casos, también se descubren de modo casual y no producen problemas. En esta situación, es posible que su médico le realice algunas pruebas analíticas y controles ecográficos para tener un estudio más completo. Si están calcificados no suelen requerir tratamiento, pero en algunas ocasiones es necesario administrar algún fármaco contra el parásito, o incluso indicar la cirugía [11].

Siendo un país de tercer mundo, el acceso a establecimientos de salud en Honduras es muy bajo, lo que determina un diagnóstico tardío en este tipo de patologías, como se demuestra en un estudio hecho en nuestro país en el cual se concluye que el sistema de atención primaria de nuestro país muestra una importante carencia de personal que realice un diagnóstico oportuno de las diferentes patologías y que, contando con los insumos apropiados en calidad y cantidad, proporcione un manejo adecuado previo a decidir referir un paciente. Se demuestra que es necesario que las autoridades sanitarias evalúen y monitoreen el sistema de salud nacional para dar respuesta oportuna a las necesidades de personal, insumos y equipo. Además, es necesario capacitar al personal encargado de brindar atención primaria con énfasis en la detección de patologías que ameriten traslado a unidades de salud de niveles superiores diferenciándolas de aquellas que pueden ser manejadas adecuadamente de forma ambulatoria, sin necesidad de trasladar y concurrir en gastos adicionales a los pacientes [12].

Para el diagnóstico del quiste hepático son fundamentales los estudios de imagen, dentro de los protocolos de manejo y diagnóstico se debe de realizar un ultrasonido y la tomografía computarizada de abdomen idealmente. Los quistes simples hepáticos son vistos en el 4% de todos los ultrasonidos hepáticos. Ultrasonográficamente la forma de los quistes simples varía, pero usualmente están rodeados por una pared delgada, regular y bien circunscrita. La lesión es totalmente anecoica con intensificación posterior. Con esta técnica es posible mostrar quistes desde 2 cm de diámetro. La tomografía axial computadorizada ayuda a conocer las características de las lesiones, así como su localización y medida precisa. El volumen del parénquima hepático se preserva a pesar de la invasión masiva de los quistes. Los criterios tomográficos usados en el diagnóstico de quistes hepáticos simples incluyen una masa redondeada, de bordes lisos, paredes finas, delgadas, definidas y regulares, sin estructuras internas.

El tratamiento recomendado del quiste hepático sintomático no parasitario es conservador o quirúrgico, los procedimientos quirúrgicos incluyen la aspiración abierta por aguja más la

escleroterapia abierta, el destechamiento laparoscópico del quiste, la cistoyeyunostomía, resección hepática y cistectomía abierta. Los procedimientos conservadores han mostrado tasas más altas de recurrencia y la necesidad de cirugía adicional. El avance tecnológico permite el uso seguro y sistematizado de la cirugía laparoscópica para el quiste hepático no parasitario sintomático mayores de 15 cm, la resección hepática y la cistectomía fueron los únicos procedimientos utilizados en los pacientes con quiste recurrente. La cistectomía se realiza para cirugía primaria y resección hepática para recurrencia [13].

El Destechamiento del quiste se utiliza cuando el quiste es de gran tamaño y consiste en la separación de su pared externa, la cual se deja adyacente al parénquima hepático, explorando su pared interna en busca de neoplasias. Este procedimiento puede reservarse también para quistes inaccesibles y quistes en contacto con ramas de la vena cava inferior. El procedimiento es seguro y está asociado a una baja incidencia de complicaciones y recurrencia.

La cirugía laparoscópica recientemente con buenos resultados desde el primer procedimiento realizado mediante esta vía en 1991 por Z'graggen. El procedimiento laparoscópico incluye punción del quiste para examen citológico y bacteriológico del líquido, también esclero-resección circular de la pared del quiste para examen histológico. El Destechamiento amplio por vía laparoscópica puede ser el tratamiento de elección para los quistes hepáticos simples no parasitarios. Los mejores resultados se obtienen con quistes en los segmentos hepáticos IV, V, VI y VII de Couinaud. Utilizado en manos expertas, el método laparoscópico combina las ventajas del abordaje mínimo-invasivo con la efectividad de la cirugía convencional. Se deberá ser muy cauteloso al practicar este procedimiento, ya que se pueden tener algunos accidentes como lesión de vasos sanguíneos con hemorragia grave. La lesión de conductillos biliares puede conducir a un bilioma o fístula biliar interna que requieran resolución quirúrgica [14].

En el presente caso que nosotros reportamos, el quiste hepático era un quiste de tamaño importante el cual afectaba el lóbulo hepático derecho, origen en segmento VI de Couinaud el cual se encontraba íntimamente relacionado con la vesícula biliar y vía biliar el cual dificultaba el manejo, se tomó la decisión de realizar una resección amplia con destechamiento laparoscópico ya que el manejo de esta entidad rara no está bien definida y el abordaje mínimamente invasivo en nuestro país no es lo usual y es algo innovador, la estancia hospitalaria fue corta y la evolución fue satisfactoria por lo tanto se demuestra e incita este abordaje para futuros casos.

## Referencias

1. Debs T, Kassir R, Reccia I, Elias B, Ben Amor I, et al. (2016) Technical challenges in treating recurrent non-parasitic hepatic cysts. *Int J Surg* 25: 44-48.
2. Larssen TB, Rørvik J, Hoff SR, Horn A, Rosendahl K (2005) The occurrence of asymptomatic and symptomatic simple hepatic cysts. A prospective, hospital-based study. *Clin Radio* 60:1026-1029.
3. Caremani M, Vincenti A, Benci A, Sassoli S, Tacconi D (1993) Ecographic epidemiology of non-parasitic hepatic cysts. *Clin J Ultr* 21: 115-118.
4. Zain M, Hashim B, Khairi A (2019) Laparoscopic management of simple hepatic cyst. *Jou Ped Surg* 47: 101-250.
5. Charlesworth P, Ade-Ajayi N, Davenport M (2007) Natural history and long-term follow-up of antenatally detected liver cysts. *Jou P Surg* 42: 494-499.

6. Kovacs M, Sheafor D, Burchett P, Picard MM, Hardie AD (2018) Differentiating biliary cystadenomas from benign hepatic cysts: Preliminary analysis of new predictive imaging features. *Clin Imma* 49: 44–47.
7. Nathan H, Mulholland M. Shackelford (2019) *Hepatic cyst. Surg A tra.* 8<sup>va</sup> ed. Filadelfia, Pennsylvania. 2019 pp: 1420-1429.
8. Ayles H, Bailey S (2012) *Hepatic Abscesses and Cysts. Han L Des* 3<sup>era</sup> ed. Filadelfia. 2012. P 395-412.
9. Gamblin T, Holloway E, Heckman JT, Geller DA (2008) Laparoscopic resection of benign hepatic cysts: A new standard. *J Am Coll Surg* 207: 731–736.
10. Reid-Lombardo S, Khan S, Sclabas G (2010) Hepatic cysts and liver abscess. *Surg Clin N Am* 90: 679–697.
11. Moreira V, López A (2010) Información al paciente: Quistes hepáticos en el adulto. Servicio de Gastroenterología. Hospital Universitario Ramón y Cajal. Madrid. *Esp Enferm Dig* 102: 143.
12. Mejía B, Ayestas J, Alger J (2014) Sistema Sanitario: Capacidad de respuesta limitada detectada en referencias para atención quirúrgica, Hospital Escuela Universitario, Tegucigalpa. *Rev Med Hondur* 82:99-103.
13. Tocchi A, Mazzoni G, Costa G, Cassini D, Bettelli E, et al. (2002) Symptomatic non parasitic hepatic cyst. First department of Surgery of the University of Rome “La Sapienza” Medical School. *Arch Surg* 137: 154-158.
14. González J, Mancilla N, Lozada RS, Reyes Segura MP (2002) Quistes hepáticos no parasitarios. *Cirujano General* 24: 326-332.