

Reporte de caso

Terapia endovascular múltiple para el manejo del vasoespasmo cerebral refractario

Repeated endovascular therapy for refractory cerebral vasospasm

Luis Carlos Salazar-Díaz¹  [CVLAC](#), Fabián Enrique Neira-Escobar²

Fecha correspondencia:

Recibido: noviembre 15 de 2018.

Revisado: marzo 29 de 2019.

Aceptado: noviembre 6 de 2019.

Forma de citar:

Salazar-Díaz LC, Neira-Escobar FE. Terapia endovascular múltiple para el manejo del vasoespasmo cerebral refractario. Rev CES Med 2020; 34(1): 74-82.

Open access

[© Derecho de autor](#)

[Licencia creative commons](#)

[Ética de publicaciones](#)

[Revisión por pares](#)

[Gestión por Open Journal System](#)

DOI: [http://dx.doi.org/10.21615/](http://dx.doi.org/10.21615/cesmedicina.34.1.7)

[cesmedicina.34.1.7](#)

ISSN 0120-8705

e-ISSN 2215-9177

Sobre los autores:

1. Magíster en Epidemiología Clínica. Residente de Radiología e Imágenes Diagnósticas. Universidad Nacional de Colombia - Sede Bogotá - Facultad de

Resumen

El vasoespasmo cerebral es una complicación severa de la hemorragia subaracnoidea. La monitorización y la detección del vasoespasmo por métodos no invasivos, así como la terapia endovascular, han revolucionado la atención médica tradicional. Se presenta el caso de un paciente masculino de 45 años con aneurisma roto de la arteria comunicante anterior, quien desarrolló vasoespasmo severo refractario desde el octavo día de hemorragia subaracnoidea. El vasoespasmo fue detectado oportunamente con técnicas no invasivas y tratado en cinco ocasiones mediante terapia endovascular, logrando mejoría inmediata de los síntomas y sin secuelas neurológicas. Este reporte contribuye a demostrar el beneficio de la terapia endovascular múltiple para el manejo del vasoespasmo cerebral refractario, en combinación con la utilización de técnicas no invasivas para la monitorización y detección oportuna del vasoespasmo. Adicionalmente, se revisan las recomendaciones actuales de medicina basada en la evidencia sobre el uso del Doppler transcraneal para la detección del vasoespasmo cerebral.

Palabras claves: Vasoespasmo Intracraneal; Procedimientos endovasculares; Ultrasonografía Doppler transcraneal; Hemorragia subaracnoidea

Abstract

Cerebral vasospasm is a severe complication of subarachnoid hemorrhage. Monitoring and detection of vasospasm by non-invasive methods as well as the endovascular therapy have revolutionized healthcare. A 45-years-old male patient presented with a ruptured aneurysm in the anterior communicating artery and developed severe refractory vasospasm since the eighth day of aneurysm rupture. Vasospasm was timely detected with non-invasive techniques and successfully endovascular therapy was provided five times with neurological and radiological recovery each time and no neurological sequelae. This report contributes to current practice as it demonstrates the benefit of repeated endovascular therapy for refractory cerebral vasospasm, especially when clinical and non-invasive monitoring shows persistence of this complication. Furthermore, we review the current evidence-based medicine recommendations about Transcranial Doppler Ultrasonography that support the monitoring and detection of cerebral vasospasm.

Comparte



Medicina - Departamento de Radiología e Imágenes Diagnósticas – Grupo de Investigación en Radiología e imágenes Diagnósticas, GRID. Bogotá D.C., Colombia.

2. Radiólogo intervencionista. Profesor Asistente. Universidad Nacional de Colombia - Sede Bogotá - Facultad de Medicina - Departamento de Radiología e Imágenes Diagnósticas. Hospital Universitario Nacional de Colombia. Bogotá D.C., Colombia.

El vasoespasmismo cerebral consiste en una disminución del calibre de las arterias intracraneales y aparece en la mayoría de los pacientes con hemorragia subaracnoidea (50-90 %)

Keywords: Vasospasm Intracranial; Endovascular Procedures; Ultrasonography Doppler Transcranial; Subarachnoid hemorrhage.

Introducción

El vasoespasmismo cerebral consiste en una disminución del calibre de las arterias intracraneales y aparece en la mayoría de los pacientes con hemorragia subaracnoidea (50-90 %). Es sintomático en el 50 % de los casos y conduce a isquemia en la mitad de estos. Usualmente, se presenta entre los 5 y 21 días (1).

Su diagnóstico se basa en seguimiento clínico y neuroimágenes. La angiografía de sustracción digital se acepta como estándar de oro para la confirmación diagnóstica (1). El Doppler transcraneal ofrece algunas ventajas en el seguimiento: es portátil, no invasivo, tiene bajo costo y permite múltiples mediciones por día, sin usar radiación ionizante (2).

El índice de Lindegaard es la razón entre la velocidad media del flujo sanguíneo de la arteria cerebral media y la carótida interna. Se realiza mediante Doppler transcraneal y gradúa el vasoespasmismo cerebral. Un índice menor a tres se considera como *normal*, entre tres a seis como vasoespasmismo *leve a moderado* y mayor de seis, *severo* (3).

El tratamiento del vasoespasmismo cerebral incluye manejo médico, angioplastia transluminal con balón o terapia de infusión intrarterial de vasodilatadores. El manejo endovascular se reserva para pacientes en los que falla el tratamiento médico o aquellos con alto riesgo de isquemia determinado por el índice de Lindegaard (4).

Se presenta un caso que evidencia la utilidad del manejo endovascular múltiple del vasoespasmismo refractario y el uso sistemático del Doppler transcraneal en el seguimiento de un paciente con hemorragia subaracnoidea aneurismática. Adicionalmente, se muestran los resultados en la literatura del uso sistemático del Doppler transcraneal en la detección y el manejo del vasoespasmismo cerebral refractario.

Presentación del caso

Paciente masculino de 45 años quien ingresó con cefalea intensa súbita, fotofobia, vómito, rigidez nuchal y alteración transitoria del estado de conciencia. Antecedente de tabaquismo pesado e historia familiar de ruptura de aneurisma cerebral. Al examen físico sin déficit neurológico. Una tomografía mostró hemorragia subaracnoidea interhemisférica Fisher III, sin hemorragia intraventricular ni hidrocefalia.

La angiografía de sustracción digital reveló un aneurisma sacular en la arteria comunicante anterior de 16 x 11 mm con cuello de 3 mm ([figuras 1A-B](#)), el cual se trató mediante embolización con *coils* con pequeño remanente de cuello tipo Raymond II.

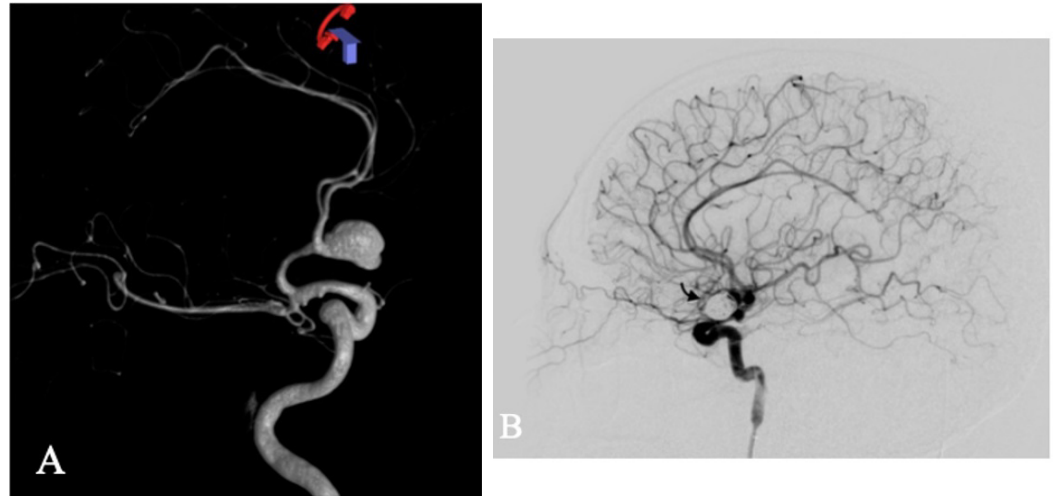


Figura 1. Angiografía de sustracción digital en 3D A. Aneurisma cerebral del complejo comunicante anterior en su aspecto lateral izquierdo. B. Proyección lateral después de la terapia embolización con coils (flecha).

El tratamiento médico del vasoespasmio consistió en inducir hipertensión arterial mediante medicamentos vasopresores, infusión de solución salina hipertónica y milrinona endovenosa para mantener la presión de perfusión cerebral.

El Doppler transcraneal se realizó dos veces al día, desde el día 1 al 25, en la unidad de cuidados intensivos. Se consideró indicación de inicio de manejo del vasoespasmio cuando el índice de Lindegaard fue mayor a 6 o en presencia de síntomas neurológicos. El tratamiento médico del vasoespasmio consistió en inducir hipertensión arterial mediante medicamentos vasopresores, infusión de solución salina hipertónica y milrinona endovenosa para mantener la presión de perfusión cerebral.

En el momento que se evidenció ausencia de respuesta al tratamiento médico, se realizó terapia de infusión intraarterial de vasodilatador para el manejo del vasoespasmio refractario. Este procedimiento se realizó bajo anestesia general por acceso con introductor vascular 6F en la arteria femoral común derecha, haciendo canulación selectiva de la arteria carótida interna distal e identificación de los segmentos afectados. Con técnica coaxial se avanzó microcatéter hasta el segmento comprometido. Se administró la infusión de nimodipino diluido en solución salina al 0,9 % en 30 minutos, con control angiográfico periódico y continuo de cifras tensionales (5).

Durante los primeros siete días el paciente permaneció asintomático y el Doppler transcraneal no mostró ninguna anomalía. Desde el octavo día el paciente presentó cefalea, fotofobia y rigidez nuchal con aumento severo de las velocidades de flujo en el Doppler transcraneal y los índices asociados. Se realizó entonces caracterización angiográfica del vasoespasmio y, al mismo tiempo, se administró terapia endovascular con nimodipino, con adecuada respuesta.

El día nueve el paciente presentó cefalea intensa y aumento del índice de Lindegaard izquierdo hasta 8,15 ([figuras 2A-B](#)). Por lo anterior, se realizó angiografía que mostró vasoespasmio en las arterias cerebrales anteriores y arteria cerebral media izquierda, por lo que se administró terapia de infusión intrarterial de nimodipino con mejoría clínica y angiográfica. En el [cuadro 1](#) se aprecia la correlación entre el déficit neurológico, el índice de Lindegaard elevado (mayor a seis) y la presencia del vasoespasmio documentado angiográficamente.

El manejo endovascular se reserva para pacientes en los que falla el tratamiento médico o aquellos con alto riesgo de isquemia determinado por el índice de Lindegaard.

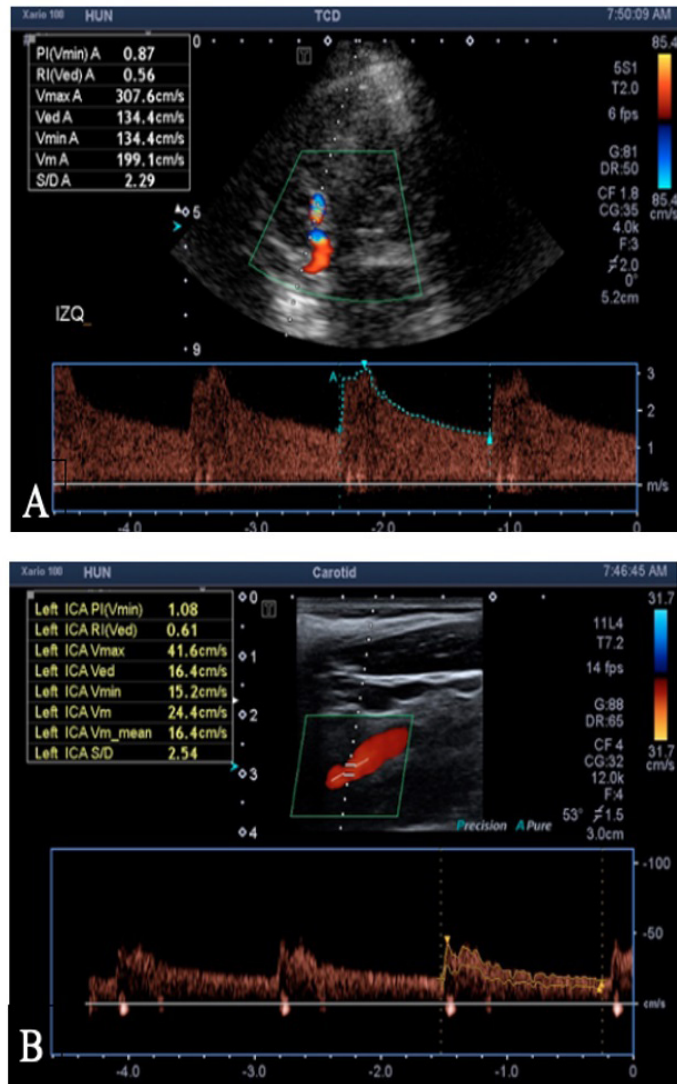


Figura 2. A. Ecografía Doppler transcraneal de arteria cerebral media y (B), de arteria carótida interna. Muestra un índice de Lindegaard de 8,1.

Cuadro 1. Seguimiento

Día desde la HSA	Índice de Lindegaard por DTC (cm/s)		Segmento arterial con vasoespaso por ASD		Síntomas antes del procedimiento	Síntomas después del procedimiento
	Izquierdo	Derecho	Izquierdo	Derecho		
7	1,55	1,76				
8	6,71	1,59	M1-M2, A1-A2		Cefalea	Ninguno
9	8,14	2,53	M1-M2, A1-A2	A2	Cefalea	Ninguno
10	6,55	4,22	M1-M2, A1-A2	A2	Cefalea	Ninguno
11	8,17	2,37	M1-M2, A1-A2	A2	Monoparesia	Ninguno
12	4,73	1,82				
13	8,79	1,93	M1-M2, A1-A2, ICA	A2	Hemiparesia	Ninguno
14	4,96	2,16				
15	4,76	2,11				
16	2,27	2,08				

HSA: hemorragia subaracnoidea. DTC: Ecografía Doppler transcraneal. ASD: Angiografía por sustracción digital

El día 11 desarrolló monoparesia de la pierna derecha, con índice de Lindegaard izquierdo de 8,17 y una angiografía reveló vasoespasma severo en los segmentos A1, M1 y M2 en el lado izquierdo y del segmento A2 bilateral. El tratamiento con nimodipino intrarterial condujo a la resolución de los síntomas motores.

El día 13 presentó deterioro con hemiparesia derecha e índice de 8,79. Una nueva angiografía mostró compromiso moderado de los segmentos C6-C7 de la arteria carótida interna izquierda, adicional al patrón de vasoespasma descrito para el día 11. Los síntomas resolvieron después del tratamiento intrarterial. Posterior al día 14 no presentó déficit neurológico, ni signos imagenológicos de vasoespasma.

En total fueron realizadas cinco sesiones de terapia de infusión intrarterial de vasodilatador, usando un rango de dosis de nimodipino entre 8 a 14 mg para lograr mejoría clínica y angiográfica. No se realizó angioplastia con balón debido a que el vasoespasma fue distal y difuso.

Un mes después, el paciente continuaba sin déficit neurológico con puntaje de Rankin modificado de 0 (asintomático). La angiografía de seguimiento mostró compactación de los *coils* y cuello residual (Raymond II). El aneurisma fue reembolizado con *coils* soportados con *stent* obteniendo obliteración endovascular completa.

Discusión

Generalmente, se limita a una o dos intervenciones y rara vez se han reportado casos de pacientes con tres o más procedimientos y su desempeño en este contexto permanece ambiguo.

El manejo endovascular del vasoespasma cerebral en pacientes con hemorragia subaracnoidea aneurismática es una técnica aceptada y cada vez más usada dentro de este escenario crítico. Su uso está indicado cuando los pacientes presentan alteración en la monitoria no invasiva o en presencia de síntomas neurológicos que no mejoran con el tratamiento médico. Generalmente, se limita a una o dos intervenciones y rara vez se han reportado casos de pacientes con tres o más procedimientos y su desempeño en este contexto permanece ambiguo (6). En este sentido, este caso aporta información sobre la utilidad clínica, seguridad y las dosis terapéuticas empleadas.

Andereggen *et al.* (7) evalúan la respuesta al manejo endovascular repetido de los pacientes con vasoespasma refractario y reportan un buen desenlace funcional (escala de Rankin modificada ≤ 2) en el 58 % de los pacientes, con pocas complicaciones y ningún caso de mortalidad asociada al procedimiento.

En el caso descrito, las sesiones de terapia endovascular requirieron anestesia general dada la pobre colaboración del paciente. En ninguna de las sesiones se documentaron cambios hemodinámicos importantes asociados a la anestesia general. Así mismo, los diferentes ensayos clínicos (8) que comparan el uso de anestesia general versus sedación consciente, en pacientes con terapia endovascular, no encontraron diferencias en términos de mortalidad ni desenlaces funcionales. Igualmente, Oran y Cinar no observan cambios significativos en la presión arterial al aplicar nimodipino intrarterial cerebral en pacientes bajo anestesia general (9).

En una búsqueda sistemática en Medline, Cochrane y Tripdatabase sobre detección y monitorización no invasiva del vasoespasma cerebral se encontró que seis guías de práctica clínica recomiendan el uso de Doppler transcraneal para la detección y monitorización del vasoespasma en pacientes con hemorragia subaracnoidea, de las cuales cinco especifican el territorio vascular. Cuatro guías recomiendan el uso de Doppler transcraneal en la arteria cerebral media de pacientes con hemorragia

subaracnoidea para la detección de vasoespasma cerebral (10–13). Además, una guía incluye un territorio vascular diferente a la arteria cerebral media (circulación posterior) con baja calidad de la evidencia (14) ([cuadro 2](#)).

Dos evaluaciones de tecnología en salud recomiendan el uso de Doppler transcraneal, una de ellas recomienda el uso de Doppler transcraneal en el territorio de la arteria cerebral media específicamente (15) y la segunda de ellas, con evidencia de baja calidad, incluye el uso de la arteria basilar para detectar vasoespasma cerebral (16).

Una revisión sistemática, basándose en la inclusión de cinco estudios primarios, encuentra un rendimiento adecuado del Doppler transcraneal en el territorio de la arteria cerebral media. Así mismo, se reporta limitada precisión para el territorio de la arteria basilar según un estudio primario (17). Otra revisión concluye que el Doppler tiene una precisión limitada para detectar déficit neurológico tardío al monitorizar el territorio de la arteria cerebral media (16 estudios) y de la arteria basilar (un estudio).

Cuadro 2. Resumen evidencia

Doppler transcraneal territorio ACM					
Tipo de estudio	Autor	Año	Recomendación	Calidad evidencia*	Ref.
GPC	American Heart Association	2012	A favor	3b	7
GPC	American College of Radiology	2017	A favor	2b	8
GPC	Neurocritical Care Society	2014	A favor	2a	9
GPC	European Federation of Neurological Societies	2010	A favor	2a	10
ETS	American Academy of Neurology	2004	A favor	2a	12
RS	Lysakowski y cols.	2001	A favor	2a	14
Doppler transcraneal territorio circulación posterior					
Tipo de estudio	Autor	Año	Recomendación	Calidad evidencia*	Ref.
GPC	Neurocritical Care Society	2014	A favor	3a	11
ETS	Ministerio de Salud de Malasia	2013	A favor	3b	13
RS	Lysakowski y cols.	2001	A favor	3b	14

ACM: arteria cerebral media; GPC: guía de práctica clínica; ETS: estudio de evaluación de tecnologías en salud; RS: revisión sistemática. * Niveles de evidencia Oxford Center for Evidence-based Medicine (2009) (18).

Hay evidencia disponible sobre la utilidad y la precisión de la medición de la arteria cerebral media y los índices asociados.

Se identificaron 24 estudios primarios con diseño de pruebas diagnósticas que evaluaron el uso de Doppler transcraneal para la detección del vasoespasma cerebral. Entre éstos, 11 examinaron el territorio de la arteria cerebral media (19-29). La especificidad reportada fue mayor al 80% en nueve de ellos y la sensibilidad fue mayor al 70% en ocho pacientes.

En resumen, hay evidencia disponible sobre la utilidad y la precisión de la medición de la arteria cerebral media y los índices asociados (Lindegaard). La evidencia disponible es escasa e inconsistente sobre el beneficio de la medición de las arterias

cerebrales anteriores, arterias cerebrales posteriores, arterias vertebrales y arteria basilar para la monitorización y detección del vasoespasma cerebral mediante ecografía con Doppler transcraneal.

La evidencia respalda el uso del Doppler transcraneal en territorio de la arteria cerebral media para detectar y monitorizar el vasoespasma cerebral secundario a hemorragia subaracnoidea. La evidencia es escasa e inconsistente sobre el beneficio de medir otras arterias cerebrales. Adicionalmente, la terapia de infusión intraarterial de vasodilatadores con nimodipino muestra buenos resultados en el manejo del vasoespasma cerebral refractario, secundario a hemorragia subaracnoidea.

Consideraciones éticas

Para la revisión de la historia clínica y el uso de las imágenes diagnósticas del presente caso se contó con la aprobación y el consentimiento informado del paciente.

Agradecimientos

Al Hospital Universitario Nacional de Colombia por permitir el desarrollo del presente reporte.

Conflictos de intereses

No se declaran conflictos de interés.

Fuente de financiación

Ninguna.

La terapia de infusión intraarterial de vasodilatadores con nimodipino muestra buenos resultados en el manejo del vasoespasma cerebral refractario, secundario a hemorragia subaracnoidea.

Bibliografía

1. Findlay J, Nisar J, Darsaut T. Cerebral Vasospasm: a review. *Can J Neurol Sci / J Can des Sci Neurol* [Internet]. 2015/09/02. 2016;43(1):15–32.
2. Lindegaard K, Nornes H, Bakke S, Sorteberg W, Nakstad P. Cerebral vasospasm diagnosis by means of angiography and blood velocity measurements. *Acta Neurochir (Wien)* [Internet]. 1989;100(1):12–24.
3. Kirsch J, Mathur M, Johnson M, Gowthaman G, Scoutt L. Advances in transcranial Doppler US: Imaging Ahead. *RadioGraphics* [Internet]. 2013; 1;33(1):E1–14.
4. Kimball M, Velat G, Hoh B, Hemorrhage TP in the IMCC on the CCM of S. Critical care guidelines on the endovascular management of cerebral vasospasm. *Neurocrit Care* [Internet]. 2011;15(2):336.
5. Hänggi D, Turowski B, Beseoglu K, Yong M, Steiger H. Intra-Arterial Nimodipine for severe cerebral vasospasm after aneurysmal subarachnoid hemorrhage: influence on clinical course and cerebral perfusion. *Am J Neuroradiol* [Internet]. 2008;29(6):1053 LP – 1060.
6. Weiss M, Schubert G. Endovascular rescue therapy for refractory vasospasm: when and how? *Am J Neuroradiol* [Internet]. 2017;38(3):568 LP – 569.
7. Anderegg L, Beck J, Z'Graggen W, Schroth G, Andres R, Murek M, et al. Feasibility and safety of repeat instant endovascular interventions in patients with refractory cerebral vasospasms. *Am J Neuroradiol* [Internet]. 2017;38(3):561 LP – 567.

8. Wan T, Xu R, Zhao Z, Lv Y, Chen H, Liu L. Outcomes of general anesthesia versus conscious sedation for Stroke undergoing endovascular treatment: a meta-analysis. *BMC Anesthesiol* [Internet]. 2019;19(1):69.
9. Oran I, Cinar C. Continuous Intra-arterial infusion of nimodipine during embolization of cerebral aneurysms associated with vasospasm. *Am J Neuroradiol* [Internet]. 2008;29(2):291 LP – 295.
10. Connolly E, Rabinstein A, Carhuapoma J, Derdeyn C, Dion J, Higashida R, et al. Guidelines for the Management of aneurysmal subarachnoid hemorrhage. *Stroke* [Internet]. 2012 [cited 2018 Nov 26];43(6):1711–37.
11. Salmela M, Mortazavi S, Jagadeesan B, Broderick D, Burns J, Deshmukh T, et al. ACR Appropriateness Criteria® Cerebrovascular Disease. *J Am Coll Radiol*. 2017;
12. Le Roux P, Menon D, Citerio G, Vespa P, Bader M, Brophy G, et al. The International Multidisciplinary Consensus Conference on multimodality monitoring in neurocritical care: a list of recommendations and additional conclusions: a statement for healthcare professionals from the Neurocritical Care Society and the European Society of Intensive Care Medicine. *Neurocrit Care*. 2014.
13. Gilhus N, Barnes M, Brainin M. *European Handbook of Neurological Management: Second Edition*. European Handbook of Neurological Management: Second Edition. 2010.
14. Miller C, Armonda R, Monitoring TP in the IMCC on M. Monitoring of cerebral blood flow and ischemia in the critically ill. *Neurocrit Care* [Internet]. 2014;21(2):121–8.
15. Sloan M, Alexandrov A, Tegeler C, Spencer M, Caplan L, Feldmann E, et al. Assessment: transcranial doppler ultrasonography. report of the therapeutics and technology assessment subcommittee of the American Academy of Neurology. *Neurology*. 2004;62(9):1468-1481.
16. MaHTAS. Transcranial Doppler (TCD) ultrasound and cerebral computed tomography perfusion (CTP) for aneurysmal subarachnoid haemorrhage (SAH). *Malaysian Heal Technol Assess*. 2013;1–22.
17. Christopher L, Bernhard W. Transcranial Doppler versus angiography in patients with vasospasm due to a ruptured cerebral aneurysm. *Stroke* [Internet]. 2001 Oct 1;32(10):2292–8.
18. Center for Evidence Based Medicine. Levels of Evidence (March 2009). *Evid Based Med*. 2009;4–5.
19. Wang H, Lin W, Yang T, Chen W, Lin Y, Tsai N, et al. Time course of cerebral hemodynamics in aneurysmal subarachnoid hemorrhage. *J Clin Ultrasound*. 2012; 40(2):91–8.
20. Toi H, Matsumoto N, Yokosuka K, Matsubara S, Hirano K, Uno M. Prediction of cerebral vasospasm using early stage transcranial Doppler. *Neurol Med Chir (Tokyo)*. 2013;53(6):396–402.

21. Suarez J, Qureshi A, Yahia A, Parekh P, Tamargo R, Williams M, et al. Symptomatic vasospasm diagnosis after subarachnoid hemorrhage: Evaluation of transcranial Doppler ultrasound and cerebral angiography as related to compromised vascular distribution. *Crit Care Med*. 2002;30:1348–55.
22. Proust F, Callonec F, Clavier E, Lestrat JP, Hannequin D, Thiébot J, et al. Usefulness of Transcranial color-coded sonography in the diagnosis of cerebral vasospasm. *Stroke*. 1999;30(5):1091–8.
23. Sebastian J, Derksen C, Khan K, Ibrahim M, Hameed B, Siddiqui M, et al. Derivation of transcranial doppler criteria for angiographically proven middle cerebral artery vasospasm after aneurysmal subarachnoid hemorrhage. *J Neuroimaging [Internet]*. 2013;23(4):489–94.
24. Swiat M, Weigele J, Hurst R, Kasner S, Pawlak M, Arkuszewski M, et al. Middle cerebral artery vasospasm: Transcranial color-coded duplex sonography versus conventional nonimaging transcranial doppler sonography. *Crit Care Med*. 2009;37(3):963–8.
25. Naval N, Thomas C, Urrutia V. Relative changes in flow velocities in vasospasm after subarachnoid hemorrhage: A transcranial Doppler study. *Neurocritical Care*. 2005; 2:133–40.
26. Gonzalez N, Boscardin W, Glenn T, Vinuela F, Martin N. Vasospasm probability index: a combination of transcranial Doppler velocities, cerebral blood flow, and clinical risk factors to predict cerebral vasospasm after aneurysmal subarachnoid hemorrhage. *J Neurosurg JNS [Internet]*. 2007;107(6):1101–12.
27. Krejza J, Kochanowicz J, Mariak Z, Lewko J, Melhem E. Middle cerebral artery spasm after subarachnoid hemorrhage: detection with transcranial color-coded Duplex US. *Radiology [Internet]*. 2005 Aug 1;236(2):621–9.
28. Kincaid M, Souter M, Treggiari M, Yanez N, Moore A, Lam A. Accuracy of transcranial Doppler ultrasonography and single-photon emission computed tomography in the diagnosis of angiographically demonstrated cerebral vasospasm. *J Neurosurg JNS [Internet]*. 2009;110(1):67–72.
29. Malhotra K, Connors J, Lee V, Prabhakaran S. Relative changes in transcranial Doppler velocities are inferior to absolute thresholds in prediction of symptomatic vasospasm after subarachnoid hemorrhage. *J Stroke Cerebrovasc Dis [Internet]*. 2014 [cited 2019 Sep 4];23(1):31–6.