

(Comunicación Breve. Presentación de caso)

Leishmaniasis cutánea, herpes zoster y efectos adversos del antimonio de meglumina en Arizona Atlántida Honduras

ETHEL NOHEMY TURCIOS MARTINEZ¹, CHENY RICARDO ORTIZ DOLMO².

¹Universidad Católica de Honduras, Honduras.

²Escuela Latinoamericana de Medicina, La Habana, Cuba.

RESUMEN

La leishmaniasis es una zoonosis con distribución a nivel mundial, endémica en Centro y Sur América, incluida en las enfermedades desatendidas. Es causada por protozoos del género *Leishmania* transmitida al humano mediante la picadura de insectos flebotomos del género *Lutzomyia*. La evolución de la enfermedad depende de la respuesta inmune y la especie de dicho parásito. La leishmaniasis cutánea es la forma clínica más frecuente, afecta principalmente áreas expuestas de la piel. Su presentación clínica habitual es una úlcera de bordes ligeramente elevados, indurados, no dolorosos y cubierto por secreción serosa o seropurulenta. Es fácilmente diagnosticada en zonas endémicas, pero sus formas inusuales son de difícil diagnóstico y pueden dar lugar a un tratamiento inadecuado. El antimonio de meglumina es el medicamento de primera elección, sin embargo, se caracteriza por producir efectos adversos y reacciones tóxicas graves, así como la reactivación del virus varicela zoster. Se describe el caso de un paciente con leishmaniasis cutánea y herpes zoster de manera simultánea, sin asociación a antimonio de meglumina, que presentó efectos adversos moderados los veinte días de tratamiento.

Palabras clave: Leishmaniasis cutánea; herpes zoster; toxicidad de medicamentos; Honduras.

INTRODUCCIÓN

La leishmaniasis es una enfermedad parasitaria de distribución mundial, causada por el protozoario del género *Leishmania*. Es transmitida por la picadura de un insecto hembra infectado del género *Phlebotomus* en el Viejo Mundo (Europa, África y Asia) y *Lutzomyia* en América.⁽¹⁾

Aproximadamente 15 millones de personas en el mundo están infectadas, y 350 millones están en riesgo de contraer la enfermedad. Se estima que hay entre 1,5 y 2 millones de nuevos casos que ocurren cada año en todo el mundo y causa 70 000 muertes por año.⁽²⁾ En la mayoría de los países, las cifras de incidencia probablemente se subestimen porque los casos no se reconocen y su notificación no es obligatoria.⁽³⁾

En 2013, el 95% de los casos notificados a la Organización Mundial de la Salud (OMS) ocurrieron en 15 países: Afganistán, Argelia, Brasil, Colombia, Honduras, Irán (República Islámica de), Marruecos, Nicaragua, Pakistán, Perú, Arabia Saudita, República Árabe Siria, Túnez, Turquía y Yemen.⁽⁴⁾ La OMS reconoce la leishmaniasis como un importante problema de salud pública en diversas partes del mundo,⁽⁵⁾ es considerada una de las enfermedades infecciosas más importantes para la cual no existe control adecuado.⁽³⁾

Las variantes clínicas de la leishmaniasis son: cutánea localizada o difusa, mucocutánea y visceral. La forma más común es la cutánea, en América es causada por numerosas especies subgéneros de *Leishmania* o *Viannia*. Las especies más frecuentes son *L. (V.) braziliensis* seguido por *L. (L.) amazonensis*, *L. (V.) guyanensis* y *L. (V.) panamensis*. Sin embargo, otras especies como *L. (L.) mexicana*, *L. (L.) pifanoi*, *L. (L.) venezuelensis*, *L. (V.) peruviana*, *L. (L.) shawi* y *L. (V.) lainsoni* están presentes principalmente en la región del Amazonas y América Central.⁽¹⁾ Entre las especies que predominan en Honduras se han identificado cinco *L. braziliensis*, *L. panamensis*, *L. chagasi*, *L. mexicana*, *L. infantum*, *L. donovani*.^(6,7)

Como enfermedad parasitaria constituye un problema social en los países de América Central donde las condiciones socioeconómicas en que vive una parte importante de la población aumentan el riesgo de enfermar al vivir en zonas de focos naturales con poco acceso a los servicios de salud.⁽⁸⁾ En Honduras es una causa de morbilidad, cuya notificación es de carácter obligatorio, en forma semanal (telegrama), mensual (TRANS) y de forma individual. Entre los años desde el 2010 al 2014 se registraron un total de 7 766 casos de Leishmaniasis, concentrándose principalmente en los departamentos de Colon, Yoro, Olancho y Choluteca siendo la población rural de estos departamentos, la de mayor vulnerabilidad.⁽⁷⁾

Aunque la forma clínica más frecuente de leishmaniasis cutánea se presenta como única o lesiones múltiples también se pueden observar lesiones diseminadas. Las lesiones pueden ocurrir en cualquier parte del cuerpo, pero son más comunes en el sitio de inoculación donde de forma inicial se forma una lesión macular, seguido por una pápula y luego por un nódulo que de forma progresiva aumenta de tamaño y se ulcera. Estas lesiones pueden desarrollarse en semanas, meses o años después de la infección.⁽⁹⁾

La sospecha de leishmaniasis se basa en criterios clínicos y epidemiológicos que con una adecuada anamnesis y un examen físico minucioso permite establecer un plan diagnóstico confirmativo mediante las pruebas de laboratorio. Los métodos diagnósticos en Honduras se basan en la observación microscópica de parásitos en sus formas de amastigotes en la lesión, por medio de un frotis y/o promastigotes en el medio de cultivo. Se identifican las lesiones más recientes y el borde con mayor actividad parasitaria (elevado, eritematoso). Las muestras para frotis se pueden obtener a partir de raspado, o incisión, utilizando una lanceta o un bisturí en la zona más activa de la lesión. Otros estudios realizados son el estudio histopatológico, pruebas serológicas y la reacción de cadena de la polimerasa.^(6,7)

El principal problema de la leishmaniasis es el tratamiento farmacológico, su administración puede ser tópico, intralesional o sistémico. Los antimoniales pentavalentes son los medicamentos de primera elección en la forma sistémica, además de la dificultad de administración, presenta efectos secundarios y reacciones tóxicas graves.⁽¹⁰⁾ La alta tasa de efectos adversos, la duración del tratamiento y las recaídas hasta un 25% de los casos resaltan las limitaciones de este tratamiento.⁽¹¹⁾

Los efectos adversos clínicos más frecuentes reportados son las mialgias, las artralgias, las náuseas, los vómitos, la diarrea, el dolor abdominal, la cefalea, la anorexia, la astenia, la fatiga, la fiebre, el exantema, el eritema y la urticaria.^(12,13)

La administración intramuscular se asocia con un leve a moderado dolor en el lugar de aplicación. En algunos casos, el dolor local es intenso y requiere la interrupción del tratamiento o cambio de la vía de administración.⁽¹²⁾ Casos graves incluyen la pancreatitis insuficiencia renal, hepática y arritmias.^(12,14)

Se han observado elevadas incidencias de reacciones cutáneas graves.^(12,13) El herpes zoster es una complicación citada por varios autores, con aparición al inicio del tratamiento de los antimoniales pentavalentes,⁽¹²⁾ en el caso clínico de Arboleda et al ⁽¹⁴⁾ "Leishmaniasis cutánea y herpes zoster multidermatómico" se observó la aparición de herpes zoster a partir del día quince de tratamiento. No obstante, ningún estudio reporta aparición concomitante con leishmaniasis cutánea sin inicio de antimoniales pentavalentes.

Los antimoniales pentavalentes son los medicamentos de primera elección en el tratamiento de todas las formas de leishmaniasis en Honduras. Se inicia el tratamiento tras la confirmación de la enfermedad por el laboratorio y por la indicación médica. La dosis es 20mg de antimonio pentavalente/kg/día intramuscular por 20 días.⁽⁷⁾ Durante mucho tiempo ha sido la base de la quimioterapia anti-leishmania, a pesar de su uso durante décadas, el mecanismo de acción de estos medicamentos no está completamente establecido y se cree que interfieren con diversos procesos bioenergéticos del parásito, inhibiendo la glucólisis y la oxidación de ácidos grasos.^(14,15)

El número limitado de los fármacos disponibles, los altos niveles de efectos adversos de la mayoría de ellos y la necesidad de uso parenteral, que puede requerir hospitalización y el hecho de que el uso de tratamiento local y oral puede aumentar el incumplimiento de los pacientes, hace resaltar la necesidad de revisar la evidencia actual sobre la eficacia y los efectos adversos de los tratamientos disponibles para América.⁽⁹⁾

Revisiones recientes sobre el tratamiento actual de leishmaniasis cutánea concluyen que la mayoría de los ensayos clínicos de tratamiento han sido diseñados y reportados de manera inadecuada, resultando en una falta de evidencia de los tratamientos beneficiosos. Existe una necesidad desesperada de grandes estudios bien realizados que evalúen los efectos a largo plazo de las terapias actuales.⁽³⁾

El objetivo de este estudio es describir el caso de leishmaniasis cutánea con herpes zoster y los efectos adversos del antimonio de meglumina.

PRESENTACIÓN DEL CASO

Paciente masculino de 67 años de edad, mestizo, desempleado, procedente de Matarras, Arizona Atlántida, área montañosa con abundante vegetación, río cercano, sin animales domésticos en casa.

En el año 2013 realizó un viaje a Macusales, un bosque cafetalero en Yoro, niega los antecedentes patológicos o alguna comorbilidad. En el mes de octubre, de 2015, acude a consulta con otorrinolaringólogo por historia de dos días de evolución de presentar fiebre alta, no cuantificada, sin predominio de horarios, acompañado de rinorrea verdosa y odinofagia, concomitantemente la presencia de maculas, vesículas, pústulas eritematosas en patrón que simulaba cinturón, en grupo de dos a cuatro en hombro izquierdo sin pasar la línea media de 1cm, pruriginosas, quemantes y punzantes con la característica, que una de las lesiones era una úlcera poco profunda de aspecto redondo, hiperémica con bordes bien definidos y ligeramente elevados con centros de granulación no sangrante de cerca de 2 cm sin comprometer planos, sin exudados, sin aumento de la temperatura, sin presencia de edema no dolorosa.

Se le diagnosticó herpes zoster e inició el tratamiento con aciclovir 800mg vía oral por tres días. Sin ver mejoría en la lesión el paciente acude a la consulta con otro profesional

de salud. En esta comenta sobre el caso y el tratamiento indicado, por lo que le indicó nuevamente aciclovir 800mg vía oral cada día por tres días y cita en una semana para ver evolución. A la semana siguiente el paciente regresa a la consulta y al no ver evolución satisfactoria se le indicó cultivo de la lesión y acudir a la institución de salud más cercana en su comunidad por sospecha de un protozooario. Al acudir al centro de salud se observa paciente con facies de enfermedad aguda, con presencia de placa con diámetro 1=10mm y diámetro 2=19mm en hombro izquierdo, bordes hiperémicos aumentados de tamaño con fondo granulante sin presencia de exudado, no caliente. Sin ganglios aumentados de tamaño. (Figuras 1 y 2)

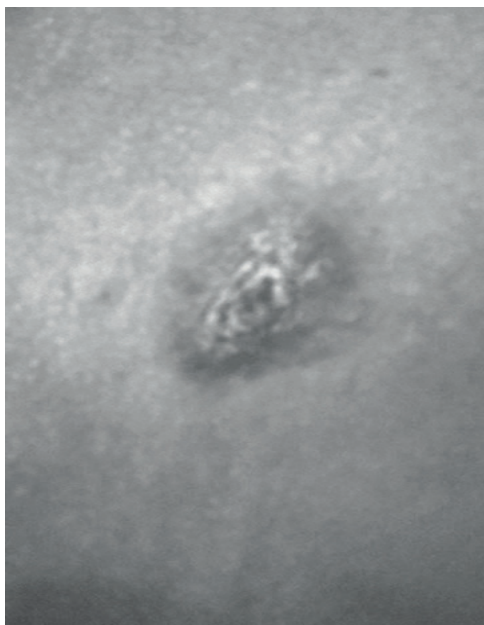


Figura 1. Placa con bordes hiperémicos con fondo granulante.

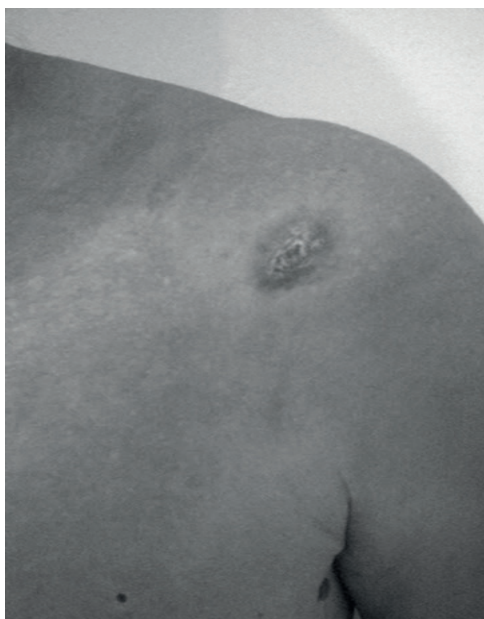

Figura 2. Placa hiperémica con fondo granulante en hombro izquierdo.

Basado en la apariencia clínica el diagnóstico diferencial de la lesión incluyó lepra, tuberculosis o micosis superficial. Se envió raspado de la muestra el 31 de marzo de 2016 y se obtuvieron los resultados el 4 de abril del propio año, que reportaban amastigotes de leishmania spp. El 10 de abril de 2016 se inició el tratamiento con antimonio de meglumina 1.5g I.M. por 20 días. El primer día presentó temperatura de 38°C acompañado de escalofríos. Acudió en una ocasión a la consulta médica por insomnio, anorexia y náuseas de tres días de evolución por lo que se ingresa por cuatro horas para vigilancia con sales de rehidratación oral y administración de metoclopramida 10mg I.V. Durante estos días de tratamiento presentó efectos adversos moderados: náuseas, cefalea, mareos, mialgias, artralgias, malestar general, diarrea, sialorrea y anorexia. (Cuadro 1)

Finalizó el tratamiento el 29 de abril de 2016. Acudió a consulta control el 5 de mayo del propio año. El paciente en la entrevista niega la presencia de los efectos adversos. Se observó macula hipo pigmentada diámetro 1=3mm y diámetro 2=12 mm sin bordes aumentados de tamaño y fondo con una leve pápula sin tejido de granulación. (Figura 3)

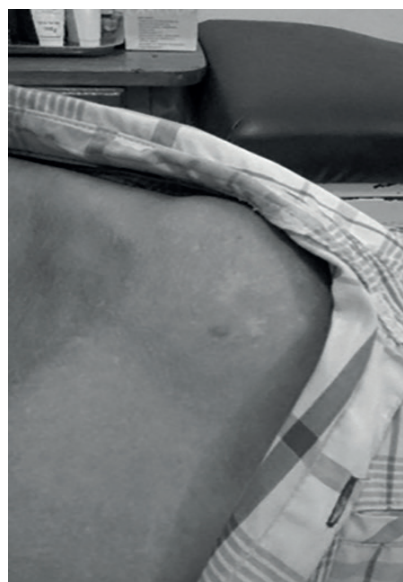

Figura 3. Macula hipo pigmentada sin tejido de granulación sin bordes hiperémicos.

Su última cita fue el 7 de diciembre de 2016 en la que se observó una macula hipo pigmentada en la zona de la lesión sin signos de reactivación con curación total de la ulcera sin cicatriz. (Figura 4)

DISCUSIÓN

Muchos médicos en áreas no endémicas no están familiarizados con las diversas presentaciones clínicas de leishmaniasis y, en algunos casos, no consideran leishmaniasis cutánea en el diagnóstico diferencial de una ulceración cutánea, incluso en los pacientes que han viajado recientemente a las regiones endémicas de leishmania. (16). El diagnóstico diferencial de leishmaniasis cutánea incluye forúnculos, tuberculosis, sarcoidosis,

micobacteriosis atípica, granuloma piógeno y cáncer de piel.⁽¹⁷⁾

En el periodo desde 2001 hasta 2011, 14 países informaron un total de 636 683 casos de leishmaniasis cutánea. Un total de 100 475 (15,8%) fueron de países centroamericanos, observándose un aumento continuo de casos reportados por año, los países que contribuyeron al aumento fueron Costa Rica, Honduras, Panamá y Nicaragua.⁽¹⁸⁾

Cuadro 1. Seguimiento Efectos Adversos.

Efectos Adversos	Si	No
Dolor en sitio de inyección		X
Infección en el sitio de aplicación		X
Malestar General	X	
Mialgias	X	
Artralgias	X	
Cefalea	X	
Fiebre	X	
Nauseas	X	
Vómitos	X	
Diarrea	X	
Dolor Abdominal		X
Anorexia	X	
Mareo	X	
Palpitaciones		X
Paraclínicos		X
Otros	Sialorrea, disgeusia	

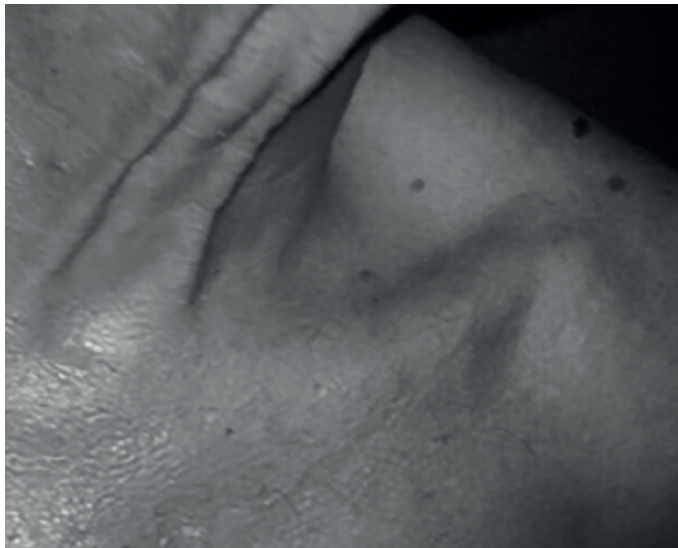

Figura 4. Recuperación total sin signos de reactivación.

Los antimoniales pentavalentes son los fármacos más utilizados a nivel mundial, pero tienen efectos adversos que en algunos casos no son tolerados por los pacientes y en muchas ocasiones requieren de largos periodos o discontinuación del tratamiento.⁽¹⁹⁾ En este caso se observó el inicio de los efectos adversos desde el primer día de tratamiento, sin embargo, en el estudio realizado por Meléndez et al⁽²⁰⁾ "Estudio comparativo entre antimonio de meglumina intralesional versus tratamiento convencional intramuscular en el manejo de leishmaniasis cutánea atípica" se observó un menor número de reacciones adversas y se iniciaron a las dos semanas del inicio del tratamiento. En uno de los pacientes se observó incapacidad

física temporal. Los efectos adversos más frecuentes fueron la fiebre, el eritema y el ardor. El antimonio de meglumina utilizado en este estudio fue el medicamento original GlucantimeTM a diferencia del que se utiliza por la Secretaría de Salud de Honduras que es una formulación genérica. En este estudio se excluyeron 14 pacientes que fueron tratados con la formulación genérica de antimonio de meglumina por la falla terapéutica (22%), abandono (21%), y la baja frecuencia de cura (57%), además, de las reacciones adversas severas e incapacitantes.

En 1966, el herpes zoster fue asociado por primera vez con los compuestos de antimonio. Desde el primer informe de herpes zoster asociado al tratamiento con antimonio para la leishmaniasis se han reportado nuevos casos en Kenia, Belice, Perú y en soldados estadounidenses que sirven en el Medio Oriente. En Brasil desde 1994 hasta 2008, se trataron 2 137 casos de leishmaniasis cutánea y se identificaron 16 casos de herpes zoster. En esta serie de casos, el tiempo promedio para la aparición de herpes zoster fue de 22,1 días (rango, 8-36 días) después del comienzo de la terapia de con antimoniales.⁽²¹⁾ No existe evidencia que respalde que la presencia de leishmaniasis en sí, sea un factor de riesgo para el desarrollo de herpes zoster o viceversa. Hay escasos reportes que describen la aparición de las lesiones de leishmaniasis cutánea y el herpes zoster de forma simultánea en pacientes con infección por VIH.⁽¹⁴⁾ Cabe destacar que en este caso en particular el herpes zoster no se relacionó con el inicio del tratamiento.

La leishmaniasis es una enfermedad desatendida ligada a la indigencia y relacionada a la etnia, la edad, el género y la postergación geográfica, la económica y la cultural. Los métodos actuales para evaluar la carga de estas enfermedades no evalúan el impacto médico, social y económico en las zonas endémicas. Las enfermedades desatendidas representan una deficiencia en el sistema primario de salud, donde se ocupan mejores estrategias para su prevención y control.⁽⁶⁾

La estrategia preventiva a partir de la cultura de salud constituye la única intervención certera ante dolorosa enfermedad.

CONCLUSIONES

Considerando que la leishmaniasis es una enfermedad desatendida y con incremento en zonas endémicas, es importante capacitar al personal de salud para el diagnóstico de leishmaniasis cutánea así como para la detección de los efectos adversos de los antimoniales pentavalentes.

Declaración de Consentimiento Informado

Los autores certifican que han obtenido todos los formularios de consentimiento del paciente apropiados. En la forma en que el (los) paciente (s) tienen dado su consentimiento para sus imágenes y otra información clínica que se informara en la revista. Los pacientes entienden que sus nombres e iniciales no serán publicados.

REFERENCIAS BIBLIOGRÁFICAS

1. Andrade-Narvaez FJ, Loria-Cervera EN, Sosa-Bibiano EI, van Wynsberghe NR. Asymptomatic infection with American cutaneous leishmaniasis. *Memorias do Instituto Oswaldo Cruz*. 2016 October; 111(10).
2. Espinoza-Morales D, Lucchetti Rodríguez A, Silva-Caso W, Suarez-Ogno L, Pons MJ, Del Valle Mendoza J. An atypical case of disseminated cutaneous leishmaniasis due to *Leishmania peruviana* in the valleys of Ancash-Peru. *Asian Pacific journal of tropical medicine*. 2017 November; 10(11).
3. Vries HJC, Reedijk SH, Schallig HDFH. Cutaneous Leishmaniasis: Recent Developments in Diagnosis and Management. *American Journal of Clinical Dermatology*. 2015 February; 16(2).
4. Olliaro P, Grogl M, Boni M, Carvalho EM, Chebli H, et al.. Harmonized clinical trial methodologies for localized cutaneous leishmaniasis and potential for extensive network with capacities for clinical evaluation. *PLOS Neglected Tropical Diseases*. 2018 January; 10(11).
5. Ferreira de Souza RA, Andreoli RV, Toshie Kayano M, Lima Carvalho A. American cutaneous leishmaniasis cases in the metropolitan region of Manaus, Brazil: Association with climate variables over time. *Geospatial health*. 2015 April; 10(1).
6. Matute N, Espinoza C, Alger J, Padgett D, López E, Zúniga C. Caracterización Clínica epidemiológica de pacientes con leishmaniasis atendidos en el Hospital Escuela. *Revista Medica Hondureña*. 2009 Enero; 77(1).
7. Gobierno de la Republica de Honduras Secretaria de Salud. *Manual para el Abordaje Integral de Las Leishmaniasis en Honduras*. 12016th ed. 2016 UdVdLSyLS, editor. Tegucigalpa, M.D.C.: Línea Creativa; 2016.
8. Ponce Barahona OA, Caballero Castro HR. Leishmaniasis cutánea. *Acta Pediátrica Hondureña*. 2015 Abril 2014 a Marzo 2015; 5(1 y 2).
9. Reveiz ANS, Maia-Elkhoury ANS, Nicholls RS, Romero GAS, Yadon ZE. Interventions for American Cutaneous and Mucocutaneous Leishmaniasis: A Systematic Review Update. *PLOS ONE (PLOS ONE)*. 2013 April; 10(5).
10. Garcia Bustos MF, Barrio A, Parodi C, Becker J, Moreno S, Basombrio MA. Miltefosina versus antimonio de meglumina en el tratamiento de la leishmaniasis mucosa. *Medicina Buenos Aires*. 2014 Octubre; 74(5).
11. Mitropoulos P, Konidas P, Durkin-Konidas M. New World cutaneous leishmaniasis: updated review of current and future diagnosis and treatment. *Journal of the American Academy of Dermatology*. 2010 March; 63(2).
12. Oliveira LF, Schubach AO, Martins MM, Passos SL, Oliviera RV, Marzochi MC, et al. Systematic review of the adverse effects of cutaneous leishmaniasis treatment in the New World. *Acta tropica*. 2011 March; 118(2).
13. Romero GAS, Flores M RMDM, Noronha EF, Macedo VdO. High frequency of skin reactions in patients with leishmaniasis treated with meglumine antimoniate contaminated with heavy metals: a comparative approach using historical controls. *Memorias do Instituto Oswaldo Cruz*. 2003 April; 98(1).
14. Arboleda M, Jaramillo L, Ortiz D, Diaz A. Leishmaniasis cutánea y herpes zoster. *Revista Chilena de Infectología*. 2013 Octubre; 30(6).
15. Ghorbani M, Farhoudi R. Leishmaniasis in humans: drug or vaccine therapy? *Drug Design, Development and Therapy*. 2018 January; 12: p. 25-40.
16. Zaghi D, Panosian C, Gutierrez MA, Gregson A, Taylor E, Ochoa MT. New World cutaneous leishmaniasis: current challenges in diagnosis and parenteral treatment. *Journal of the American Academy of Dermatology*. 2011 March; 64(3).
17. Librada Porriño Bustamante M, Sánchez López J, Dulanto Campos C, Naranjo Sintes R, Antonia Fernández Pugnaire M. Dermatoscopic signs in cutaneous leishmaniasis. *Anais Brasileiros de Dermatologia*. 2017 December; 92(6).
18. Maia-Elkhoury ANS, E Yadon Z, Idali Saboya Diaz M, de Fatima de Araujo Lucena F, Gerardo Castellanos L, J Sanchez-Vasquez M. Exploring Spatial and Temporal Distribution of Cutaneous Leishmaniasis in the Americas, 2001-2011. *PLOS neglected tropical diseases*. 2016 November; 10(11).
19. Chongo Alfaro ML, García Echegoyen R. Leishmaniasis y transfusión. Artículo de revisión. *Asociacion Mexicana de Medicina Transfusional, A.C.* 2010 Mayo - Agosto; 3(1).
20. Melendez-Oviedo V, Gonzalez-Matute M, Sierra M, Alger J, Zúniga C, Lopez-Lutz E. Estudio comparativo entre antimonio de meglumina. *Revista Medica de los Post Grados de Medicina*. 2006 Mayo-Agosto; 9(2).
21. Barros AB, Rodrigues AM, Batista MP, Munhoz Junior S, Hueb M, Fontes CJ. Varicella zoster virus reactivation during or immediately following treatment of tegumentary leishmaniasis with antimony compounds. *Memorias do Instituto Oswaldo Cruz*. 2014 June; 109(4).

Cutaneous leishmaniasis, herpes zoster and adverse effects of meglumine antimoniate in Arizona Atlántida Honduras

ABSTRACT

Leishmaniasis is a zoonosis with worldwide distribution, endemic in Central and South America included in neglected diseases. It is caused by protozoa of the genus *Leishmania* transmitted to humans through the bite of sandfly insects of the genus *Lutzomyia*. The evolution of the disease depends on the immune response and the species of the parasite. Cutaneous leishmaniasis is the most frequent clinical form, mainly affecting exposed areas of the skin. Its usual clinical presentation is an ulcer with slightly elevated edges, indurated, not painful and covered by serous or seropurulent secretion. It is easily diagnosed in endemic areas, but its unusual forms are difficult to diagnose and can lead to inadequate treatment. Meglumine antimoniate is the medication of first choice, however it is characterized by adverse effects and serious toxic reactions, as well as the reactivation of varicella zoster virus. This article describes the case of a patient with cutaneous leishmaniasis and herpes zoster simultaneously, without association with meglumine antimoniate, who presented moderate adverse effects during the twenty days of treatment.

Keywords: Leishmaniasis, cutaneous, herpes zoster, drug related side effects and adverse reactions, Honduras

Dirección para la correspondencia: Dr. Ethel Nohemy Turcios Martinez. Universidad Católica de Honduras. Honduras.

Correo electrónico: ethelturcios91@hotmail.com