

## Reporte de caso

# Distrofia macular viteliforme de Best asociada a membrana neovascular coroidea en edad pediátrica

*Vitelliform macular dystrophy and its association with choroidal neovascular membrane in pediatric age*

Sara Berdugo-Mesa<sup>1-2</sup> [CvLAC](#), Sydney Goldfeder de Gracia<sup>1-2</sup>, Sara Ocampo-Ramírez<sup>1-2</sup> [Linkedin](#), Andrea Vargas-Olmos<sup>1-2</sup>

## Fecha correspondencia:

Recibido: agosto 15 de 2018.

Revisado: marzo 5 de 2019.

Aceptado: mayo 21 de 2019.

## Forma de citar:

Berdugo-Mesa S, Goldfeder de Gracia S, Ocampo-Ramírez S, Vargas-Olmos A. Distrofia macular viteliforme de Best asociada a membrana neovascular coroidea en edad pediátrica. Rev CES Med 2019; 33(2): 134-143.

[Open access](#)

[© Derecho de autor](#)

[Licencia creative commons](#)

[Ética de publicaciones](#)

[Revisión por pares](#)

[Gestión por Open Journal System](#)

DOI: [http://dx.doi.org/10.21615/](http://dx.doi.org/10.21615/cesmedicina.33.2.7)

[cesmedicina.33.2.7](#)

ISSN 0120-8705

e-ISSN 2215-9177

## Comparte



## Resumen

La enfermedad de Best, también llamada distrofia macular viteliforme es una maculopatía autosómica dominante que se presenta por mutaciones en el gen BEST 1, localizado en el epitelio pigmentario de la retina. Clínicamente, hace parte de las cinco enfermedades degenerativas de la retina distinguidas como bestrofinopatías. En etapas iniciales de la enfermedad puede presentarse agudeza visual normal; sin embargo, en la mayoría de los pacientes hay pérdida progresiva de la misma debido al depósito subfoveal de material amarillo. Algunos pacientes también pueden presentar neovascularización coroidea, siendo esta una complicación poco común. En población pediátrica el tratamiento temprano con ranibizumab de la enfermedad asociada a neovascularización coroidea ha evidenciado mejoría del pronóstico. Aunque son necesarios más estudios que valoren su eficacia y se ha registrado buena respuesta al tratamiento con otros medicamentos, este sigue siendo la primera elección. Se presenta el caso de una paciente quien a los trece años fue diagnosticada con distrofia macular viteliforme y fue tratada exitosamente con ranibizumab durante dos años.

**Palabras clave:** Bestrofinas; Distrofia macular viteliforme; Neovascularización coroidal; Anticuerpos monoclonales; Ranibizumab.

## Abstract

Best's disease, also called vitelliform macular dystrophy is an autosomal dominant maculopathy, which is caused by mutations in the BEST 1 gene, located in the retina pigment epithelium. Is part of the five retina degenerative diseases clinically distinguished as bestrophinopathies. Affected individuals, in the early disease stages may present normal visual acuity; however, in most patients there is a progressive loss of this material in the deposit of subfoveal yellow material. Some patients may also present choroidal neovascularization, an uncommon complication. In pediatric population, early disease treatment associated with choroidal neovascularization with ranibizumab has shown a prognosis improvement. Although more studies are needed to assess its efficacy in this condition and good response to treatment with other medications, this still being the first choice.

### Sobre los autores:

1. Estudiantes Facultad de Medicina, Escuela de Ciencias de la Salud, Universidad Pontificia Bolivariana.

2. Integrantes línea de investigación en discapacidad, Grupo de investigación Salud Pública, Escuela de Ciencias de la Salud, UPB Sede Medellín.

Las personas con distrofia macular viteliforme desarrollan pérdida progresiva de la agudeza visual y visión distorsionada (metamorfopsias), también pueden cursar con neovascularización coroidea.

We present a patient who at thirteen years was diagnosed with VMD and was successfully treated with ranibizumab for two years.

**Keywords:** Bestrophins; Viteliform macular dystrophy; Choroidal Neovascularization; Antibodies, Monoclonal; Ranibizumab.

### Introducción

La enfermedad de Best o también llamada distrofia macular viteliforme (DMV) es una maculopatía hereditaria autosómica dominante. En la mayoría de los casos el único gen implicado es el BEST 1 (cromosoma 11q12-q13), que codifica una proteína de 68 kDa llamada bestrofina-1m y localizada en la membrana plasmática basolateral del epitelio pigmentario de la retina, la cual actúa como un canal que controla el movimiento de iones de cloro en las células de la retina (1-4).

La apariencia fenotípica varía con la etapa de la enfermedad. Desde la edad pediátrica hay una acumulación de material amarillo en el centro de la mácula, lo cual causa una lesión circunscrita en forma de cúpula de 1 a 2 diámetros de disco que se asemeja a la yema de un huevo, generándose entonces acumulación de lipofusina en el epitelio pigmentario de la retina (5-7). Las personas afectadas desarrollan pérdida progresiva de la agudeza visual y visión distorsionada (metamorfopsias). Algunos pacientes también pueden cursar con neovascularización coroidea, la cual es una complicación rara de esta entidad (1,8-10).

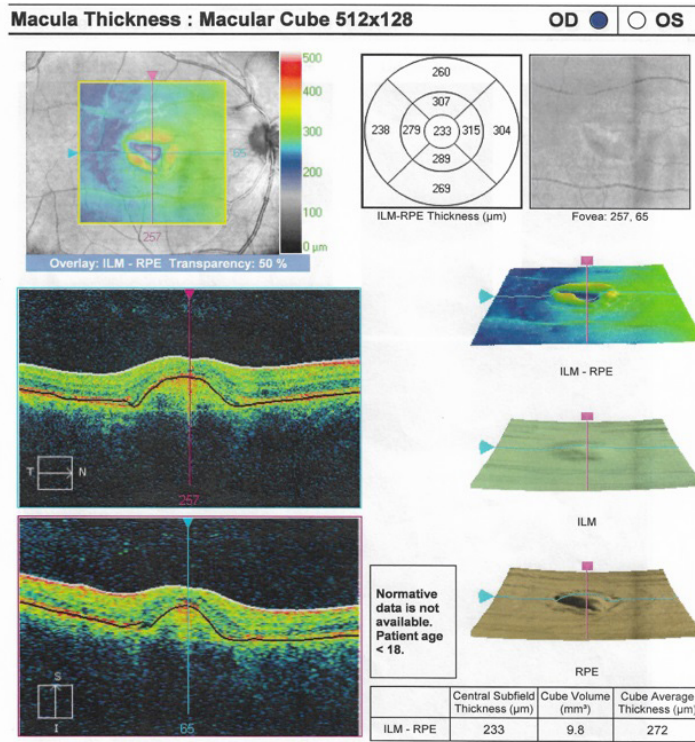
La primera familia con distrofia macular viteliforme fue descrita por Friedrich Best en 1905. Siendo una de las distrofias maculares mendelianas más comunes, se presenta en aproximadamente una de cada 10 000 personas (11); sin embargo, no existen suficientes estudios que evidencien alternativas eficaces para tratar la enfermedad y su progresión (11). La literatura es escasa frente al uso de anticuerpos monoclonales, y más aún, no hay suficientes reportes sobre su utilidad cuando hay variante de neovascularización coroidea (12).

Se presenta a continuación el caso de una paciente quien presentó pérdida progresiva de la visión secundaria a una distrofia macular viteliforme, con recuperación completa de esta posterior al tratamiento con un antagonista del factor de crecimiento endotelial vascular A (anti-VEGF-A).

### Caso clínico

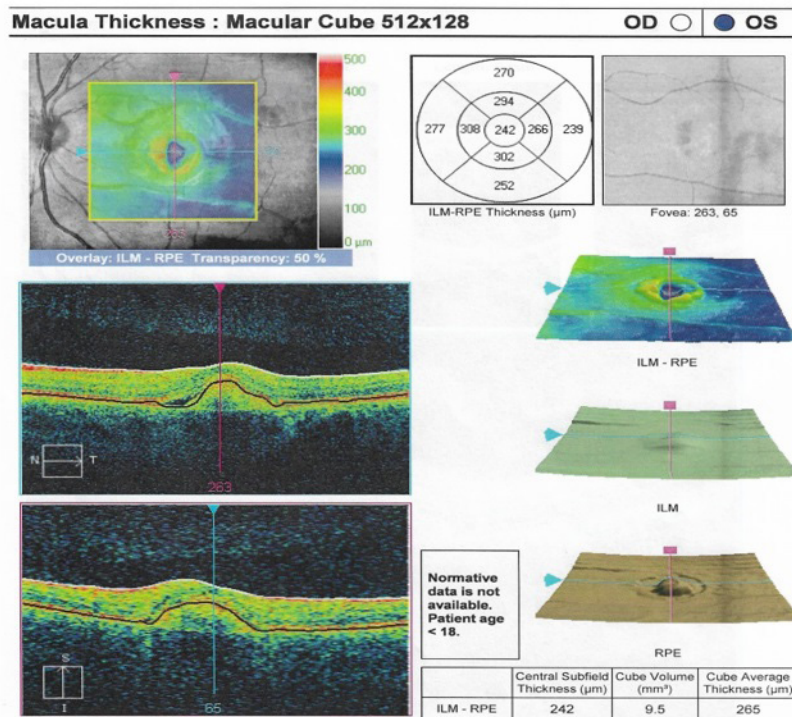
Se trataba de una mujer de 18 años quien inició con disminución gradual de la agudeza visual en ambos ojos a los 13 años. No reportaba antecedentes personales relevantes. De padres adoptivos, por lo que se desconocen antecedentes familiares. Reportaba síntomas consistentes en pérdida progresiva e indolora de la visión en ambos ojos; además, presencia de escotomas.

En el examen físico inicial se encontró una agudeza visual en ojo derecho de 20/80 y en ojo izquierdo de 20/100 que no mejoraba con agujero estenopeico. En la evaluación del fondo de ojo se observó una lesión quística y edema macular bilateral. Se remitió a retinólogo quien solicitó tomografía óptica coherente de ambos ojos (figuras 1 y 2).



**Figura 1.** Tomografía óptica coherente OD

Se evidencia area de irregularidad central debido a una zona de levantamiento del epitelio pigmentario. Llama la atención que las capas de la retina se mantienen organizadas a pesar de un area hiperreflectiva subfoveal bien definida asociada a liquido subretiniano en la zona temporal inferior.

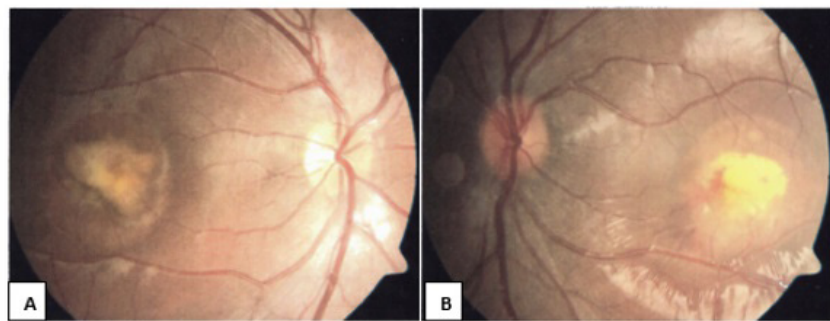


**Figura 2.** Tomografía óptica coherente OI

Se observa una lesión similar a la del ojo derecho. Asociado a la presencia de liquido subretiniano.

También fue evaluada por neuro-oftalmología que en el examen de fondo de ojo encontró lesiones en el área macular compatibles con una distrofia macular viteli-forme en ojo derecho estadio 2-3 y estadio 5 en el izquierdo, además de presencia de membrana neovascular coroidea activa en este último ([figura 3](#)). Se ordenó una segunda tomografía óptica coherente que reportó membrana neovascular subfoveal en ambos ojos, con desprendimiento del epitelio pigmentario de la retina y del neuroepitelio en ojo izquierdo, con mal pronóstico inicial ([figura 4](#)).

Ese mismo día fue vista de urgencia por el mismo retinólogo. El examen físico informó nueva agudeza visual en ojo derecho de 20/80 y de 20/200 en el izquierdo. La segunda tomografía confirmó enfermedad de Best y mostró desprendimiento neurosensorial en ambos ojos con membrana neovascular coroidea ([figura 4](#)).

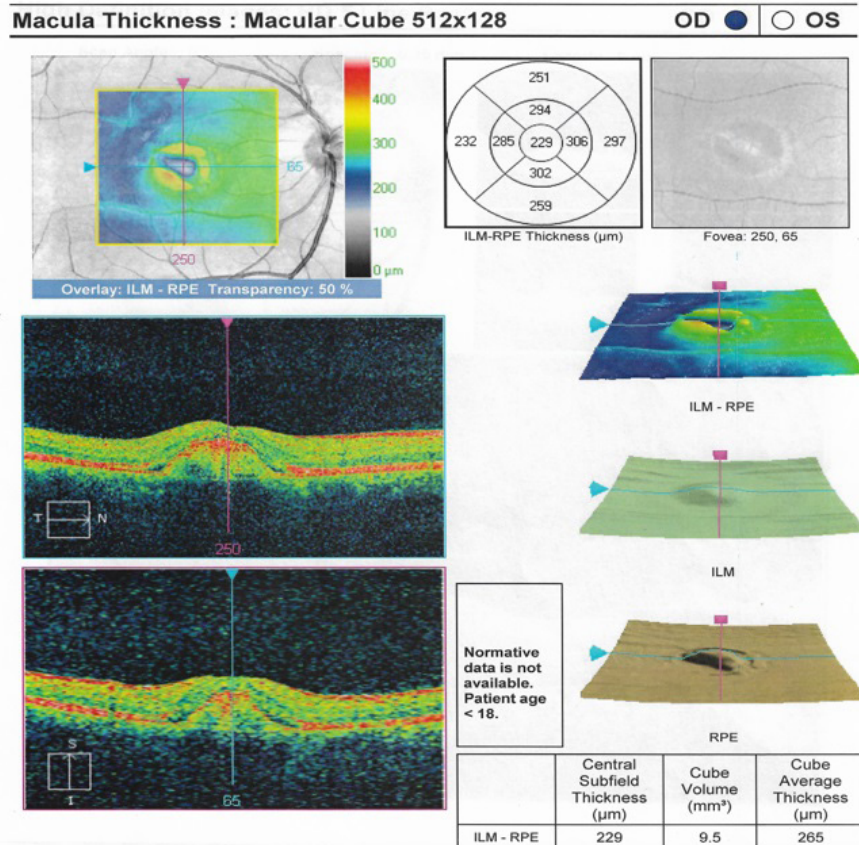


**Figura 3.** Fondo de ojo A: ojo derecho. B: ojo izquierdo

Se observan lesiones quísticas en el área macular; además edema macular en ambos ojos y la presencia de membrana neovascular coroidea activa en ojo izquierdo.

Una semana después, cuando tenía 16 años, se inició tratamiento con inyección intravítrea de ranibizumab 10 mg/ml en el ojo izquierdo, en tres dosis e intervalos mensuales entre cada una. Luego de la segunda dosis se tomó nueva medición de agudeza visual, encontrando 20/100 en el ojo derecho y 20/50 en el izquierdo, y no reporte de reacciones adversas. Se decidió entonces iniciar el mismo tratamiento en el ojo derecho; y posterior a la aplicación de la primera dosis se encontró agudeza visual de 20/50.

Al completar las tres dosis en ambos ojos se obtuvo agudeza visual de 20/40 y se continuó con tomografía óptica coherente de control cada seis meses para observar evolución.

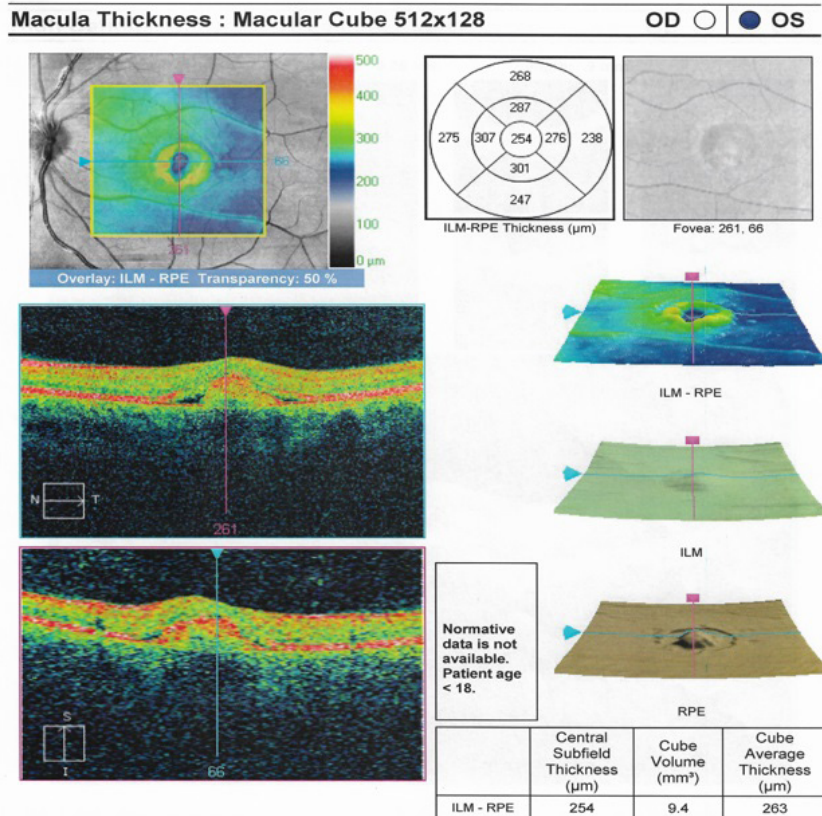


Dos años después de iniciado el tratamiento con inyección intravítrea de ranibizumab, una nueva evaluación encontró mejoría en la agudeza visual, siendo de 20/30 en ojo derecho y 20/25 en ojo izquierdo.

**Figura 4.** Segunda tomografía óptica coherente en OD

Se evidencia un área macular irregular con una lesión levantada del epitelio pigmentario a nivel subfoveal. Además, en el lado temporal se observa un espacio mínimo que se debe a un cambio por el signo de la campana. El examen parece confirmar una enfermedad de Best del adulto, pero muestra desprendimientos neurosensoriales, lo que hace sospechar una membrana neovascular coroidea activa.

Dos años después de iniciado el tratamiento, una nueva evaluación encontró mejoría en la agudeza visual, siendo de 20/30 en ojo derecho y 20/25 en ojo izquierdo. La tonometría fue de 16 mm/Hg y el fondo de ojo con cicatriz foveal en ambos ojos. La última tomografía reportó que en el ojo derecho la configuración de la retina se mantiene sobre la lesión subfoveal correspondiente al epitelio pigmentario de la retina, y en el izquierdo la mejoría es significativa (figura 5). Actualmente, la paciente se encuentra estable, sin fórmula para lentes y realiza sus actividades cotidianas de forma independiente.



La Food and Drugs Administration (F.D.A.) ha aprobado el uso de este medicamento en pacientes con edema macular diabético, edema macular derivado de obstrucciones de la vena central de la retina y en la degeneración macular de tipo húmedo relacionada con la edad.

**Figura 5.** Ultima tomografía óptica coherente en OI

Se observa una mejoría significativa, se conservan las capas de la retina sobre la lesión, a pesar del adelgazamiento de la retina sobre la lesión, en la zona nasal los cambios parecen indicar una pequeña área con presencia de líquido subretiniano.

### Discusión

La distrofia macular viteliforme se presenta en aproximadamente una de cada 10 000 personas (11); sin embargo, aún no existe un tratamiento específico que permita la cura de la enfermedad. La fotocoagulación con láser, la terapia fotodinámica y el anti-VEGF han demostrado éxito limitado en los estudios y aún falta evidencia acerca de otros tratamientos (12).

Ranibizumab es una inmunoglobulina G1 kappa, un fragmento de anticuerpo monoclonal y hace parte de los medicamentos llamados antagonistas del factor de crecimiento endotelial vascular A (anti-VEGF-A) (13,14). Su administración es mediante inyección intravítrea en el ojo afectado. Luego de su aplicación debe hacerse tonometría durante 30 minutos para descartar aumento en la presión intraocular y biomicroscopía entre dos y siete días después. Los efectos adversos más conocidos son la hemorragia conjuntival, dolor ocular, miodesopsias, aumento de la presión e inflamación intraoculares (13).

La Food and Drugs Administration (F.D.A.) ha aprobado el uso de este medicamento en pacientes con edema macular diabético, edema macular derivado de obstrucciones de la vena central de la retina y en la degeneración macular de tipo húmedo relacionada con la edad (15).

Una revisión de seis ensayos aleatorizados que compara agentes anti-VEGF-A y placebo o ningún tratamiento en pacientes con edema macular unilateral o bilateral secundario a la oclusión de la vena central de la retina, demuestra la eficacia de estos agentes en el mejoramiento de la agudeza visual, así como la disminución del edema macular y de la neovascularización (16-18).

En pacientes con edema macular diabético, el ranibizumab mejora la agudeza visual y el edema macular, reduciendo el riesgo de pérdida visual; además de disminuir la necesidad de tratamiento con láser macular, con bajas tasas de daño ocular y no ocular (19). La administración de ranibizumab durante un mínimo de 12 meses mejora significativamente la agudeza visual y genera una disminución en las características de la lesión en la degeneración macular relacionada con la edad (20).

Estudios clínicos han demostrado la eficacia de este medicamento respecto a otros como la verteporfina (8) y su efectividad en la neovascularización oculta de la degeneración macular relacionada con la edad (21).

En la distrofia macular viteliforme asociada a membrana neovascular coroidea se han descrito buenos resultados con su uso, especialmente en la distrofia macular viteliforme variedad del adulto (pseudoviteliforme) (22).

En niños, un tratamiento temprano y oportuno con ranimizumab de la distrofia macular viteliforme de Best asociada a membrana neovascular coroidea ha evidenciado mejoría del pronóstico.

En población pediátrica hay pocos reportes sobre el uso y la eficacia de medicamentos antagonistas del factor de crecimiento endotelial vascular A en la distrofia macular viteliforme asociada a membrana neovascular coroidea, como en el caso descrito. Se han encontrado reportes como el de un niño de 13 años diagnosticado con distrofia macular viteliforme de ambos ojos asociado a membrana neovascular coroidea en ojo derecho, y quien había sido tratado, sin mejoría, con fotocoagulación con láser. Posteriormente, se le administró ranibizumab intravítreo de 0,05 mg/0,5 ml sin evidencia de complicaciones y al mes presentaba mejoría significativa de su agudeza visual (22).

También hay reportes de la eficacia de otros medicamentos antagonistas del factor de crecimiento endotelial vascular A en distrofia macular viteliforme de Best con membrana neovascular coroidea en niños de 13 años como el bevacizumab, el cual presenta buen efecto en el tratamiento de esta enfermedad (23,24). Igualmente, se cuenta con diferentes modalidades terapéuticas que están en fase de investigación, por ejemplo, tratamientos farmacológicos, terapia génica y trasplante de células madre (25).

En niños, un tratamiento temprano y oportuno con ranimizumab de la distrofia macular viteliforme de Best asociada a membrana neovascular coroidea ha evidenciado mejoría del pronóstico. Aunque son necesarios más estudios que valoren su eficacia y se ha registrado buena respuesta al tratamiento con otros medicamentos, este sigue siendo la primera elección.

### Consideraciones éticas

De acuerdo con los principios establecidos en la Declaración de Helsinki y en la Resolución 008430 de octubre 4 de 1993 de Colombia, y en cumplimiento con los aspectos mencionados con el artículo 6, este estudio se desarrolló conforme a los lineamientos planteados, lo cual incluye contar con el consentimiento informado por escrito del sujeto de investigación o su representante legal.

### Conflicto de intereses

Los autores declaran no tener ningún conflicto de intereses, ni tener alguna fuente de financiación.

### Bibliografía

1. Querques G, Zerbib J, Georges A, Massamba N, Forte R, Querques L, et al. Multimodal analysis of the progression of Best vitelliform macular dystrophy. *Mol Vis*. 2014 Apr 27;20:575-92. eCollection 2014.
2. Lin Y, Li T, Ma C, Gao H, Chen C, Zhu Y, Lui B, Lian Y, Huang Y, Li H et al. Genetic variations in Bestrophin-1 and associated clinical findings in two Chinese patients with juvenile-onset and adult-onset best vitelliform macular dystrophy. *Molecular Medicina Reports*. 2017;115-233.
3. Adiv AJ, Karina EG, Justin L, Ravi CK, Jose SP, Lihua YM, Alan DM. Bestrophin and retinal disease. *Progress in Retinal and Eye Research*. 2017;58:45-69.
4. Liu J, Zhang Y, Xuan Y, Liu W, Wang M. Novel BEST1 mutations and special clinical features of Best vitelliform macular dystrophy. *Ophthalmic Res*. 2016;56(4):178-185.
5. Spaide RF, Noble K, Morgan A, Freund KB. Vitelliform macular dystrophy. *Ophthalmology*. 2006; 113(8):1392-400.
6. Wang X.N, You Q.S, Li Q, Li Y, Mao Y, Hu F, Zhao H.Y, et al. Findings of optical coherence tomography angiography in Best vitelliform macular dystrophy. *Ophthalmic Research*. 2018;60:214-220.
7. Shahzad R, Siddiqui MA. Choroidal neovascularization secondary to Best vitelliform macular dystrophy detected by optical coherence tomography angiography. *JAAPOS*. 2017;21(1):68-70.
8. Sohn EH, Mullins RF, Stone EM. Macular dystrophies. In: Ryan SJ, Schachat AP, Sadda SR. *Retina* [Internet]. 5.ed. Amsterdam: Elsevier; 2013. p. 852 - 890 [citado el 2017]. Recuperado a partir de: <http://www.sciencedirect.com/science/article/pii/B9781455707379000424>.
9. Elkhoyaali A, Chatoui S, Bercheq N, Elouatassi N, Zerrouk R, Elasri F, et al. Choroidal neovascularization complicating best vitelliform macular dystrophy in a child. *J Fr Ophtalmol*. 2016;39(1):69-73.
10. Cespedes A, Arcelus MP, Arumi GJ. Best vitelliform macular dystrophy associated with choroidal neovascularization. *Arch Soc Esp Oftalmol*. 2012;87(10):333-6.
11. Altschwager P, Ambrosio L, Swanson EA, Moskowitz A, Fulton AB. Juvenile macular degenerations. *Semin Pediatr Neurol*. 2017;24(2):104-109.
12. Villoria DV, Macia BC, Rigo QJ, Escola VL, Algaba AG, Arumi GJ. Intravitreal bevacizumab for choroidal neovascularization associated with Best disease. *Arch Soc Esp Oftalmol*. 2014;89(10):405-7



13. Lexicomp. Ranibizumab [Internet]. Philadelphia: UpToDate; 2018 [citado el 2017]. Recuperado a partir de: [http://www.uptodate.com.consultaremota.upb.edu.co/contents/ranibizumab-drug\\_information?search=Ranibizumab&source=search\\_result&selectedTitle=1~16&usage\\_type=default&display\\_rank=1](http://www.uptodate.com.consultaremota.upb.edu.co/contents/ranibizumab-drug_information?search=Ranibizumab&source=search_result&selectedTitle=1~16&usage_type=default&display_rank=1)
14. USA. Food and Drug Administration. La FDA aprueba el Lucentis para el tratamiento de la retinopatía diabética en pacientes con edema macular diabético [Internet]. Silver Spring: Food and Drug Administration; 2017 [citado el 2017]. Recuperado a partir de: <http://www.fda.gov/NewsEvents/Newsroom/ComunicadosdePrensa/ucm433580.htm>
15. Braithwaite T, Nanji AA, Lindsley K, Greenberg PB. Anti-vascular endothelial growth factor for macular oedema secondary to central retinal vein occlusion. *Cochrane Database Syst Rev.* 2014;5:CD007325.
16. Campochiaro PA, Heier JS, Feiner L, Gray S, Saroj N, Rundle AC, et al. Ranibizumab for macular edema following branch retinal vein occlusion: six-month primary end point results of a phase III study. *Ophthalmology.* 2010;117(6):1102-112.e1.
17. Nguyen QD, Brown DM, Marcus DM, Boyer DS, Patel S, Feiner L, et al. Ranibizumab for diabetic macular edema: results from 2 phase III randomized trials: RISE and RIDE. *Ophthalmology.* 2012;119(4):789-801.
18. Guziwicz KE, Sinha D, Gómez NM, Zorych K, Dutrow EV, Dhingra A, et al. Bestrophinopathy: An RPE-photoreceptor interface disease. *Prog Retin Eye Res.* 2017;58:70-88.
19. Araiz J, Fernández-Baca I, Roura M; Grupo de Estudio EYE2EYE. Clinical course of patients with exudative-haemorrhagic age-related macular degeneration treated with ranibizumab. *Eye2Eye study. Arch Soc Esp Oftalmol.* 2013;88(6):216-22.
20. Brown DM, Kaiser PK, Michels M, Soubrane G, Heier JS, Kim RY, et al. Ranibizumab versus verteporfin for neovascular age-related macular degeneration. *N Engl J Med.* 2006;355(14):1432-44.
21. Rosenfeld PJ, Brown DM, Heier JS, Boyer DS, Kaiser PK, Chung CY, et al. Ranibizumab for neovascular age-related macular degeneration. *N Engl J Med.* 2006;355(14):1419-31.
22. Querques G, Bocco MC, Soubrane G, Souied EH. Intravitreal ranibizumab (Lucentis) for choroidal neovascularization associated with vitelliform macular dystrophy. *Acta Ophthalmol.* 2008;86(6):694-5.
23. Leu J, Schrage NF, Degenring RF. Choroidal neovascularisation secondary to Best's disease in a 13-year-old boy treated by intravitreal bevacizumab. *Graefes Arch Clin Exp Ophthalmol.* 2007;245(11):1723-5.
24. Mandal S, Sinha S, Venkatesh P, Vashisht N. Intravitreal bevacizumab in choroidal neovascularization associated with Best vitelliform dystrophy. *Indian J Ophthalmol.* 2011;59(3):262-3

25. Altschwager P, Ambrosio L, Swanson EA, Moskowitz A, Fulton AB. Juvenile Macular Degenerations. *Semin Pediatr Neurol.* 2017;24(2):104-109.