

Fotografía Diagnóstica

Carlos Rosa Lemus

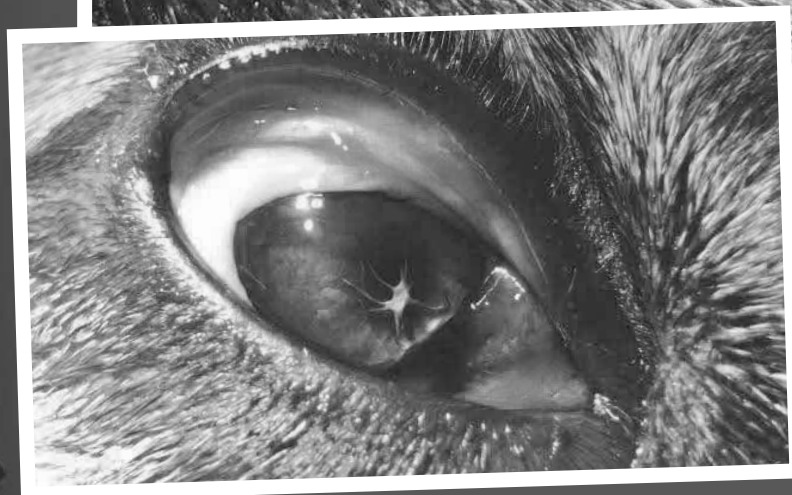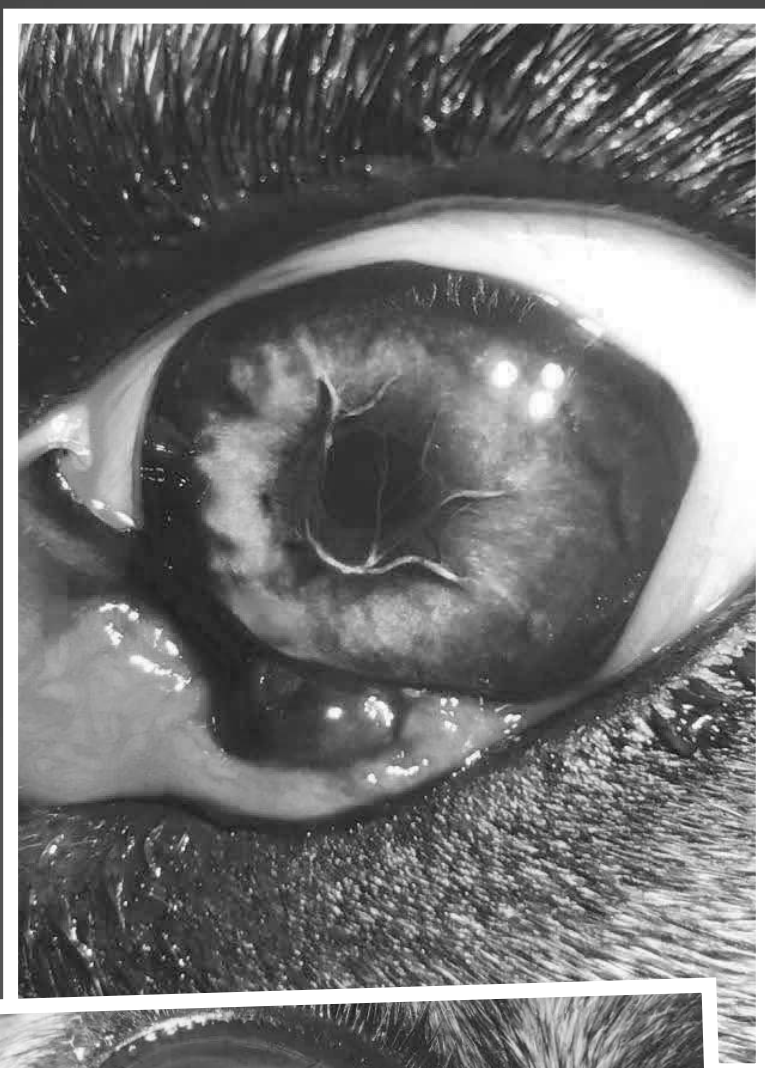
Veterinario.

CLINIVEX. Centros Veterinarios

Se trata de un problema de desarrollo embriológico del ojo, que en ocasiones desencadena la formación de una catarata, no provocando habitualmente mayores lesiones.

En este caso, se trata de una mastina de 8 meses con protrusión de la glándula del tercer párpado. Cuando se procedió a la intervención se encontró dicho hallazgo.

Se debe vigilar la evolución del animal y en posteriores revisiones prestar especial atención a que la MPP no provoque mayores complicaciones.



Membrana pupilar persistente

