

RESULTADOS TERAPÉUTICOS DE LA SUBTALAMOTOMÍA UNILATERAL COMBINADA CON CAMPOTOMÍA DE FOREL EN ENFERMEDAD DE PARKINSON. HOSPITAL DE LA POLICÍA NACIONAL, GUAYAQUIL

THERAPEUTIC RESULTS OF UNILATERAL SUBTHALAMOTOMY COMBINED WITH FOREL CAMPOTOMY IN PARKINSON'S DISEASE IN THE NATIONAL POLICE HOSPITAL IN GUAYAQUIL

RESULTADOS TERAPÉUTICOS DA SUBTALAMOTOMIA UNILATERAL COMBINADA COM A CAMPOTOMIA DE FOREL NA DOENÇA DE PARKINSON NO HOSPITAL DA POLÍCIA NACIONAL EM GUAYAQUIL

JENIFFER ALVARADO CAMPOVERDE¹, AMY ARÉVALO MORA¹, MARIA LORENA VÁSQUEZ PAREDES¹

¹ Universidad Católica de Santiago de Guayaquil, Ecuador.

Resumen

Objetivos: evaluar los resultados posquirúrgicos, complicaciones y ventajas de Subtalamotomía Unilateral combinada con Campotomía de Forel en Enfermedad de Parkinson Avanzada. **Diseño:** estudio observacional retrospectivo, en el hospital de la Policía Nacional de Guayaquil - 2, donde se realizaron consecutivamente 20 subtalamotomías unilaterales combinadas con forelotomías en 17 hombres y 3 mujeres. A todos los pacientes se les realizó una evaluación pre y posoperatoria que incluyó evaluación con Escala UPDRS II (vida cotidiana), UPDRS III (Motor), escala de Hoehn & Yard (estadios I-V), escala de Schwab & England, para conocer la condición actual del paciente. Evaluación a través de imágenes: TAC y RM para la localización de los blancos quirúrgicos. Estos datos fueron recolectados durante el periodo de 1 de enero de 2008 hasta 31 de diciembre de 2011. **Resultados:** se valoró la evolución posoperatoria en la primera semana y a los 12 meses, donde se percibió una reducción significativa ($p < 0.0001$) del UPDRS III en el periodo "OFF" (preoperatorio = 66; posoperatorio = 17), con una mejora de 73% y en el "ON" (preoperatorio = 50; posoperatorio = 7), con una mejoría del 85% al año de ser reevaluados los pacientes. Existió además, una reducción de la dosis de levodopa a la mitad, y las disquinesias por ésta mejoraron en un 60%. Asimismo, hubo una mejoría de 50% en la escala de Schwab and England al año de operados. **Conclusiones:** a pesar que la estimulación profunda del núcleo subtalámico es la técnica quirúrgica más utilizada en la actualidad, la micro lesión por radiofrecuencia combinada de estos dos blancos antes mencionados, ofrece una buena y segura alternativa para algunos pacientes con enfermedad de Parkinson avanzada.

PALABRAS CLAVE: subtalamotomía, campotomía de Forel, estimulación cerebral profunda.

Abstract

Objective: to evaluate the post operatory outcomes, complications and advantages of unilateral subthalamotomy combined with Forel campotomy in advanced Parkinson's disease. **Study design:** this is an observational retrospective study, in the Police Hospital - 2 in Guayaquil. Twenty unilateral subthalamotomies were performed combined with Forel-campotomies in 17 men and 3 women. All participants were evaluated before the procedure with UPDRS II (daily life activities), UPDRS III (motor skills), Hoehn & Yard scale (stages I-V), Schwab & England scale, to acknowledge the actual condition of the patient. Imaging assessment was done with CT and MRI studies to locate surgical targets. This data was collected between January 1st, 2008 and December 31st, 2011. **Results:** post operatory evaluation was performed in the first week and 12 months after the surgery. UPDRS III score showed a significant reduction in the "OFF" period (66-17) (47 %) and in the "ON" period (50-7) (47.6%) at 12 months. There was a 50% reduction of levodopa doses and dyskinesia reduced up to 60%. In the Schwab and England scale we found a 50% improvement at 12 months as well. **Conclusions:** However the Deep stimulation of the subthalamic nucleus is the most used surgical technique; the radiofrequency micro lesions combined with the 2 targets mentioned offers a good and safe alternative to some patients with advanced Parkinson's disease.

KEYWORDS: subthalamotomy, Forel's campotomy, deep brain stimulation.

Resumo

Objetivos: avaliar os resultados pós-operatórios, complicações e vantagens da Subtalamotomia Unilateral combinada com a Campotomia de Forel na Doença de Parkinson Avançada. **Desenho:** estudo observacional retrospectivo no hospital da Polícia Nacional de Guayaquil - 2, onde 20 subtalamotomias unilaterais combinadas com as forelotomias foram realizadas consecutivamente em 17 homens e 3 mulheres. Todos foram submetidos a uma avaliação pré-operatória que incluiu: avaliação com a escala UPDRS II (vida diária), UPDRS III (Motor), escala Hoehn & Yard (estágios IV), escala Schwab & Inglaterra, para conhecer a condição atual do paciente. Imagens de avaliação: TAC e RM para localização de alvos cirúrgicos. Esses dados foram coletados no período de 1º de janeiro de 2008 a 31 de dezembro de 2011. **Resultados:** a evolução pós-operatória foi avaliada na primeira semana e aos 12 meses, onde uma redução significativa do UPDRS III foi percebida no período "OFF" (66-17) (47%) e no "ON" (50-7) (47,6%) um ano após os pacientes terem sido reavaliados. Houve também uma redução na dose de levodopa ao meio, e as discinesias por ela melhoraram em 60%. Da mesma forma, houve melhora de 50% na escala de Schwab e Inglaterra um ano após a cirurgia. **Conclusões:** embora a estimulação profunda do núcleo subtalâmico seja a técnica cirúrgica mais utilizada atualmente, a micro lesão combinada por radiofrequência desses dois alvos acima mencionados oferece uma alternativa boa e segura para alguns pacientes com doença de Parkinson avançada.

PALAVRAS-CHAVE: subtalamotomia, campotomia de Forel, estimulação cerebral profunda.

INTRODUCCIÓN

La enfermedad de Parkinson (EP) es un trastorno degenerativo del sistema nervioso central que surge cuando una región del mesencéfalo, denominada locus niger, deja de producir dopamina. La deficiencia del neurotransmisor dopamina, da lugar a la presencia de temblor en reposo, rigidez, bradicinesia, pérdida de los reflejos posturales; y, puede estar acompañado de fenómenos disautonómicos, micrografía, hipofonía o disartria, característicos del Parkinson.^{1,2}

En la actualidad, se conocen varios tratamientos para esta enfermedad, entre los cuales se encuentran los de tipo farmacológico y quirúrgico. Respecto al tratamiento farmacológico, el fármaco más utilizado es la levodopa. La levodopamina es un precursor metabólico de la dopamina, por lo que actúa como agonista dopaminérgico, presentando grandes efectos benéficos principalmente durante los primeros 5 años de uso; motivo por el cual ha sido muy aceptado por los pacientes. Posterior a este periodo, el paciente Parkinsoniano se hace refractario al tratamiento y presenta efectos adversos tales como freezing, fenómeno de wearing off, disquinesias relacionadas al fármaco, además de otros efectos negativos en las funciones cognitivas y del comportamiento. Cuando la terapéutica farmacológica se torna ineficiente, la alternativa a adoptar es el tratamiento quirúrgico. En los últimos años, las técnicas quirúrgicas para la EP se han ido modificando, siendo ya conocida la estimulación del núcleo subtalámico del cerebro, realizada por Benabid en el año de 1995, pero que lamentablemente carece de acogida por su alto costo, abandono del paciente y difícil accesibilidad.^{1,3-5}

Posteriormente, se realiza la primera subtalamotomía en un sólo blanco por radiofrecuencia, por Obeso en el año 1997 con similares resultados en comparación a la estimulación por electrodos; existe el riesgo de producir hemibalismo postoperatorio.^{2,4}

En los últimos cuatro años, se han venido realizando subtalamotomías unilaterales combinadas con Campotomía de Forel, que consta de 3 etapas: adquisición de las imágenes estereotácticas por medio de RMN y TAC, que permite localizar exactamente la lesión y la dimensión de la misma; la localización anátomo-funcional del blanco quirúrgico y la lesión por radiofrecuencia de la región sensorio-motora del núcleo. Esta

intervención quirúrgica, se realiza en pacientes con enfermedad de Parkinson idiopática que respondían previamente a levodopa, pero que en estado avanzado se encuentran severamente inhabilitados, pese a la máxima terapéutica médica implementada; y que además, no presentaban demencia.^{1,2,6,7}

Las ventajas de esta técnica incluyen su carácter mínimamente invasivo, el empleo de anestesia local, el estado vigil del paciente durante la operación para que pueda ejecutar actos motores más o menos complejos con sus extremidades y dialogar con los cirujanos; permitiendo así, orientar la delimitación exacta del área a intervenir, unido a la comprobación neurofisiológica por semi-micro-registros de la actividad eléctrica cerebral.

La subtalamotomía unilateral combinada con campotomía de Forel es de importancia en el abordaje terapéutico de la EP, ya que permite que los pacientes obtengan una gran mejoría de sus síntomas en un 80 - 90%. Hay una disminución significativa del temblor en reposo, rigidez, bradicinesia y pérdida de los reflejos posturales; también cursa con menos efectos secundarios, menos complicaciones y un posoperatorio inmediato. Aumenta la supervivencia, la calidad de vida, la disminución de la dosis de levodopa; e incluso, los pacientes que se encontraban incapacitados, pasan un estado parcialmente independientemente reflejado en sus actividades de rutina.^{4,6,8}

El objetivo del presente estudio fue evaluar los resultados posquirúrgicos, complicaciones y ventajas de la subtalamotomía unilateral combinada con campotomía de Forel en pacientes con Enfermedad de Parkinson Avanzada.

METODOLOGÍA

Se realizó un estudio observacional retrospectivo mediante recolección de datos, a través de la revisión de historias clínicas de pacientes diagnosticados con enfermedad de Parkinson idiopática avanzada, tratados con Subtalamotomía Unilateral combinada con Campotomía de Forel, en el servicio de neurocirugía del hospital de la Policía Nacional de Guayaquil - 2; desde 1 de enero de 2008 hasta el 31 de diciembre de 2011, previa solicitud y aprobación del departamento de Estadística. Las carpetas se encontraban archivadas en el departamento de estadística del mencionado Hospital.

Se revisaron 20 historias clínicas de pacientes con diagnóstico de EP idiopática avanzada: 17 sujetos pertenecen al sexo masculino y 3 al femenino; todos requirieron Subtalamotomía Unilateral combinada con Campotomía de Forel.

Se incluyeron expedientes con información completa respecto a los siguientes criterios: edad hasta 75 años, diagnóstico de enfermedad de Parkinson idiopática con predominio de signos motores unilaterales, en estado avanzado que anteriormente respondían a levodopa, pero se tornaron refractarios a la máxima terapéutica médica, ya que presentaban disquinesias de fin de dosis, discinesias bifásicas, fluctuaciones motoras como deterioro de fin de dosis y fluctuaciones motoras súbitas no predecible y con estadios de Hoehn y Yahr 3 y 4.

Se excluyeron aquellos pacientes con expedientes incompletos; síntomas de demencia, daño neurológico preexistente como infarto, tumor, hemorragias, deformación de vasos, trauma, presencia de atrofia cerebral severa y pacientes con terapia anticoagulante crónica.

Los pacientes incluidos en esta investigación fueron debidamente evaluados pre-quirúrgicamente mediante: evaluación con Escala UPDRS (Unified Parkinson's disease rating scale) parte II (actividades de la vida cotidiana), UPDRS III (Motor), escala de Hoehn & Yard (estadios I-V) y por la escala de Schwarz and England.

Los datos obtenidos fueron recolectados en fichas, colocando las variables a investigar para su posterior procesamiento. Los resultados posoperatorios fueron evaluados mediante la escala de UPDRS parte III, escala de Hoen & Yard, escala de Schwab and England.

Los datos fueron tabulados en el programa Microsoft Excel y procesados en el software estadístico R haciendo uso de un paquete de epidemiología disponible para el programa, donde se procedió a realizar tablas ilustrativas que demuestren de manera esquemática los resultados de toda la información recopilada.

Los datos no paramétricos, fueron valorados mediante la prueba de Willcoxon de suma de rangos con signo de pares comparados.

RESULTADOS

En este estudio fueron incluidos 20 pacientes (17 hombres y 3 mujeres), diagnosticados con Enfermedad de Parkinson avanzada, a los que se les realizó subtalamotomías unilaterales combinadas con forelotomías (tractotomía).

Se observó una mejoría significativa en la escala de UPDRS tanto en "off" como en "on" (73 y 85% respectivamente); sobre todo en el hemisferio contralateral a la microlesión, tanto en el periodo posoperatorio inmediato como al año del procedimiento. Además, hubo un mejoramiento general de: la bradicinesia en un 72%, la rigidez en un 81%, del temblor en un 88%, las alteraciones posturales en un 73%, el habla en un 66% y las discinesias en un 60%. En la escala de Schwab and England de actividades de la vida cotidiana, hubo una mejora del 50%. Cabe notar que ningún paciente desarrolló discinesias posoperatorias secundarias al procedimiento y que todos los parámetros se mostraron estadísticamente significativos valorados por el test de Willcoxon (Tablas 1 - 2).

TABLA 1. PUNTUACIONES PRE Y POSOPERATORIAS CON MEDICACIÓN

	MEDIA		MEJORA (%)	TEST DE WILCOXON
	PREOP	POSTOP		
Lenguaje	2,5	0,65	74	<0,001
Updrs total*	50,75	7,4	85,42	<0,0001
Estabilidad postural	2,4	0,6	75	<0,0001
Rigidez	10,4	1,5	85,58	<0,0001
Marcha	2,35	0,45	80,85	<0,0001
Temblor	10,7	0,4	96,26	<0,0001
Bradycinesia	2,75	0,6	78,18	<0,0001

*UPDRS : Escala Unificada de la Enfermedad de Parkinson.

TABLA 2. PUNTUACIONES PRE Y POSOPERATORIAS SIN MEDICACIÓN

	MEDIA		MEJORA (%)	TEST DE WILCOXON
	PREOP	POSTOP		
Lenguaje	2,85	1,15	59,65	<0,001
Updrs total*	66,4	17,5	73,64	<0,0001
Estabilidad postural	3,3	0,95	71,21	<0,0001
Rigidez	14,55	3,35	76,98	<0,0001
Marcha	3,1	0,95	69,35	<0,0001
Temblor	15,25	2,9	80,98	<0,0001
Bradycinesia	3,65	1,2	67,12	<0,0001

*UPDRS : Escala Unificada de la Enfermedad de Parkinson.

Complicaciones posquirúrgicas: únicamente dos pacientes presentaron empeoramiento transitorio de la marcha en el posoperatorio. Además, un paciente presentó síndrome de Horner posoperatorio, heminegligencia contralateral y estado confusional transitorio de 24 horas. Finalmente, se presentó cuadro depresivo severo en dos pacientes y agresividad en un paciente que duraron cuatro y seis semanas respectivamente (Figura 1)

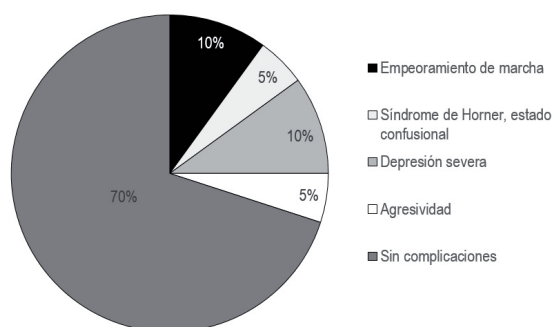


Figura 1. Resultado de las complicaciones posquirúrgicas.

DISCUSIÓN

El tratamiento de la EP en los primeros estadios clínicos es bien manejado con tratamiento farmacológico, como el que se logra con la ya conocida levodopa, obteniendo un control motor adecuado, motivo por el cual esta medicación es bien tolerada por los pacientes.

Luego de transcurridos 5 años de la toma de la medicación antes mencionada, se comienzan a presentar fluctuaciones de la movilidad, cada vez menos controlables y se presentan efectos adversos tales como freezing, el fenómeno de wearing off, disquinesias relacionadas a la levodopa, entre otros; por lo tanto, se llega a un punto en el que se hace necesario el empleo de la intervención quirúrgica para modular lo que previamente era controlado con medicamentos.^{1,5,9}

Se conocen varias técnicas quirúrgicas para el tratamiento de la EP avanzada. Entre las que más destacan se incluye la estimulación del núcleo subtalámico, la cual posee un costo exagerado y la subtalamotomía en un sólo blanco por radiofrecuencia, pero que, por temor a la producción del hemibalismo postoperatorio, fueron realizadas en pocos grupos quirúrgicos en el mundo.³

Por este motivo, actualmente la técnica quirúrgica se ha modificado, dando paso a la subtalamotomía unilateral combinada con campotomía de forel como el tratamiento quirúrgico de elección.

Ésta última técnica, a diferencia de las anteriormente mencionadas, no evidencia movimientos coreicos ni hemibalismo posoperatorio secundarios a la lesión del núcleo subtalámico debido a la lesión de los campos H1 y H2 en la tractotomía palidotálámica de la serie de pacientes analizados en esta investigación.^{1,2}

Además, el lenguaje mejoró en un 60% en el estudio realizado; el cual es un resultado similar al de la serie publicado por Vilela, pero diferente al de Álvarez donde no se menciona ningún efecto sobre el lenguaje. Otras publicaciones sobre palidotomía y tractotomía pálido-talámica, también refieren un deterioro de la disartria. Sin duda, la mejoría en el lenguaje de los pacientes analizados en la muestra de este trabajo, se explicaría por el efecto sumatorio de la tractotomía pálido-talámica y la lesión del núcleo subtalámico. Ambas lesiones estabilizan el funcionamiento de la corteza premotora y áreas motoras suplementarias, y, a su vez, aumentan el funcionamiento de la corteza prefrontal dorsolateral (Brodman 9).

Asimismo, podemos apreciar que en el actual estudio hay una mejoría en el desempeño de las extremidades contralaterales a la lesión y en la musculatura axial, una reducción de la dosis de levodopa a la mitad y las disquinesias por la levodopa mejoraron en un 60%, la bradicinesia en un 72% y el temblor en un 88%. Todos estos representando porcentajes de beneficios superiores a los obtenidos con la estimulación del núcleo subtalámico.

En las escalas de Schwab and England de actividades de la vida diaria, se observó una mejora del 50% y en la UPDRS tanto en "off" como en "on", una mejoría del 73 y 85% respectivamente.

En general, los efectos positivos de esta cirugía se explican por la regulación de los ritmos eléctricos anormales de la zona somatomotora del núcleo subtalámico, tractopalidotálámicos, fascículos subtalámico y nigrotalámico.

Igualmente, es importante destacar que la localización exacta de los blancos es imperativa en esta cirugía, ya que cada paciente tiene una forma, tamaño y posición espacial diferente del núcleo subtalámico; y, si se lesionara muy abajo, se alcanzaría la sustancia negra compacta, incrementando los déficits de la marcha y la bradicinesia. También, es necesario el uso de un método de evaluación clínica y la comprobación

real de la lesiones para efectuar con seguridad y efectividad la técnica quirúrgica.^{6,7}

Se sugiere para estudios futuros respecto a este método quirúrgico, se use una muestra más amplia de pacientes y se extienda el tiempo de evaluación posquirúrgica, ya que el actual se realizó por un lapso de 12 meses, lo cual es una limitante.

De este estudio se puede concluir que, el tratamiento quirúrgico por subtalantomía unilateral combinada con campotomía de Forel, es un arma sumamente útil en el tratamiento de la enfermedad de Parkinson en estado avanzado. El tratamiento de un sólo blanco no es suficiente para aliviar todas las manifestaciones motoras de la enfermedad. Es por esto que la combinación de varios blancos en la región subtalámica son complementarias y ofrecen un beneficio sostenido extra, comprobado durante el seguimiento a 12 meses de evaluación posquirúrgica; mejorando así primordialmente la sintomatología motora, tornando menos dependientes a los intervenidos y mejorando holísticamente la calidad de vida de los mismos.

REFERENCIAS BIBLIOGRÁFICAS

1. Pedroso Ibáñez I, Alvares González L, Macías R, López Flores G, Rodríguez-Rojas R, Tejeiro Amador J, Álvarez González E, Magaroto C, Padrón A, Díaz de la Fe A. Cirugía lesional como alternativa del tratamiento quirúrgico en la Enfermedad de Parkinson (EP). *Rev Mex Neuroci* 2006; 7 (6): pág. 562-567
2. Gerardo López Flores, Lázaro Álvarez González, Raúl Macías González, Ramsés Fernández Melo, Juan Tejeiro Amador, Jorge Guridi, José Obeso, Orlando Cruz García, Fernando Seijo Fernández, Luis Menéndez Guisasola, Carlos Salvador Aguilar, Javier López de Val, Esther Suarez San Martin, Ciara García Fernández, Rafael Rodríguez, Mayleen Carballo-Barreda. Subtalantomía en el tratamiento de la enfermedad de Parkinson. Descripción de un método de ablación y revisión. *Revista Española de Trastornos del Movimiento* Numero 3, Diciembre 2006: pág. 6-18
3. J. Vogues A. Koulousakis, and V. Sturm. Deep Brain Stimulation for Parkinson's Disease. *Acta Neurochir Suppl* 2007 97 (2): pág. 171-184
4. López Flores G, Fernández R, Álvarez Ll, Macías R, Álvarez E, Magaroto C, Tejeiro Amador, Morales Jm, Bouza W, Cruz O, Fermín Ce, Jordan J, Palmero R, Vitek Cj, Juncos J, Obeso Ja. Subtalantomía selectiva en la Enfermedad de Parkinson. Implementación y valoración de método de lesión. *Revista Mex de Neurocirugía* 2005: págs 213-226.
5. Nishikawa Y, Kobayashi K, Oshima H, Fukaya C, Yamamoto T, Katayama Y, Ogawa A, Ogasawara K. Direct release of levodopa induced dyskinesia by stimulation in the area above the subthalamic nucleus in a patients with Parkinson's disease. *Neurol Med Chirur (Tokyo)* 2010; 50: 257-259.
6. Zurita-Cueva Boris MD, Villamar Zambrano Fidel MD, Peña Gaibor Andrés, Vaca Burbano Luis MD. Rapid CT-guided Subthalamic Nucleus Targeting. Department of Neurosurgery. Guayaquil, Ecuador Diciembre 2009: pág. 1-6
7. Gerardo López Flores, Ramsés Fernández, Raúl Macías, Lázaro L. Álvarez, Juan Tejeiro Amador, Eduardo Álvarez, Carlos Maragoto, Orlando Cruz, Eduardo Fermín, José Jordán, Rolando Palmero, Rafael Rodríguez y Mayleen Carballo-Barreda. Subtalantomía estereotáctica, Técnica quirúrgica. Dpto. de Neurocirugía, Dpto. de Neurofisiología, Clínica de Trastornos del Movimiento, Centro Internacional de Restauración Neurológica, Playa, Ciudad de La Habana, Cuba. Dpto. de Neurocirugía y Radiología. Centro de Investigaciones Médico-Quirúrgica, Playa, Ciudad de La Habana, Cuba. *Revista CENIC Ciencias Biológicas*, Vol. 35, No. 2, 2004-: págs 97-104
8. Yasushi Umemura. Complications and Avoidance. Department of Neurosurgery Nagoya City University Medical School, Nagoya, Japan: pág 103-102
9. Vilela Filho O, José da Silva D. Unilateral Subthalamic nucleus lesioning. A safe and effective treatment of Parkinson's disease. *Arch Neuropsychiatr* 2002; 60 (4): 935-948.