



Avaliação histológica da viabilidade de folículos ovarianos suínos submetidos a diferentes condições de transporte

Histological evaluation of the viability of swine ovarian follicles submitted to different transport conditions

Lina Castelo Branco Motta^{1*}, Robson de Jesus Mendes², Frederico Alekine Chaves Garcia³, José Roberto Feitosa Silva⁴

Resumo: A maioria dos oócitos utilizados em biotecnologias reprodutivas são provenientes de ovários obtidos em locais geograficamente distantes de laboratórios especializados. Assim, este trabalho teve como objetivo avaliar a viabilidade de folículos ovarianos em diferentes condições de transporte para identificar qual melhor se adequa ao sucesso do tratamento. Ovários suínos (32) foram obtidos em abatedouro, sendo um par utilizado como grupo controle prontamente fixado em formol 10%. Os demais pares foram imersos em solução salina 0,9% e mantidos nas temperaturas de 4 e 35,5 °C pelos períodos de 2, 16 e 24 horas. Após os referidos tempos de armazenamento, os ovários foram fixados em formol 10% por 24 horas e submetidos à realização de rotina histológica com impregnação em parafina. As secções foram analisadas com microscopia de luz avaliando a morfologia dos folículos antrais sendo analisados no máximo 30 folículos por secção. Após a análise pôde-se verificar que folículos antrais dos ovários conservados a 4 e 35,5 °C pelo período de 2 horas não apresentaram diferença significativa do grupo controle ($p > 0,05$), bem como os tratamentos de 4 °C durante 16 e 24 horas. Porém, os tratamentos a 35,5 °C por 16 e 24 horas apresentaram significativa redução da frequência de folículos normais em comparação com os tratamentos de mesmo período de conservação a 4 °C e com o grupo controle ($p < 0,05$). Em conclusão, o armazenamento ideal ovário suíno para torná-lo viável para experimentos de reprodução pode ser realizado a 35,5 °C por 2 horas ou a 4 °C por 24 horas.

Palavras-chave: maturação folicular, conservação folicular, biotecnologias reprodutivas.

Abstract: Most of the oocytes used in reproductive biotechnologies come from ovaries obtained at locations geographically distant from specialized laboratories. Thus, this work evaluated the viability of ovarian follicles in different transport conditions to identify which best suits the success of the treatment. Ovary pigs (32) were obtained from a slaughterhouse, a pair being used as a control group fixed in 10% formaldehyde. The other pairs were immersed in 0.9% saline solution and maintained at temperatures of 4 and 35.5 °C for periods of 2, 16 and 24 hours. After these times, the ovaries were fixed in 10% formaldehyde for 24 hours and submitted to histological routine with impregnation in paraffin. Sections were analyzed by evaluating the morphology of the antral follicles and analyzed at most 30 follicles per section. After the analysis, it was possible to verify that antral follicles of the ovaries preserved at 4 and 35.5 °C for a period of 2 hours showed no significant difference in the control group ($p > 0.05$), as well as the 4 °C treatments during 16 and 24 hours. However, treatments at 35.5 °C for 16 and 24 hours showed a significant reduction in the frequency of normal follicles compared to treatments of the same storage period at 4 °C and the control group ($p < 0.05$). In conclusion, optimal ovary swine storage to make it viable for breeding experiments can be performed at 35.5 °C for 2 hours or at 4 °C for 24 hours.

Key words: follicular maturation, follicular conservation, reproductive biotechniques.

*Corresponding author: Email: linacastelobmotta@gmail.com.

Recebido em 12.03.2019. Aceito em 30.06.2019

http

¹Bacharel em Ciências Biológicas formada pela Universidade Federal do Ceará, Fortaleza, Ceará, Brasil. linacastelobmotta@gmail.com

²Técnico em histologia da Universidade Federal do Ceará, Fortaleza, Ceará, Brasil. robson_rjm@ufc.br

³Mestre em Ciências Biológicas pela Universidade Federal do Ceará, Brasil. facg88@gmail.com

⁴Doutor em Ciências Biológicas. Universidade Federal do Ceará, Centro de Ciências, Campus do Pici, Fortaleza, Ceará, Brasil. jrobertofeitosa@gmail.com

Introdução

Atualmente é grande o interesse em desenvolver metodologias mais eficientes nos protocolos de reprodução assistida devido às suas técnicas ainda serem consideradas um ramo deficiente em comparação a outros campos da ciência (VAJTA et al., 2010). Na maioria das espécies analisadas por estas biotécnicas reprodutivas, os oócitos maturados *in vitro* possuem taxas bem menores de desenvolvimento em comparação aos oócitos maturados *in vivo* (YANG et al., 2001). Devidos a estes resultados, desenvolver sistemas apropriados para melhores taxas *in vitro* possibilitam uma eficácia maior no processo.

A preservação dos ovários durante o transporte ao laboratório é um dos itens com especial relevância para estas biotécnicas, principalmente em casos de animais ameaçados de extinção ou quando o doador do órgão se encontra distante de laboratórios especializados, como geralmente é o caso de animais de fazendas ou abatedouros. Para estes casos, é necessária a realização de protocolos de conservação visando melhorar as condições de transporte, com o objetivo de manter a viabilidade celular até o momento de sua manipulação. Alguns estudos já foram desenvolvidos em diferentes animais para avaliar qual a condição ideal para este transporte a curto prazo, visando, principalmente, a preservação de folículos pré-antrais (LUCCI et al., 2007). Porém, grande parte das técnicas reprodutivas utilizam oócitos provenientes de folículos antrais, ou seja, estudos que visem a melhoria dos protocolos de preservação destes folículos possuem um valor especial em virtude

de já estarem próximos a ovulação.

Materiais e Métodos

Origem, coleta e transporte dos ovários

Ovários suínos da raça Large White foram coletados em abatedouro local. Destes foram retirados os tecidos circundantes e posteriormente lavados com solução salina 0,9%. Ainda no abatedouro, com o auxílio de um paquímetro, as gônadas foram medidas em largura e comprimento. Para o grupo controle, os ovários de uma das fêmeas foram prontamente fixados em formaldeído tamponado a 10% por 24 horas. Já no grupo experimental, cada fêmea tinha seu par de ovários imerso em solução salina 0,9% suplementada com pentabiótico (Zoetis, $2,4 \times 10^5$ UI) armazenadas em botijões térmicos e conservadas em duas diferentes temperaturas: um a 35,5 °C e outro a 4 °C. No laboratório, os órgãos foram mantidos frescos contendo o mesmo meio citado anteriormente com temperaturas conservadas em banho-maria a 35,5 °C e geladeira a 4 °C. Ainda no grupo experimental, três períodos de conservação foram testados: 2, 16 e 24 horas, sendo 5 para cada tratamento, resultando em seis grupos experimentais.

Procedimentos histológicos

Após a retirada das soluções aquecidas e resfriadas, os ovários do grupo experimental foram fixados igualmente ao grupo controle sendo posteriormente lavados em água destilada e imersos em álcool 70% onde permaneceram, no mínimo, durante uma hora. Para a bateria de desidratação os ovários foram transferidos para álcool 80%, 95% e 99,5% com um intervalo de duas horas em cada. Após a desidratação, os

tecidos foram defixados em álcool-Xilol (1:1) seguido por Xilol 1 e Xilol 2 por duas horas em cada meio. Para a impregnação, os ovários foram mantidos em parafina a 60 °C durante quatro horas sendo posteriormente emblocadas. Com o auxílio de um micrótomo (Leica RM 2235) cada bloco contendo o fragmento ovariano foi seccionado em série com espessuras de 5µm, sendo as secções coradas com protocolo de Hematoxilina-Tricômico de Gomori.

Análise da morfologia de folículos antrais

As secções foram examinadas com microscopia de luz (Leica DM 1000 LED) com aumento de 40x, 100x e 200x. Em cada secção foi realizada a contagem máxima de 30 folículos antrais, avaliando a organização das células da granulosa (presença ou ausência de picnose, bem como integridade da membrana basal) e, quando possível, do oócito (presença ou ausência de picnose nuclear ou retração citoplasmática).

Foram classificados como folículos normais aqueles com oócitos saudáveis (ausência de retração citoplasmática ou núcleo picnótico) e/ou células da granulosa bem organizadas (aderidas à membrana/lamina basal, com células tecais bem organizadas, com ausência de picnose nuclear).

Análise estatística

Para se verificar diferenças entre os tratamentos foi utilizada a frequência de folículos normais observados em cada ovário. Os dados foram testados para normalidade com o teste de Kolmogorov-Smirnov. Uma vez que os dados não eram normais, utilizou-se o teste de Kruskal Wallis para a comparação entre os tratamentos, com nível de significância ($p < 0,05$).

Resultados e Discussão

Um total de 32 ovários suínos foram obtidos, sendo a variação de tamanho entre 1,2cm e 2,97cm de comprimento, onde a partir destes, 974 folículos antrais foram analisados (média de $27,82 \pm 7,02$ de folículos analisados por secção).

A porcentagem máxima de folículos normais encontrados em uma secção foi de 90%, sendo em algumas secções não encontrados folículos normais. O teste de Kruskal Wallis mostrou que os números de folículos normais apresentaram diferença significativa entre os tratamentos ($p < 0,05$; $g1 = 6$) A figura 01 mostra o exemplo de folículos antrais classificados como morfologicamente normais (**Figuras 01A e 01B**) ou degenerados (**Figuras 01C e 01D**).

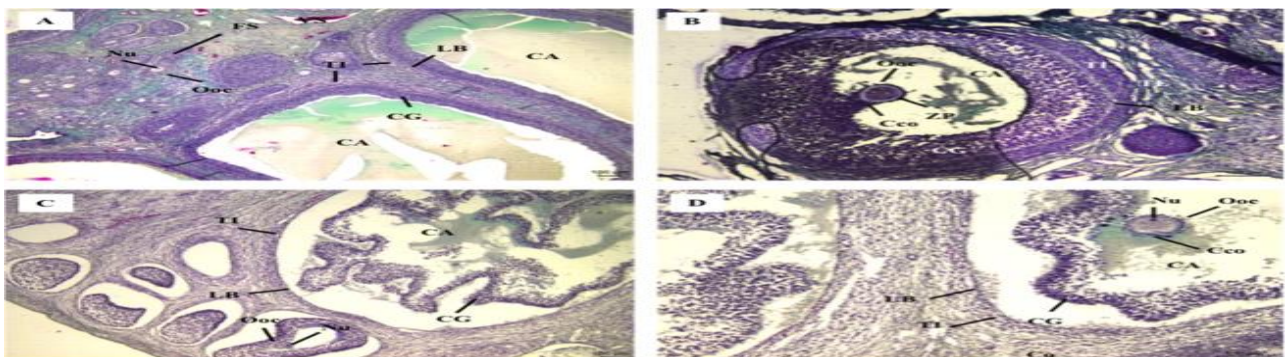


Figura 01: Exemplos de classificação da morfologia folicular. (A e B) folículos normais - células da granulosa (CG) em grande quantidade, aderidas à lâmina basal (LB), com células da teca interna (TI) e externa (TE) organizadas, sem presença de núcleos (Nu) picnóticos. (C e D) folículos degenerados – células da granulosa reduzidas em número e dispersas no antro folicular (AF) apresentando retração à lâmina basal, com presença de picnose e/ou oócito (Ooc) degenerado apresentando retração e/ou com citoplasma difuso e poucas células do *cumulus oophorus* (Cco) aderidas à zona pelúcida (ZP). CO = córtex; VS = vaso sanguíneo.

Fonte: autoral.

No grupo controle (**Figura 02**) pode-se visualizar células da granulosa bem organizadas, aderidas à lâmina basal, visualização das tecas internas e externas, oócitos com morfologia e

citoplasmas normais. É possível também a visualização de folículos primordiais, primários, secundários e do epitélio germinativo.

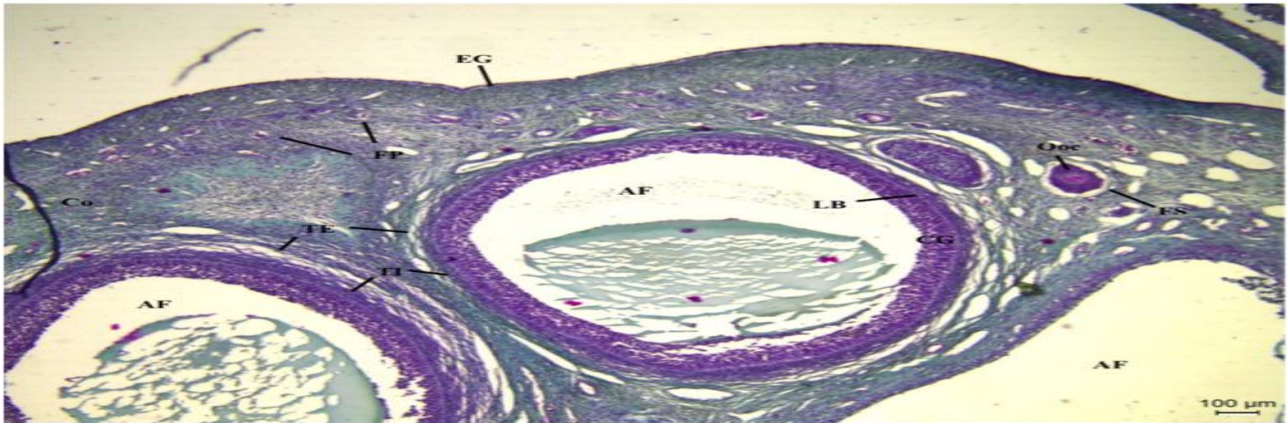


Figura 02: Fotomicrografia de tecido ovariano de suínos do grupo controle. Células da granulosa (CG) aderidas à lâmina basal (LB). Possível diferenciação das células da teca interna (TI) e externa (TE), bem como visualização do epitélio germinativo (EG), folículos primários (FP) e secundário (FS). AF = antro folicular; Co = córtex. Fonte: autoral.

A análise histológica mostrou que o armazenamento de peças ovarianas a 4 ou 35,5 °C por 2 horas (**Figura 03**) não afetou a frequência de folículos normais em comparação com o

controle (**Figura 02**), estando grande parte dos oócitos nestas temperaturas com morfologia normais, sem apresentarem, em sua maioria, retração citoplasmática

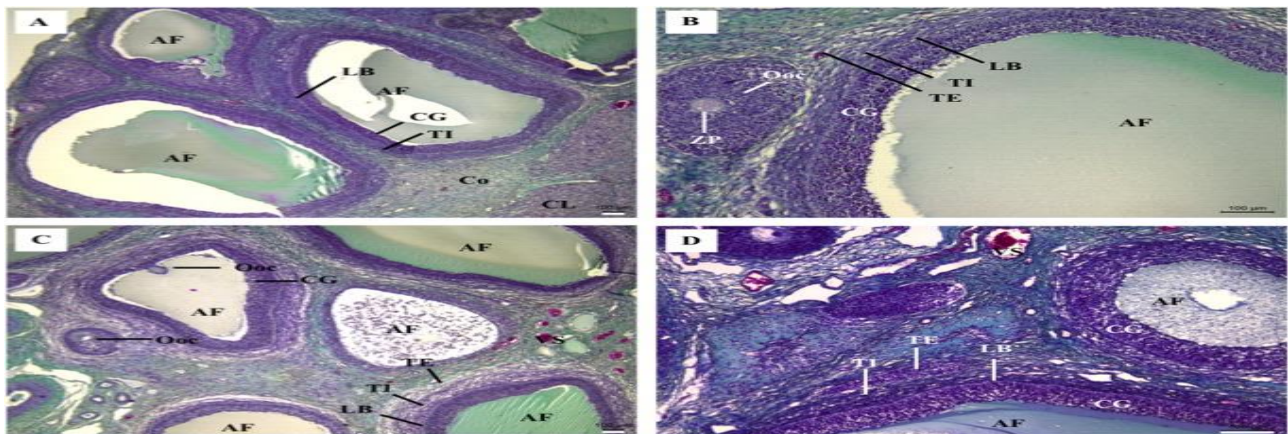


Figura 03: Fotomicrografias de tecido ovariano de suínos armazenado em diferentes temperaturas por 2 horas. (A e B) armazenamento a 4 °C. (C e D) armazenamento a 35,5 °C. Ambos os casos apresentando folículos normais, com células da granulosa (CG) organizadas, com várias camadas, aderidas à lâmina basal (LB) e oócitos (Ooc) normais com citoplasma regular e sem retração. Possível diferenciação das tecas internas (TI) e externa (TE) e visualização da zona pelúcida (ZP). AF = antro folicular; Co = córtex; CL = corpo lúteo; VS = vaso sanguíneo. Fonte: autoral.

Por outro lado, o armazenamento dos ovários a 35,5 °C durante 16 ou 24 horas reduziu

estatisticamente a frequência de folículos morfologicamente normais (**Figura 04**).

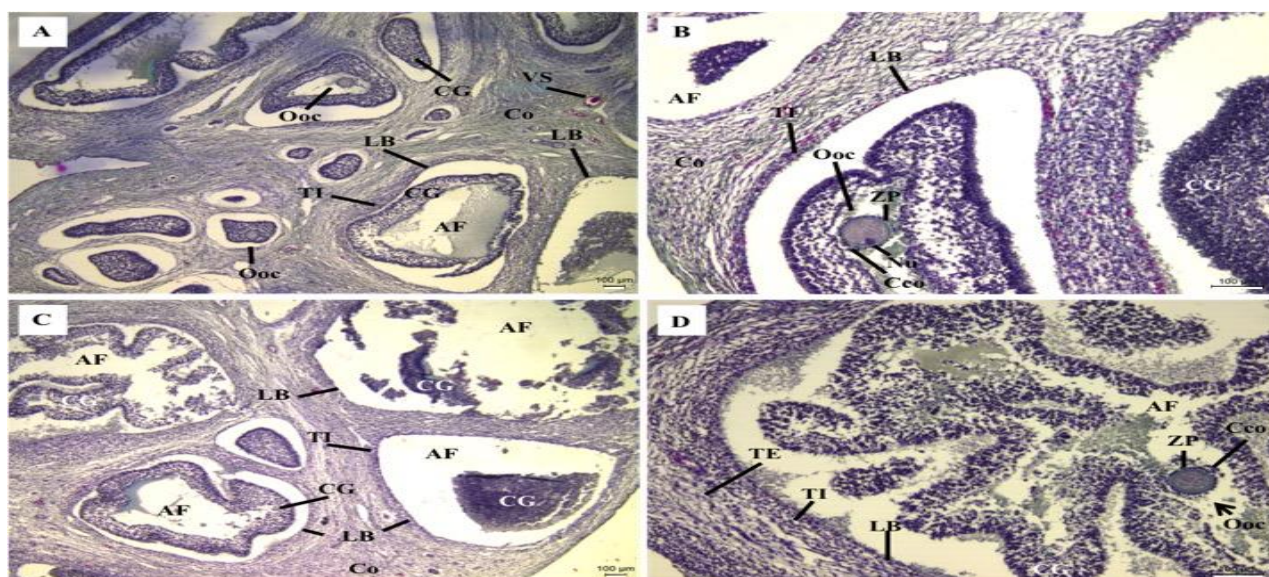


Figura 04: Fotomicrografias de tecido ovariano de suínos armazenado em diferentes tempos à 35,5 ° C. (A e B) armazenamento por 16 horas. **(C e D)** armazenamento por 24 horas. Grande presença de folículos danificados com células da granulosa (CG) retraídas da lâmina basal (LB) com núcleos picnóticos, difícil diferenciação das tecas interna (TI) e externa (TE), oócitos (Ooc) não envolvidos pelas células do *cumulus oophorus* (Cco), porém não apresentando retração citoplasmática. AF = antro folicular; Co = córtex; ZP = zona pelúcida. Fonte: autoral.

A frequência destes folículos ovarianos armazenados em ambos tratamentos também foi significativamente inferior ao tecido armazenado à mesma temperatura durante 2 horas. Estes resultados podem ser explicados devido ao fato de que folículos em crescimento apresentam alta atividade mitótica nas células da granulosa (Hafez & Hafez, 2004), portanto necessitam de maior quantidade de oxigênio e nutrientes.

Longos períodos de armazenamento ocasionam a privação deste oxigênio, consequentemente, com o metabolismo anaeróbico, há o acúmulo de ácido lático no citosol ocasionando a redução do pH, ou seja,

acidificação do meio (WONGSRIKEAO et al., 2005). No entanto, o resfriamento tecidual ocasiona uma redução da atividade metabólica celular reduzindo o consumo de oxigênio, limitando assim o risco de necrose (FRANCECHINI & FULAN, 2012).

Além disso, a taxa de folículos normais preservados à temperatura de 4 °C (**Figura 05**) evidenciou ser superior à temperatura de 35,5 °C quando os ovários foram armazenados por 16 e 24 horas (**Figura 06**), pois esta diminuição da temperatura proporciona a redução do metabolismo folicular (ROY & TREACY, 1993).

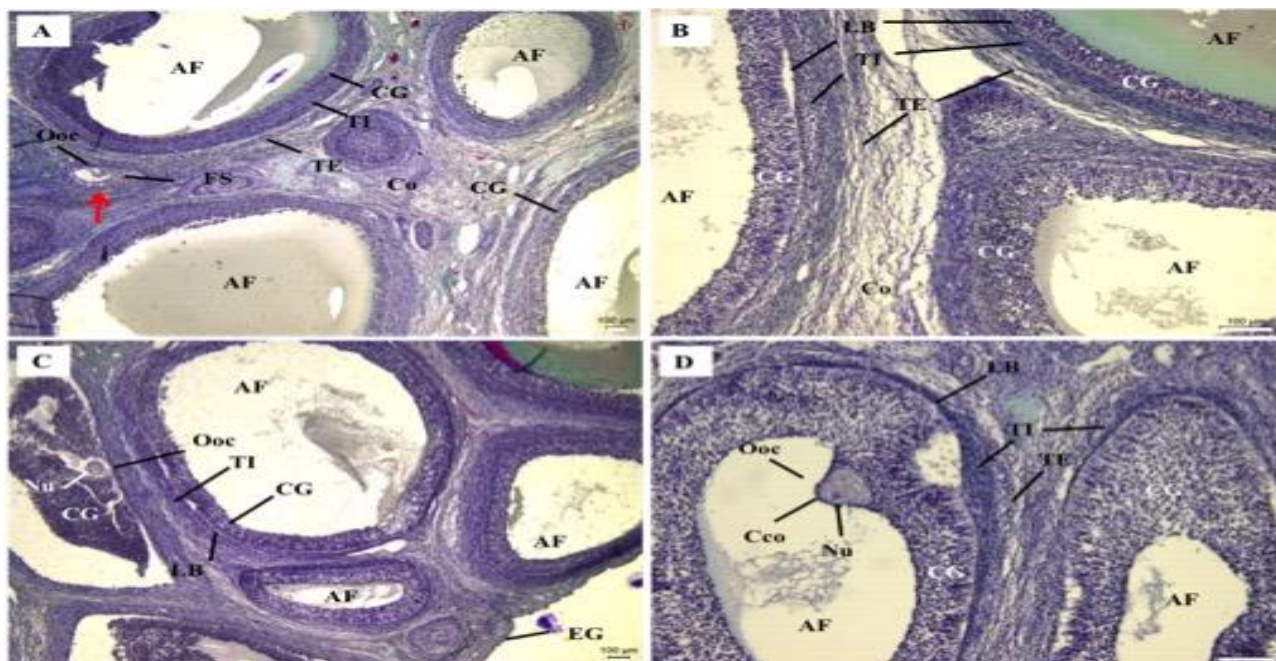


Figura 05: Fotomicrografias de tecido ovariano de suínos armazenado por diferentes tempos à 4 ° C. (A e B) armazenamento por 16 horas. (C e D) armazenamento por 24 horas. Tecido apresentando em sua maioria de folículos normais, com células da granulosa (CG) organizadas, oócitos (Ooc) com núcleos (Nu) normais, tecas interna (TI) e externa (TE) diferenciadas, porém presença em parte de folículos danificados, com CG retraídas da lâmina basal (LB) e alguns Ooc com retração citoplasmática (seta). AF = antro folicular; Coo = células do cumulus oophorus; Co = córtex; EG = epitélio germinativo; FS = folículos secundário. Fonte: autoral.

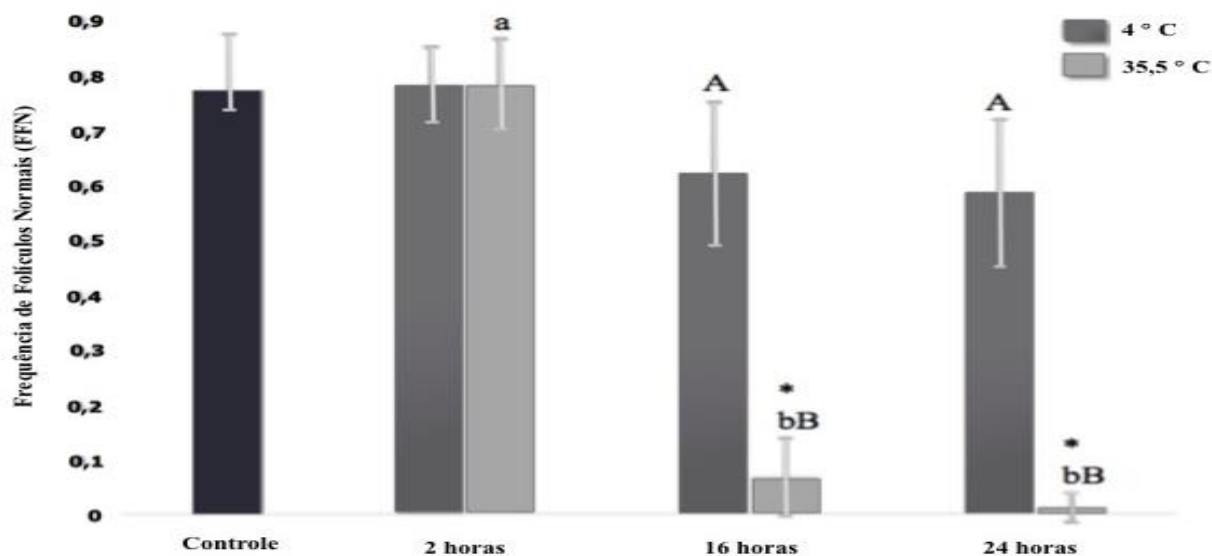


Figura 06: Frequência de folículos morfologicamente normais (FFN) em cada tratamento de conservação e controle, analisados em secções histológicas. Os dados são apresentados como média ± DP calculada a partir de cinco réplicas. * Diferem do controle ($p < 0,05$). A, b Diferentes letras acima das barras indicam diferença significativa entre tratamentos dentro da mesma temperatura ($p < 0,05$). A, B Diferentes letras acima das barras indicam diferença significativa entre tratamentos dentro do mesmo período de conservação ($p < 0,05$).

Estudos sugerem, também, que a hipóxia provoca alterações na permeabilidade da membrana celular, prejudicando os níveis de Na⁺

e Cl⁻ intracelulares que, sendo os principais reguladores da osmolaridade, podem levar ao aumento dos níveis de água, consequentemente, o

aumento do volume celular ocasionando sua degeneração (Evora et al., 1999) fato que pode ter ocorrido nos tratamentos de 16 e 24 horas a 35,5 °C. Estudos em microscopia eletrônica poderiam evidenciar as modificações das organelas em função do acúmulo de água intracelulares.

Apesar da frequência de folículos normais ser maior nos tratamentos de 16 e 24 horas a 4 °C, grande parte dos folículos que se encontravam degenerados apresentavam oócitos retraídos (**Figura 05A, seta**), fato que ocorreu com menor visualização nos tratamentos a 35,5 °C dos mesmos períodos, que apesar de apresentar grande número de folículos danificados, com células da granulosa extremamente retraídas da lâmina basal e células do *cumulus oophorus* escassas, os oócitos em si apresentavam, em sua maioria, morfologia normal. Este fato pode ser explicado devido à grande presença de gotículas de lipídeos associadas ao citoesqueleto nos oócitos suínos (Hafez & Hafez, 2004) ocasionando alta sensibilidade ao arrefecimento (Didion et al., 1990), pois a redução da temperatura ocasiona a alteração da morfologia, estrutura e distribuição celular destas gotículas, consequentemente ocasionando a ruptura do citoesqueleto (KIM et al., 2001). Também existe a circunstância de que a eficácia do resfriamento do oócito depende da sua fase de desenvolvimento (FERREIRA et al., 2001). A preservação resfriada de oócitos imaturos tende a obter maior sucesso, pois em oócitos maduros esta temperatura resulta na despolimerização da tubulina, principal proteína responsável pela organização dos microtúbulos dos eixos meióticos (MOOR & CROSBY, 1985).

O período de armazenamento dos ovários está entre os fatores que afetam a maturação oocitária (SUTTON et al., 2003). Este armazenamento sem o devido fornecimento de sangue pode afetar a qualidade do oócito, já que o ambiente em torno deste torna-se prejudicado (WONGSRIKEEAO et al., 2005).

Oócitos de folículos em crescimento, embora quiescentes, sintetizam ativamente proteínas, além de ter suas organelas em desenvolvimento (Lisboa et al., 2011), ou seja, a conservação folicular neste período é de importância vital. A análise histológica de folículos conservados por 2 horas em ambas temperaturas revelou a integridade morfológica de uma maior quantidade de oócitos, obtendo resultados satisfatórios quando comparado com o controle.

Como os oócitos utilizados como fonte para a cultura *in vitro* são provenientes de ovários obtidos em abatedouros, a conservação destes órgãos é uma condição primordial para as biotécnicas reprodutivas.

Conclusões

Este estudo sugere, através de análises histológicas, que o armazenamento ideal de tecido ovariano suíno para fins de biotécnicas reprodutivas possa ser realizado nas temperaturas de 35,5 °C por 2 horas ou ainda a 4 °C por 24 horas. O uso deste protocolo de preservação facilitará o transporte para laboratórios especializados e será útil para otimizar o uso de oócitos na reprodução animal. Sugere-se a análise ultraestrutural e o cultivo *in vitro* de oócitos provenientes destes tratamentos.

Referências Bibliográficas

1. DIDION, B.A.; POMP, D.; MARTIN, M.J.; HOMANICS, G.E.; MARKET, C.L. Observations of the cooling and cryopreservation of pig oocytes at the germinal vesicle stage. **Journals of Animal Science**, Estados Unidos, v. 68, p. 2803-2810, 1990.
2. EVORA, P.R.B.; REIS, C.L.; FERREZ, M.A.; CONTE, D.A.; GARCIA, L.V. Distúrbios do equilíbrio hidroeletrolítico e do equilíbrio acidobásico – Uma revisão prática. **Medicina**, Brasil, v. 32, p. 451-469, 1999.
3. FERREIRA, M.A.L.; BRASIL, A.F.; SILVA, J.R.V.; ANDRADE, E.R.; RODRIGUES, A.P.R.; FIGUEIREDO, J.R. Effects of storage time and temperature on atresia of goat ovarioan preatral follicles held in M199 or without indole-e-acetic acid supplementation. **Theriogenology**, Fortaleza, v. 55, p. 1607-1617, 2001.
4. FRANCECHINI, N.; FULAN, M.D.P. Hipotermia e seu uso na prática médica. **Revista Saúde e Pesquisa**, Maringá, v. 5, p. 105-119, 2012.
5. HAFEZ, B.; HAFEZ, E.S.E. **Foliculogênese, maturação oocitária e ovulação**. In: HAFEZ, B.; HAFEZ, E.S.E. Reprodução animal. São Paulo: Manole, 2004, v. 7, p. 69-82.
6. KIM, J.Y.; KINOSHITA, M.; OHISHI, M.; FUKUY, Y. Lipid and fatty acid analysis of fresh and frozen-thawed immature and *in vitro* matured bovine oocytes. **Reproduction**, Inglaterra, v. 122, p. 131-138, 2001.
7. LISBOA, L.A.; ANDRADE, E.R.; ESPER, C.R.; SENEDA, M.M. Análise ultra-estrutural de oócitos bovinos provenientes de folículos ovarianos com diferentes diâmetros. **Ciências Agrárias**, Brasil, v. 32, p. 1575-1582, 2011.
8. LUCCI, C.M.; SHREIER, L.L.; MACHADO, G.M.; AMORIM, C.A.; BÁO, S.N.; DOBRINSKY, J.R. Effects of storing pig ovaries at 4 or 20°C for different periods of time on the morphology and viability of pre-antral follicles. **Reproduction Domestic Animals**, Brasil, v. 42, p. 76-82, 2007.
9. MOOR, R.M.; CROSBY, I.M. Temperature-induced abnormalities in sheep oocyte during maturation. **Journals of Reproduction and Fertility**, Reino Unido, v. 75, p.467-473, 1985.
10. ROY, S.K.; TREACY, B.J. Isolation and long-term culture of human preantral follicles. **Fertility and Sterility**, Estados Unidos, v. 59, p. 783-790, 1993.
11. SUTTON, M.L.; GILCHRIST, R.B.; THOMPSON, J.G. Effects of *in-vivo* and *in-vitro* environments on the metabolism of the cumulus oocyte complex and its influence on oocyte developmental capacity. **Human Reproduction Update**, Australia, v. 9, p. 35-48, 2003.
12. VAJTA, J.; RIENZI, L.; COBO, A.; YOVICH, J. Embryo culture: can we perform better than nature? **Reproduction BioMedicine Online**, Austrália, v. 20, p. 453-469, 2010.
13. WONGSRIKEAO, P.; OTOI, T.; KARJA, N.W.K.; AGUNG, B.; NIL, M.; NAGAI, T. Effects of ovary time and temperature on DNA fragmentation and development of porcine oocytes. **Journal of Reproduction and Development**, Japan, v. 51, p. 87-97, 2005.
14. YANG, B.S.; IM, G.S.; PARK, S.J. Characteristics of Korean native, Hanwoo, calves produced by transfer of *in vitro* produced embryos. **Animal Reproduction Science**, Coreia do Sul v. 67, p. 153-158, 2001.