

**Cardiopatía congénita y situs inverso como expresión prenatal del síndrome Ivemark****Congenital heart disease and inverse situs as a prenatal expression of Ivemark Syndrome****Melissa Toledo Licourt<sup>1\*</sup>, Ana Laura Tellez García<sup>1</sup>, Deysi Licourt Otero<sup>2</sup>**

<sup>1</sup>Universidad de Ciencias Médicas de Pinar del Río. Facultad de Ciencias Médicas “Dr. Ernesto Che Guevara de la Serna”. Pinar del Río. Cuba.

<sup>2</sup>Universidad de Ciencias Médicas de Pinar del Río. Pinar del Río. Cuba.

\*Autor para correspondencia: [melissatoledolicourt@gmail.com](mailto:melissatoledolicourt@gmail.com)

**Recibido:** 21 de noviembre de 2018

**Aceptado:** 22 de diciembre de 2018

**Publicado:** 20 de enero de 2019

**Citar como:** Toledo Licourt M, Tellez García AL, Valdés Hernández A, Licourt Otero D. Cardiopatía congénita y situs inverso como expresión prenatal del Síndrome Ivemark. Univ Méd Pinareña [Internet]. 2019 [citado: fecha de acceso]; 15(1): 148-154. Disponible en: <http://galeno.pri.sld.cu/index.php/galeno/article/view/580>

---

**RESUMEN**

**Introducción:** el síndrome Ivemark es una rara condición congénita que afecta múltiples órganos del cuerpo, es clasificada como un desorden de heterotaxia o desorden de lateralidad. Se caracteriza por anomalías del bazo y de otros órganos abdominales, así como malformaciones cardíacas.

**Presentación del caso:** niño de 15 meses que en la semana 28 de su desarrollo fetal se le realizó la ecocardiografía fetal, observándose corazón a la izquierda con un eje de más de 65° con aumento de cavidades derechas, a nivel valvular aórtico una ligera disminución de su calibre. Se plantea como impresiones diagnósticas situs inverso, interrupción de vena cava inferior y continuación con vena ácigos, estenosis valvular aórtica e isomerismo izquierdo. Se realizó parto por cesárea, con un tiempo gestacional de 39 semanas, peso 5080 gr, apgar 9-9. Se realiza ultrasonido abdominal donde no se define bazo, el riñón derecho se encuentra malrotado, se diagnosticó malrotación intestinal. Se concluyó como diagnóstico definitivo el Síndrome Ivemark. Se mantiene en seguimiento periódico por varias especialidades médicas.

**Conclusiones:** en la actualidad es posible realizar el diagnóstico precoz de los signos cardinales que involucran órganos internos como sistema cardiovascular, hígado, bazo, en la etapa prenatal y por tanto pensar en el Síndrome Ivemark, lo cual contribuye al asesoramiento genético y al abordaje multidisciplinario en la etapa neonatal, con lo cual se evitan complicaciones fatales y por tanto se revierte en el aumento de la calidad y esperanza de vida.

**DeCS:** SÍNDROME DE HETEROTAXIA; CARDIOPATÍAS; ANOMALÍAS CARDIOVASCULARES; CARDIOPATÍAS CONGÉNITAS.

---

## ABSTRACT

**Introduction:** Ivemark Syndrome is a rare congenital condition that affects multiple organs of the body; it is classified as a disorder of heterotaxia or laterally disorder. It is characterized by anomalies of the spleen and other abdominal organs as well as malformations of the heart.

**Case report:** a 15-month-old boy who underwent fetal echocardiography in the 28th week of his fetal development, in the left heart cavity an axis of more than 65° with increase of right cavities, at the aortic valve level a slight decrease in its caliber was observed. Diagnostic impressions are presented as inverse situs, interruption of inferior vena cava and continuation with azygos vein, aortic valvular stenosis and left isomerism. Cesarean delivery was performed at 39 weeks of pregnancy, weight 5080 gr, apgar scoring 9-9. In the abdominal ultrasound the spleen was not defined, the right kidney was malrotated observing also intestinal malrotation. Ivemark Syndrome was the definitive diagnosis. The infant is periodically monitored by a multidisciplinary medical team.

**Conclusions:** at present, it is possible to formulate an early diagnosis of the cardinal signs that involve internal organs such as cardiovascular system, liver, and spleen during prenatal stage to confirm the Ivemark Syndrome, which contributes to the genetic counseling and the multidisciplinary approach in the neonatal stage, avoiding fatal complications and therefore to increase in quality and life expectancy.

**DeCS:** HETEROTAXY SYNDROME; HEART DISEASES; CARDIOVASCULAR ABNORMALITIES; HEART DEFECTS, CONGENITAL.

## INTRODUCCIÓN

Aunque el cuerpo humano, en su apariencia exterior, presenta una relativa simetría, no ocurre lo mismo a nivel de los órganos torácicos, abdominales ó incluso el cerebro, donde la regla general es la asimetría ó lateralidad (p. ej: el estómago es un órgano abdominal situado normalmente a la izquierda y el hígado a la derecha). Este desarrollo asimétrico normal de los órganos se produce durante el período embrionario y viene determinado por una desigual expresión genética, que dará lugar a una morfogénesis diferente en ambos lados del cuerpo. La expresión normal de la lateralidad en el ser humano será denominada Situs Solitus, definida como aquella en la que los órganos están normalmente posicionados<sup>(1)</sup>.

El situs inverso hace referencia a una variante anatómica infrecuente de los órganos abdominales y torácicos, de herencia autosómica recesiva, caracterizada por la transposición de izquierda-derecha de los mismos respecto al plano sagital. Se debe a una perturbación durante la tercera semana del desarrollo embriológico que corresponde a la etapa de gastrulación en la que se establecen los ejes derecha-izquierda del embrión. Se cree que en esta modificación están implicados el factor de crecimiento fibroblástico 8, el gen Lefty1 y PITX2<sup>(2)</sup>.

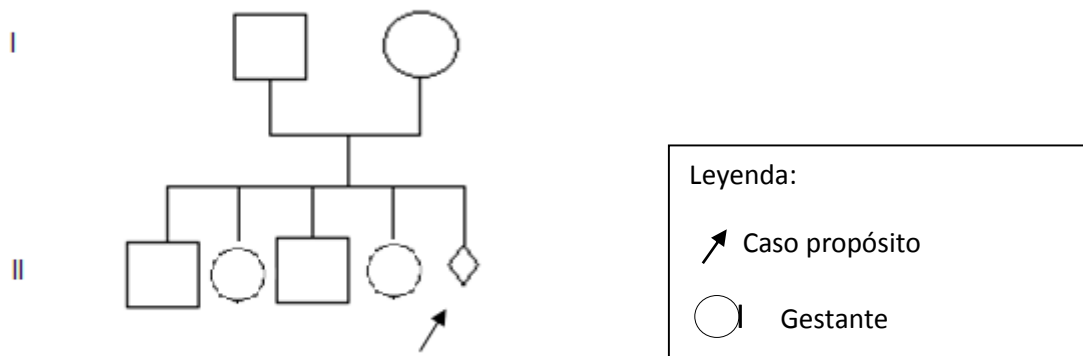
Los defectos de lateralización como situs inverso, asplenia o poliesplenia causados por defectos en el desarrollo izquierda derecha son considerados como defectos del campo de desarrollo primario. Por lo tanto, las manifestaciones adicionales del Síndrome de Ivemark pueden ser defectos sincrónicos del campo de desarrollo primario más que malformaciones causalmente independientes. Usualmente se asocia con anomalías cardíacas y de otros órganos, que son la causa usual de muerte en la vida neonatal. El pronóstico depende de la expresividad variable de las manifestaciones clínicas así como de la atención médica precoz<sup>(2,3)</sup>.

Se reporta una incidencia a nivel mundial de 1 en 10 000 a 20 000 nacidos vivos, en una relación mujer-hombre 1:1,5, sin predilección racial<sup>(3)</sup>. En Cuba y en Pinar del Río no se encuentran reportes en la literatura revisada, sobre la incidencia de la enfermedad. Se presenta un caso de cardiopatía congénita y situs inverso como expresión prenatal del Síndrome Ivemark.

## PRESENTACIÓN DEL CASO

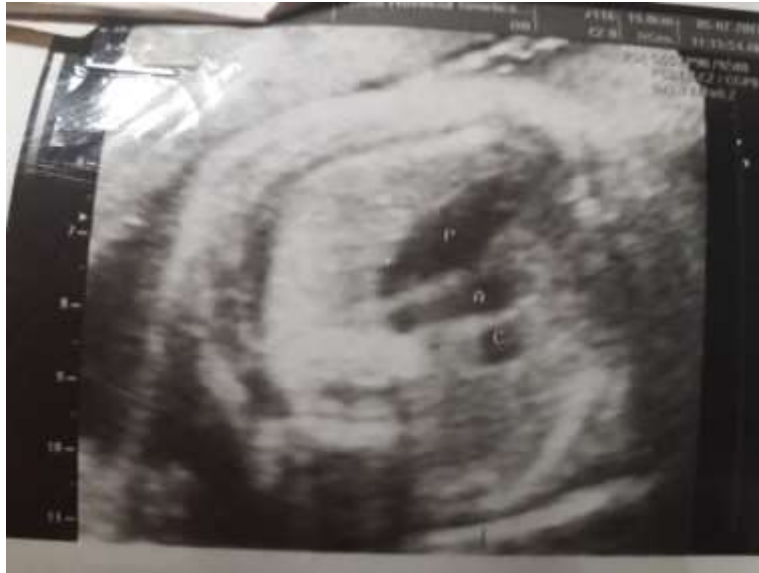Niño de 15 meses de nacido, perteneciente al municipio Mantua en la provincia de Pinar del Río. Hijo de matrimonio no consanguíneo, su madre de 23 años de edad, que en su historia prenatal se recogen como antecedentes: diabetes gestacional y diagnóstico de carcinoma in situ de cuello uterino. Durante su gestación se describen múltiples factores de riesgo dados por: multiparidad, obesidad, diabetes mellitus y el embarazo del propósito resultó ser una captación intermedia.

Historia obstétrica de la madre del niño: G<sub>5</sub> P<sub>4</sub> A<sub>0</sub> (figura 1). Se realiza consulta de evaluación de riesgo genético con aproximadamente 22 semanas, tiempo de gestación estimado, según ultrasonido, luego de captación intermedia en el consultorio médico. Pierde todos los complementarios del primer trimestre y la cuantificación sérica de AFP.



**Figura 1.** Árbol genealógico. En la II generación se reflejan los 4 descendientes de la pareja y el propósito en estudio en la etapa prenatal.

Se cita para realizar Ecocardiografía fetal con 24 semanas y la gestante no asiste a la consulta programada. A las 28 semanas se le realiza, observándose: corazón a la izquierda con un eje de más de 65° con aumento de cavidades derechas, a nivel valvular aórtico una ligera disminución de su calibre. Por detrás de aurícula izquierda se observan 2 vasos (aorta y ácidos). En abdomen se observa hígado y vesícula biliar a la izquierda, estómago a la derecha. Por la relación aorto-cava impresiona isomerismo izquierdo. Feto masculino. Se plantea como impresiones diagnósticas: situs inverso, interrupción de vena cava inferior y continuación con vena ácidos, estenosis valvular aórtica, isomerismo izquierdo (figura 2).



**Figura 2.** Imagen prenatal donde se observa cardiomegalia, por la relación aorto-cava se plantea isomerismo izquierdo, estenosis valvular aórtica.

Resultado de la biopsia de cuello uterino (en la madre del propósito): carcinoma epidermoide in situ de células grandes no queratizante por Virus del Papiloma Humano con marcada atipia coilocítica.

Se brindó a la familia asesoramiento genético no directivo, ante múltiples factores de riesgos y defectos congénitos fetales cardíacos y extracardíacos. Se interconsultó en el tercer nivel de atención para el diagnóstico prenatal de defectos congénitos mediante ultrasonido, y se concluye:

- Isomerismo izquierdo
- Estenosis aórtica
- Cardiomegalia a predominio derecho
- Interrupción de la vena cava inferior
- Hígado y vesícula biliar a la izquierda
- Impresiona existir bazo pequeño a la derecha y estómago a la derecha

Se ofreció asesoramiento genético nuevamente y se mantuvo en evolución ultrasonográfica hasta el nacimiento del niño y posterior evaluación multidisciplinaria. Se realizó parto por cesárea, con un tiempo gestacional de 39 semanas, peso 5080 gr, apgar 9-9. No trastornos hemodinámicos.

Al examen físico, no se observan signos dismórficos. Se le realizan estudios imagenológicos comenzando por ultrasonido transfontanelar en el que no se observaron alteraciones. Ultrasonido abdominal (aspectos positivos): no se define bazo, el riñón derecho se encuentra malrotado, en proyección de la glándula suprarrenal derecha se observa imagen compleja con centro ecolúcido que pudiera corresponder con asa intestinal, se sugirió Tomografía Axial Computarizada con contraste. Se realizó la misma diagnosticándose malrotación intestinal.

En el examen cardiovascular se encontraron los mismos hallazgos que los reportados durante la etapa prenatal. Se planteó como anomalías intraabdominales: asplenia, malrotación gastrointestinal, e hígado y vesícula biliar a la izquierda. Teniendo en cuenta todos los defectos congénitos se concluyó como

diagnóstico definitivo: Síndrome Ivemark. El niño ha presentado varios ingresos por procesos respiratorios ligeros y no ha tenido otras complicaciones severas de otros órganos y sistemas. Se mantiene en seguimiento periódico por varias especialidades médicas.

## DISCUSIÓN

El síndrome Ivemark, es una rara condición que se reporta en 1 en 10000 - 20000 nacidos vivos. Es caracterizada por asplenia, hipoplasia o poliesplenia, anomalías cardíacas complejas y defectos extracardíacos ya sea en pulmones, vías biliares intrahepáticas, malrotación intestinal, duplicidad de útero y vagina también puede asociarse dismorfias faciales y discapacidad cognitiva. En esta entidad las cardiopatías congénitas ocupan del 1-3 % del total de las cardiopatías<sup>(1-3)</sup>.

En el presente caso coincide con la asplenia, cardiopatía congénita o anomalías de vasos, así como el situs inverso. Muchos de los casos son esporádicos lo cual sugiere una herencia autosómica recesiva<sup>(4,5)</sup>, lo anterior coincide con el caso del presente trabajo en el cual no hay antecedentes familiares.

La etiología del síndrome no está claramente definida pero está reportada la etiología ambiental por la influencia de teratógenos virales o químicos que actúan entre el día 30 y 40 de formación embrionaria<sup>(1,5)</sup>, en el presente caso se reporta como antecedente la diabetes gestacional lo cual es un trastorno metabólico materno que actúa en el período de embriogénesis, conduciendo en muchos casos a defectos congénitos y como otro factor de riesgo el Virus del Papiloma Humano, este último es un virus a considerar, aunque no se encontró en la literatura revisada una asociación entre este y defectos congénitos como los que se reportan en el Síndrome Ivemark, otros teratógenos virales cursan de manera asintomática<sup>(5,6)</sup>, por lo que no se puede confirmar la no exposición a los mismos.

Otros estudios apuntan a la etiología genética por mutaciones del gen que codifica la conexina 43 (CX 43)<sup>(1,3)</sup>. Recientemente, se ejecutaron importantes avances en el entendimiento de las posibles vías moleculares involucradas en el situs inverso como manifestación clínica de la entidad, que sugieren que la mutación que afecta a CCDC11 y a genes DNAH11, está implicada en defectos de lateralidad autosómicos recesivos de fenotipo variado, que resulta en la mutación en CCDC11 y da como resultado una proteína anormalmente pequeña en los fibroblastos cutáneos del paciente. Además, se ha demostrado que las mutaciones en el gen de la familia TGF- $\beta$  en el factor de transcripción HNF-3B, tienen un papel factible en el proceso. ZIC3 es parte de la familia de genes ZIC<sup>(1,7-9)</sup>. El gen codifica un factor de transcripción dedo de zinc y su papel en el desarrollo de la asimetría izquierda-derecha sigue siendo en gran parte desconocido, pese a que los modelos de ratones sugieren que ZIC3 puede interactuar con la vía de señalización nodal; también puede tener un rol en la regulación directa del desarrollo cardíaco y en el mantenimiento de la pluripotencialidad en células madre embrionarias. Existe una variación fenotípica marcada en los varones con heterotaxia ligada al X asociada con mutaciones en ZIC3<sup>(1,9)</sup>.

En el caso que se reporta no es posible la realización de estudios moleculares ya que no están disponibles en Cuba. Se ha reportado como fenómenos biológicos, la penetrancia incompleta del gen y la expresividad variable de la entidad, que tiene un espectro desde formas ligeras hasta la expresión severa de la enfermedad<sup>(10)</sup>, este último fenómeno se presenta en este caso.

Para definir el diagnóstico se usa la radiografía de tórax simple, la ultrasonografía, la tomografía axial computarizada y la resonancia magnética para evaluar la situación de estructuras clave como: ápex cardíaco, aurículas, aorta, pulmones bilobulados y trilobulados, estómago, hígado, vesícula y finalmente

el bazo; la ultrasonografía ha mostrado sensibilidad y especificidad del 50 y del 90 % respectivamente<sup>(9)</sup>. Estos estudios fueron practicados postnatalmente en este caso. La ultrasonografía prenatal evidencia la importancia del diagnóstico temprano para la intervención en patologías congénitas asociadas, tal y como ocurrió en el reporte del presente trabajo.

## CONCLUSIONES

Las malformaciones congénitas cardíacas, la asplenia y los trastornos de posición de órganos internos torácicos y/o abdominales, constituyen manifestaciones cardinales de los desórdenes de heterotaxia y manifiestan la expresión del Síndrome Ivemark. Los estudios imagenológicos y sobre todo el diagnóstico mediante ultrasonografía en la etapa prenatal son muy posibles, lo cual contribuye a un adecuado y completo asesoramiento genético que permite encaminar acciones de manera multidisciplinaria para evitar complicaciones en la etapa neonatal y durante la infancia.

## CONFLICTO DE INTERESES

Los autores declaran que no existen conflictos de intereses.

## REFERENCIAS BIBLIOGRÁFICAS

1. Aljure Reales VJ, Álvarez Gallego GC, Ávila Espitia NC, Arrieta Coley A, Ángel Suárez OG. Situs inversus totalis: revisión de tema con aproximación a la Genética y reporte de casos. Rev Colomb Cardiol [Internet]. 2017 [citado 17 Sep 2018]; 24(1): 40-47. Disponible en: <https://www.sciencedirect.com/science/article/pii/S0120563316301929>.
2. Jacobs JP, Anderson RH, Weinberg PM, Walters HL, Tchervenkov CI, et al. The nomenclature, definition and classification of cardiac structures in the setting of heterotaxy. Cardiol Young [Internet]. 2007 [citado 17 Sep 2018]; 17(2): 1-28. Disponible en: <https://www.cambridge.org/core/journals/cardiology-in-the-young/article/nomenclature-definition-and-classification-of-cardiac-structures-in-the-setting-of-heterotaxy/294F737F1C3BDA127BDBC8FBA9525E68/core-reader>
3. Forenza N, Albuquerque H, Vallejo S, Muzzo G. Síndrome de Ivemark: vólvulo gástrico asociado con aplenia. Rev de Cir Infantil [Internet]. 2001 [citado 18 Oct 2018]; 11(4): 243-245. Disponible en: <http://www.acacip.org.ar/revista/110411.pdf>.
4. Florescu R, Radulescu A, Ghita A, Acs B, Kozma A, et al. Numerical abnormalities of the spleen: immunohematological and anatomic consequences. Proc. Rom. Acad [Internet]. 2016 [citado 20 Oct 2018]; 18(3): 223-226. Disponible en: [https://papers.ssrn.com/sol3/papers.cfm?abstract\\_id=3005511](https://papers.ssrn.com/sol3/papers.cfm?abstract_id=3005511)
5. Hrusca A, Rachisan AI, Lucian B, Oprita S, Manole S, Cainap S. Ivemark syndrome-a rare entity with specific anatomical features. Rev Med Chile [Internet]. 2015 [citado 20 Oct 2018]; 143:383-386. Disponible en: <http://dx.doi.org/10.4067/S0034-98872015000300014>
6. EL Fane M, Sodqi M, Marih L, Chakib A, Marhoum K. Congenital Asplenia Revealed by Streptococcus oralis septicemia: Case Report. J Antimicrob Agents [Internet]. 2017 [citado 20 Oct 2018]; 3(2): 1-3. Disponible en:

[https://www.researchgate.net/profile/M\\_Fane/publication/318391042\\_Congenital\\_Asplenia\\_Revealed\\_by\\_Streptococcus\\_oralis\\_septicemia\\_Case\\_Report/links/59bfc0520f7e9b48a29b85bc/Congenital-Asplenia-Revealed-by-Streptococcus-oralis-septicemia-Case-Report.pdf](https://www.researchgate.net/profile/M_Fane/publication/318391042_Congenital_Asplenia_Revealed_by_Streptococcus_oralis_septicemia_Case_Report/links/59bfc0520f7e9b48a29b85bc/Congenital-Asplenia-Revealed-by-Streptococcus-oralis-septicemia-Case-Report.pdf).

7. Masiwal P, Chenthil KS, Priyadarsini B, Gnanaprakasam J, Srihari I. Ivemark Syndrome. Journal of The Association of Physicians of India [Internet]. 2016 [citado 20 Oct 2018]; 64: 73-75. Disponible en: [http://www.japi.org/may\\_2016/16\\_cr\\_ivemark\\_syndrome.pdf](http://www.japi.org/may_2016/16_cr_ivemark_syndrome.pdf).

8. Kutsal A, Koc M. Ivemark syndrome with cor triatriatum, primum ASD, cleft mitrale and pulmonary stenosis. EJCM [Internet]. 2015 [citado 20 Oct 2018]; 3(1): 11-14. Disponible en: <http://www.ejcvmed.org/articles/case-report/ivemark-syndrome-cor-triatriatum-primum-asd-cleft-mitrale-pulmonary-stenosis/>.

9. Jain D, Chavan B, Manoj A. Syndrome of Right Isomerism: Ivemark Syndrome. Journal of Mahatma Gandhi Institute of Medical Sciences [Internet]. 2018 [citado 20 Oct 2018]; 23(2): 92-94. Disponible en: <http://www.jmgims.co.in/article.asp?issn=0971-9903;year=2018;volume=23;issue=2;spage=92;epage=94;aulast=Jain>

10. Gort Hernández M, Cayetano Choque C. Situs inversus totalis en hospital boliviano español Patacamaya, Bolivia. Rev. Ciencias Médicas de Pinar del Río [Internet]. 2016 [citado 20 Oct 2018]; 20(3): 364-368. Disponible en: [http://scielo.sld.cu/scielo.php?pid=S1561-31942016000300016&script=sci\\_arttext&tlng=en](http://scielo.sld.cu/scielo.php?pid=S1561-31942016000300016&script=sci_arttext&tlng=en).



Este artículo de [Revista Universidad Médica Pinareña](#) está bajo una [Licencia Creative Commons Atribución 4.0 Internacional](#). Esta licencia permite el uso, distribución y reproducción del artículo en cualquier medio, siempre y cuando se otorgue el crédito correspondiente al autor del artículo y al medio en que se publica, en este caso, [Revista Universidad Médica Pinareña](#)