



Vogt-Koyanagi-Harada disease in children: case reports and review of the literature

Enfermedad de Vogt-Koyanagi Harada en población pediátrica: reporte de casos y revisión de la literatura

Autores: Rincón M, MD¹; Valenzuela DJ, MD²; Endo B, MD³; Castro A, MD³

- 1 Residente Oftalmología. Clínica de Oftalmología de Cali. Pontificia Universidad Javeriana
- 2 Oftalmólogo, Fellow Cirugía de Retina y Vítreo. Clínica de Oftalmología de Cali. Pontificia Universidad Javeriana
- 3 Oftalmólogo, Cirugía de Retina y Vítreo. Clínica de Oftalmología de Cali. Docente pontificia Universidad Javeriana

Autor de correspondencia: Dra. Marinel Rincón Foronda - rinconmarinel@gmail.com.
Clínica de Oftalmología de Cali. Cali, Colombia.

Conflicto de interés: Los autores reportan no tener ningún tipo de conflicto de intereses relacionado con el presente trabajo de investigación.

Agradecimientos: Dr. Martin Cañon, Médico Cirujano, especialista en Medicina Familiar, Maestría en Epidemiología Clínica.

Cómo citar este artículo: Rincón M; Valenzuela DJ; Endo B; Castro A. Enfermedad de Vogt-Koyanagi Harada en población pediátrica: reporte de casos y revisión de la literatura. Rev SCO. 2018; 51(2): 174-180

INFORMACIÓN ARTÍCULO

Recibido: 02/09/2018
Aceptado: 15/11/2018

Palabras clave:
Vogt Koyanagi Harada, infantes, oftalmología.

RESUMEN

Introducción: La enfermedad de Vogt-Koyanagi-Harada (VKH) es un desorden autoinmune, común en mujeres con una edad promedio de presentación de 35 años, poco frecuente en la población pediátrica. Caracterizado por pérdida de visión bilateral indolora, desprendimiento de retina seroso (DSR), iridociclitis y edema coroideo.

Objetivo: Describir dos casos clínicos de niñas de 11 y 13 años con disminución de la agudeza visual (AV), con diagnóstico de VKH. Realizar una revisión de la literatura sobre la enfermedad de VKH en la población pediátrica.

Diseño del estudio: Reporte de casos basados en los datos de registros clínicos, observación del paciente y el análisis de pruebas diagnósticas.

Resumen del caso: Presentamos dos casos clínicos de niñas de 11 y 13 años, con disminución de AV, asociada a síntomas sistémicos extraoculares. Por medio de la clínica y la fundoscopia, que evidenció un DRS bilateral, se realizó el diagnóstico, soportada con pruebas diagnósticas negativas para otras causas diferenciales. En ambos casos, se inició manejo con corticosteroides sistémicos con mejoría significativa de la AV.

Conclusión: La enfermedad de Vogt-Koyanagi-Harada es poco frecuente en población pediátrica, el pronóstico visual depende un diagnóstico a tiempo y oportuno. Por tanto, es importante que el oftalmólogo tenga en cuenta esta condición para realizar un abordaje apropiado.

Keywords:

Vogt Koyanagi Harada, children, ophthalmology.

A B S T R A C T

Background: Vogt-Koyanagi-Harada disease (VKH) is an autoimmune disorder. Common in women with an average age of presentation of 35 years; being less frequent in the pediatric population. It presents with bilateral vision loss without pain, serous retinal detachment, iridocyclitis and choroidal edema.

Objective: To describe two clinical cases of 11 and 13 year old girls with decreased visual acuity, diagnosed with VKH disease, and to review the current literature on VKH in children.

Case summary: We present two case reports of female patients aged 11 and 13 who presented with a severe bilateral and painless visual acuity decrease and associated with extraocular systemic symptoms. We diagnosed VKH through clinical history and dilated fundus examination that showed bilateral serous retinal detachment which was supported by laboratory tests that ruled out other diagnoses. In both cases, we started early management with systemic corticosteroids with a significant improvement in visual acuity.

Conclusion: VKH disease is rare in the pediatric population; the visual prognosis being dependent on a prompt diagnosis and treatment. Therefore, it is important that ophthalmologists be aware of this condition to improve the outcomes in children with VKH.

INTRODUCCIÓN

La enfermedad de Vogt-Koyanagi-Harada, también conocida como síndrome uveo meníngeo, es una enfermedad autoinmune, granulomatosa y sistémica que se dirige a los tejidos ricos en melanocitos como el ojo, el oído interno, las meninges, la piel y el cabello.^{1,2} La etiología exacta continúa en investigación; aunque se ha sugerido que existe una agresión autoinmune de tipo directo contra antígenos de células que contienen melanina, como consecuencia de una lesión cutánea o de una infección, en personas genéticamente

susceptibles. Se ha demostrado una asociación significativa entre la enfermedad de VKH con diferentes haplotipos HLA, especialmente HLADRB1 *0405.¹⁻³

La respuesta es mediada por linfocitos T y dirigida contra antígenos melanocíticos del ojo (específicamente de la retina e iris), la piel, el oído interno y el sistema nervioso. Entre las posibles dianas antigénicas se han descrito la tirosinasa y la proteína S-100.¹⁻⁴

En el ojo se produce una reacción inflamatoria uveal granulomatosa con presencia de linfocitos y células

epitelioides. En estudios con microscopio electrónico se ha visto contacto íntimo entre melanocitos y linfocitos de la membrana basal corioidea, especialmente linfocitos CD4+ en fases agudas, y linfocitos CD8+ en fase de convalecencia.^{1,2}

La prevalencia de enfermedad de Vogt-Koyanagi-Harada (VKH) varía en las diversas poblaciones del mundo. Es más común en Asia, América Latina y Medio Oriente. En varios estudios se ha documentado una edad promedio de presentación de alrededor de los 32-35 años, donde comúnmente se evidencia mayor asociación con el sexo femenino. Así mismo parece tener predilección por las razas afrodescendientes. Con respecto a Colombia, en Bogotá, De la Torre y colaboradores, reportaron una prevalencia de 1,2 % de VKH en pacientes con uveítis en los hospitales San José y FUNDONAL; lo que señala una variación regional y global significativa.^{5,6}

Siendo esta una enfermedad poco frecuente, su presentación es aún más rara en población pediátrica.⁷ Por tal motivo se describen a continuación las características de presentación de dos casos clínicos en niñas a quienes se les diagnosticó la enfermedad de VKH, que consultaron a la Clínica visual y auditiva de Cali. Así mismo se realiza una revisión de la literatura sobre la enfermedad de VKH en la población pediátrica, el manejo actual y pronóstico visual en esta población. Consideramos importante el conocimiento acerca de esta enfermedad, ya que, debido a su baja frecuencia, puede pasar inadvertida, empeorando así el pronóstico visual del paciente, ya que este depende de la rapidez con la que se inicie el tratamiento.

Se pretende entonces en este reporte describir dos casos clínicos de pacientes pediátricos con diagnóstico de VKH, siendo una patología poco frecuente en este grupo poblacional.

DESCRIPCIÓN DE LOS CASOS

Caso 1

Mujer adolescente de 11 años, mestiza, quien consulta por disminución de agudeza visual en ambos ojos de dos semanas de evolución, sin antecedentes sistémicos. A la revisión por sistemas refería un cuadro viral y tinnitus previo a la disminución de la visión.

Al examen oftalmológico se encontró una agudeza visual sin corrección en ojo derecho (OD) de cuenta dedos a un metro; ojo izquierdo (OI), cuenta dedos a un metro; cover test: ortoforia en ambos ojos; la biomicroscopia mostró una córnea clara, con cámara formada con células 4+ en ambos ojos (AO), cristalino transparente y vítreo con células 3+ en AO. La presión intraocular en ambos ojos: 8 mm Hg. Fundoscopia directa derecha con medios claros, papila de bordes definidos, excavación de 0,3 mm, mácula sana y desprendimiento de retina inferior de 3 a 8 con lesiones hipopigmentadas subretinianas en periferia. Fundoscopia directa izquierda: medios claros, papila de bordes definidos excavación de 0,3 mm, mácula sana y desprendimiento de retina inferior de 4 a 9 con lesiones hipopigmentadas subretinianas en periferia. La impresión diagnóstica fue la enfermedad de VKH como primera posibilidad. Por tanto, se inicia manejo con prednisolona oral 2 mg/k/día y se solicitan exámenes de laboratorio. La paciente asiste a control dos semanas después de iniciar el tratamiento oral, con el reporte de laboratorios: PPD (negativo), ANAS (negativo), IgG para toxoplasma (negativo). Se encuentra agudeza visual en OD de 20/40 y en OI de 20/60, mejoría marcada de la inflamación ocular y del desprendimiento de retina inferior bilateral. Con estos datos se confirma el diagnóstico de VKH y se adiciona ciclosporina 15 mg/k/día al tratamiento.

Caso 2

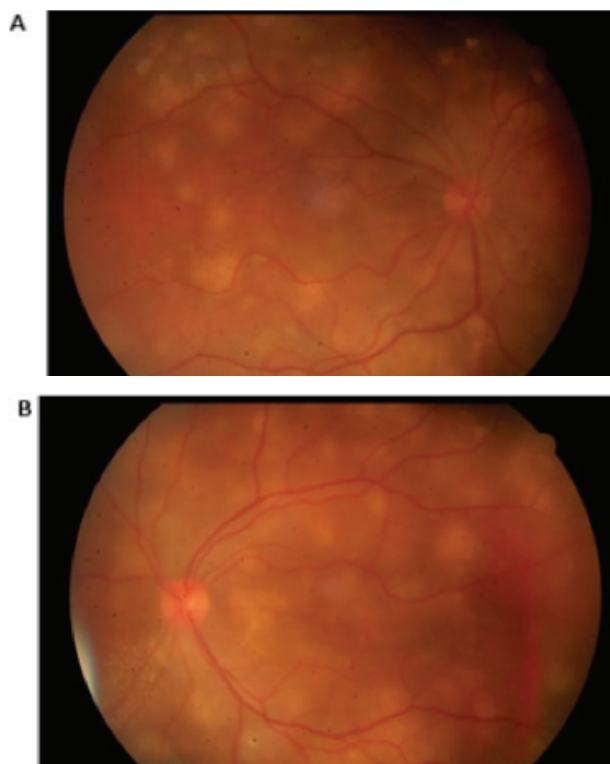
Adolescente mujer de 13 años que presentó cuadro clínico de cinco días de evolución de pérdida de visión en OI, visión borrosa en OD, asociado a miodesopsias ambos ojos y cefalea severa. Al examen físico presentó agudeza visual de cuenta dedos en OD y percepción de luz en OI, el reflejo pupilar directo fue lento y el reflejo consensual ausente en ambos ojos. Las córneas fueron transparentes, la cámara anterior en ambos ojos evidenció el signo de Tyndall y células, además de células en el vítreo. En la fundoscopia directa se encontró desprendimiento seroso de polo posterior con múltiples focos corioideos blanquecinos en AO y un desprendimiento exudativo inferior en el OI.

Se hizo un diagnóstico de VKH y se inició el siguiente manejo: metilprednisolona 500 mg cada 12 horas endovenosa durante tres días, ciclosporina 100 mg cada 12 horas vía oral, triamcinolona intravítrea en AO y se solicitó una prueba de absorción de anticuerpos

treponémicos fluorescentes (FTA-ABS) y una prueba serológica para sífilis (VDRL) que se reportaron como negativos.

A los tres días de finalizado el tratamiento con metilprednisolona endovenosa, y posterior a la triamcinolona intravítrea, se evidencia una ligera mejoría de la visión del OI (percibe movimiento de manos). Así, se decide continuar con 60 mg de prednisolona oral y un posterior descenso gradual, más ciclosporina 100 mg cada 12 horas vía oral por aproximadamente seis meses más. En su último control (siete meses después del ingreso) se encontró una notable mejoría de la agudeza visual que alcanzó 20/30 en AO, además de un retina aplicada y lesiones cicatriciales sin rastros de enfermedad. (Figura 1 y 2)

Figura 1. Fotos de fondo de ojo

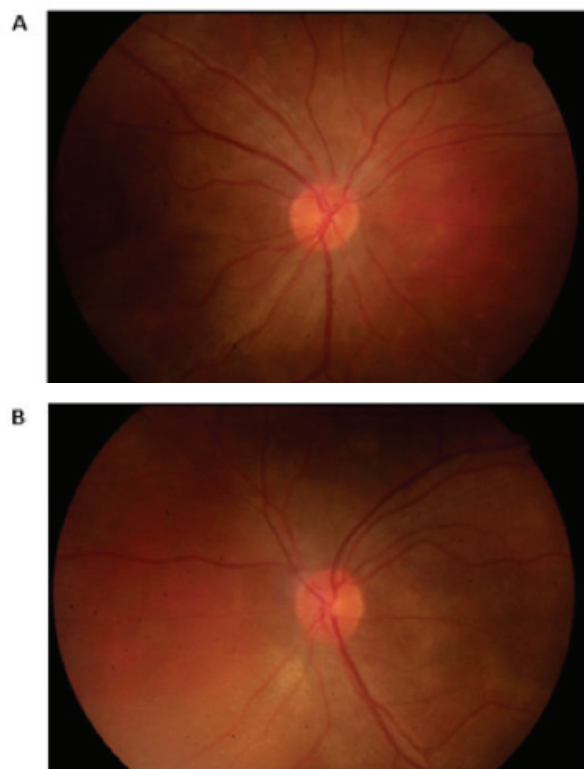


Fotos de fondo de ojo 5 días después de la aplicación de triamcinolona intravítrea. (A) ojo derecho; (B) ojo izquierdo

DISCUSIÓN

La enfermedad de VKH es poco frecuente en la población pediátrica, se presenta comúnmente en mujeres entre la tercera y quinta décadas de la vida.

Figura 2. Fotos de fondo de ojo



Fotos de fondo de ojo 11 días después de la aplicación de triamcinolona intravítrea y en manejo con prednisolona y ciclosporina. (A) ojo derecho; (B) ojo izquierdo

⁸ Un centro de referencia en Arabia Saudi mostró la distribución por grupo etario, siendo más frecuente (81%) entre los 19 a 59 años, seguido del grupo entre 0 a 18 años con una frecuencia de presentación del 19% y no se reportaron casos en mayores de 60 años^{9,10}. La menor edad de presentación reportada en la literatura es 3 años con y sin complicaciones sistémicas.¹¹ El-Asrar y cols. informaron 23 casos de VKH infantil, con edades de inicio que van de 5 a 16 años. Así mismo, Tabbara informó 13 casos con inicio de 6 a 16 años.^{12,13} En el reporte actual se describen dos casos de niñas de 11 y 13 años, en estadio uveítico agudo.

Clínicamente, la evolución de la enfermedad se divide en cuatro estadios: prodrómico, uveítico agudo, de convalecencia y crónico recurrente. Inicialmente se pueden observar síntomas similares a una enfermedad vírica con fiebre, náuseas, manifestaciones neurológicas y auditivas que incluyen dolores de cabeza, tinnitus, rigidez en el cuello y pérdida de la audición¹⁴2006 (inclusive. Unos días después aparece la fase uveítica aguda caracterizada por uveítis aguda, bilateral, usualmente simétrica, difusa, edema e hiperemia del

disco óptico, y desprendimiento seroso de la retina de extensión variada. La inflamación puede extenderse al segmento anterior que se manifiesta como uveítis granulomatosa o no granulomatosa. Ambas fases presentes en los dos casos reportados.

Los estudios iniciales, describen que tanto la coriocupilar, el epitelio pigmentario de la retina (EPR) y la retina generalmente se evitan durante la fase temprana de la enfermedad VKH, posiblemente secundario al papel de las células del EPR en la supresión de la inflamación. Sin embargo, con el progreso de la enfermedad, la coroiditis granulomatosa con daño de los coriocupilares, la despigmentación, la dispersión de pigmentos y la fagocitosis pigmentaria es prominente en la etapa crónica recurrente de la enfermedad.⁹

Durante la fase aguda de la enfermedad de VKH, se evidencia una panuveítis o una uveítis posterior con desprendimientos de retina serosos multifocales. Presentados en nuestros casos. Por otro lado, la inflamación vítrea se observa comúnmente asociada a una uveítis anterior no granulomatosa de bajo grado.^{4,15} En la Tomografía de coherencia óptica se visualiza un engrosamiento coroideo difuso durante la fase aguda, que se relaciona con la infiltración celular inflamatoria mononuclear difusa de la úvea con preservación de los coriocupilares y la aparición de nódulos de Dalen-Fuchs en estudios histopatológicos. Estos nódulos corresponden a agregados de linfocitos y macrófagos llenos de pigmento que aparecen principalmente en el polo posterior entre la membrana de Bruch y el EPR.¹⁵

Después de varias semanas, ocurre la despigmentación de la epidermis y la coroides, además de la aparición de hallazgos tegumentarios que incluyen poliosis, vitiligo y alopecia, que caracterizan la fase convaleciente. Aproximadamente dos tercios de los pacientes desarrollan una fase recurrente o crónica de la enfermedad, eventualmente, que se caracteriza por episodios principalmente recurrentes de uveítis anterior. Las complicaciones pueden incluir cataratas (10-42%), glaucoma (6-45%), fibrosis subretiniana (8-40%) y membranas neovasculares (9-14 %).^{8-11,15,16}

El diagnóstico es principalmente clínico mediante los criterios establecidos por la Sociedad Americana de Uveítis (AUS) (2001).^{2,8,17} Sin embargo, el uso de tecnología de imágenes ha permitido una mejor visualización y comprensión del proceso de enfermedad subyacente. Un ejemplo es la angiografía

con fluoresceína que demuestra clásicamente áreas de fuga extendidas en todo el fondo, así como la acumulación subretinal de fluoresceína en áreas de desprendimientos exudativos. De igual forma, está la angiografía con verde de indocianina (ICG) que representa imágenes de la circulación coroidea. Ésta se ha utilizado para diagnosticar y controlar la respuesta al tratamiento en pacientes con VKH. Las manchas hipofluorescentes se ven en la enfermedad activa, pero también pueden representar cicatrices estromales en la coroides, cuando son evidentes en la fase crónica de la enfermedad¹⁷.

El diagnóstico diferencial de la enfermedad de VKH incluye diversas causas que cursen con panuveítis, desprendimiento exudativo de la retina y escleritis posterior^{2,4}. Tal es el caso de la oftalmía simpática (SO) que presenta un aspecto clínico e histopatológico similar al VKH, con discos ópticos hiperémicos inflamados y desprendimiento seroso de la retina. Aunque la panuveítis granulomatosa bilateral en ojos con SO tiene como característica, el antecedente de un traumatismo penetrante previo o cirugía en un ojo⁴.

La escleritis posterior también es uno de los diagnósticos diferenciales, ya que puede presentarse al igual que el VKH con desprendimiento seroso de la retina, edema del disco óptico y pliegues coroideos o retinales. Sin embargo, los casos de escleritis posterior, suelen ser unilaterales, con la característica importante de la presencia de dolor ocular, que se irradia clásicamente a la frente o la cara. Sin olvidar el engrosamiento escleral y coroideo, el líquido en la cápsula de Tenon y cabeza del nervio óptico con la aparición característica del "signo T" resultante^{19,20}

Además de lo anteriormente mencionado, deben considerarse como diagnósticos diferenciales, otras enfermedades como: Coroiditis infecciosa causada por sífilis, coroidopatía serosa central, tuberculosis, infección por *Bartonella henselae*, el linfoma primario de células B y el síndrome de efusión uveal.⁴

No obstante, las manifestaciones sistémicas como signos meníngeos, alteraciones auditivas, la historia de cambios pigmentarios, la afectación de la visión bilateral, son hallazgos característicos de la enfermedad de VKH.²

El tratamiento agresivo con corticoides sistémicos es el recomendado en todos los casos reportados.^{8,11,20-22}.

Prednisolona oral 1 a 2 mg/kg/día o pulsos de metilprednisolona intravenoso 15 a 30 mg/kg/día por tres días, para continuar con prednisolona oral mínimo durante 6 meses con descenso gradual. Al igual que el uso de inmunosupresores (ciclosporina, metotrexato, ciclofosfamida) para evitar el uso prolongado de estos^{23,24}. En los casos reportados se siguió el régimen de prednisolona oral asociado a ciclosporina A en dosis de 3 a 5 mg/kg/día por 12 meses, vigilando la función hepática periódica, que condujeron a muy buenos resultados visuales, la resolución de la inflamación y de los desprendimientos serosos.

El uso de Infliximab (anti factor de necrosis tumoral alfa) se ha descrito en niños a dosis de 10 a 20 mg/kg/dosis en casos refractarios a esteroides y en las formas recurrentes.^{8,24}

El pronóstico visual es variado. Am Abu El-Asrar y cols, junto con otros autores lo califican como favorable en pacientes pediátricos.^{11,21-25} Los hallazgos clínicos en la presentación, el desarrollo de complicaciones, el intervalo entre los síntomas y el tratamiento, la recurrencia de la inflamación, el uso de corticoesteroides intravenosos y su disminución progresiva, factores pronósticos significativos. Contrario a Tabara y cols., quienes sugieren que el curso de VKH es más agresivo en niños que en adultos. Al igual que el desarrollo de complicaciones como el glaucoma y la catarata que se produjeron con mayor frecuencia en niños^{12,13}. Taliva y cols. evidenciaron que la agudeza visual puede disminuir notablemente en la población pediátrica con enfermedad de VKH, pero tiende a recuperarse con el tratamiento²⁷. Esto es consistente con los hallazgos de los casos previamente presentados, en los que ambas pacientes ingresan con una pobre agudeza visual, en fase uveítis aguda y presentan una notable mejoría de la misma con el uso de corticoides. Al igual que Berker y cols. se concluye que el diagnóstico y tratamiento temprano y oportunos se asocian con un mejor pronóstico visual.^{8,21,22}

RECOMENDACIÓN

La presencia de desprendimiento de retina seroso bilateral, asociado a uveítis, manifestaciones sistémicas como signos meníngeos, alteraciones auditivas y la historia de cambios pigmentarios, en niños y adolescentes, deben sugerir al oftalmólogo tratante la

presencia de la enfermedad de Vogt-Koyanagi-Harada. Es importante realizar un diagnóstico y abordaje de manera temprana, ya que el pronóstico visual de esta enfermedad, sobre todo en población pediátrica es dependiente de la rapidez con la que se inicie el manejo.

Recomendamos el uso temprano de esteroides sistémicos asociados a ciclosporina oral durante 6 meses a un año vigilando función hepática.

REFERENCIAS

1. Rao, N. Mechanisms of inflammatory response in sympathetic ophthalmia and VKH syndrome. *Nature* 213–216 (1997). doi:10.1038/eye.1997.54
2. Riveros Frutos, A. et al. Enfermedad de Vogt-Koyanagi-Harada. *Semin. la Fund. Española Reumatol.* 13, 142–146 (2012).
3. Shindo, Y., Inoko, H., Yamamoto, T. & Ohno, S. HLA-DRB1 typing of Vogt-Koyanagi-Harada's disease by PCR-RFLP and the strong association with DRB1*0405 and DRB1*0410. *Br. J. Ophthalmol.* 78, 223–6 (1994).
4. Tomkins-netzer, O. Vogt – Koyanagi – Harada syndrome – current perspectives. 2345–2361 (2016). doi:10.2147/OPHTH.S94866
5. Dato O 'keefe, G. A. & Rao, N. A. Vogt-Koyanagi-Harada disease. (2017). doi:10.1016/j.survophthal.2016.05.002
6. de-la-Torre, A. et al. Clinical patterns of uveitis in two ophthalmology centres in Bogota, Colombia. *Clin. Experiment. Ophthalmol.* 37, 458–466 (2009).
7. Du, L., Kijlstra, A. & Yang, P. Vogt-Koyanagi-Harada disease: Novel insights into pathophysiology, diagnosis and treatment. *Prog. Retin. Eye Res.* 52, 84–111 (2016).
8. Venaille, A. et al. Le syndrome de Vogt-Koyanagi-Harada: une urgence ophtalmologique grave et rare chez l'enfant. *Arch. Pediatr.* 18, 33–36 (2011).
9. Du, L., Kijlstra, A. & Yang, P. Vogt-Koyanagi-Harada disease: Novel insights into pathophysiology, diagnosis and treatment. *Prog. Retin. Eye Res.* 52, 84–111 (2016).
10. Hussein Hamade Issam, Elkum Naser & Tabbara Khalid F. Causes of Uveitis at a Referral Center in Saudi Arabia.: Recursos Electrónicos (Bases de Datos y Catálogo Biblos). *Ocul. Immunol. Inflamm.* (2009).
11. Takada Sachiko, Tanaka Rio, Kurita Naoyuki, Ishii Kiyoshi, K. T. Vogt-Koyanagi-Harada disease in 3-year-old boy: Recursos Electrónicos (Bases de Datos y Catálogo Biblos). *Clinical and experimental Ophthalmology* 593–594 (2015). Available at: <http://eds.b.ebscohost.com.ezproxy.javeriana.edu.co:2048/eds/pdfviewer/pdfviewer?vid=1&sid=a3e135a2-678f-4f22-9d21-4bbbc3ddbe9f%40sessionmgr103>. (Accessed: 3rd March 2018)
12. Abu El-Asrar, A. M., Al-Kharashi, A. S., Aldibhi, H., Al-Fraykh, H. & Kangave, D. Vogt-Koyanagi-Harada disease in children. *Eye* 22, 1124–1131 (2008).
13. Tabbara, K. F., Chavis, P. S. & Freeman, W. R. Vogt-Koyanagi-Harada syndrome in children compared to adults. *Acta Ophthalmol. Scand.* 76, 723–726 (1998).

14. Rao, N. A. et al. Frequency of distinguishing clinical features in Vogt-Koyanagi-Harada disease. *Ophthalmology* 117, 591–9, 599.e1 (2010).
15. Oellers, P., Jaffe, G. J. & Proia, A. D. Clinical-Pathological Correlation of Vogt-Koyanagi-Harada Disease. *JAMA Ophthalmol.* 134, 343 (2016).
16. Sakata, V. M., Da Silva, F. T., Hirata, C. E., De Carvalho, J. F. & Yamamoto, J. H. Diagnosis and classification of Vogt-Koyanagi-Harada disease. *Autoimmun. Rev.* 13, 550–555 (2014).
17. Burkholder, B. M. Vogt À Koyanagi À Harada disease. 26, (2015).
18. Damico, F. M., Bezerra, F. T., Silva, G. C. Da, Gasparin, F. & Yamamoto, J. H. New insights into Vogt-Koyanagi-Harada disease. *Arq. Bras. Oftalmol.* 72, 413–420 (2009).
19. Gonzalez-Gonzalez, L. A. et al. Clinical Features and Presentation of Posterior Scleritis: A Report of 31 Cases. *Ocul. Immunol. Inflamm.* 22, 203–207 (2014).
20. Biswas, J., Mittal, S., Ganesh, S. K., Shetty, N. S. & Gopal, L. Posterior scleritis: clinical profile and imaging characteristics. *Indian J Ophthalmol* 46, 195–202 (1998).
21. Alberto, C., Padilla, P., Gálvez, Y. S. O. & González, N. P. Síndrome de pediátrico Presentación de un caso Probable Vogt-Koyanagi-Harada Syndrome . A pediatric case presentation. 19, 3–8 (2013).
22. Berker, N., Ozdamar, Y., Soykan, E., Ozdal, P. & Ozkan, S. S. Vogt-Koyanagi-Harada syndrome in children: Report of a case and review of the literature. *Ocul. Immunol. Inflamm.* 15, 351–357 (2007).
23. Soheilian, M., Aletaha, M., Yazdani, S., Dehghan, M. H. & Peyman, G. A. Management of pediatric Vogt-Koyanagi-Harada (VKH)-associated panuveitis. *Ocul. Immunol. Inflamm.* 14, 91–98 (2006).
24. Khalifa, Y. M., Bailony, M. R. & Acharya, N. R. Treatment of pediatric Vogt-Koyanagi-Harada syndrome with infliximab. *Ocul. Immunol. Inflamm.* 18, 218–222 (2010).
25. Gruich, M. J., Evans, O. B., Storey, J. M., Bradley, S. T. & Chen, C. J. Vogt-Koyanagi-Harada syndrome in a 4-year-old child. *Pediatr. Neurol.* 13, 50–1 (1995).
26. Tugal-Tutkun, I. et al. The spectrum of Vogt-Koyanagi-Harada disease in Turkey. *Int. Ophthalmol.* 27, 117–123 (2007).
27. Martin, T., Rathinam, S. & Jr, E. C. Prevalence, Clinical Characteristics, and Causes of Vision Loss in Children With Vogt-Koyanagi-Harada Disease in South India. *Retina* 30, 1113–1121 (2010).