

QUISTE GIGANTE MUCINOSO DE OVARIO, REPORTE DE UN CASO

GIANT MUCINOUS OVARIAN CYST, REPORT OF A CASE

CISTO NO OVÁRIO MUCINOSO GIGANTE, UM RELATO DE CASO

EDDIE PÉREZ ARÉVALO¹, ERNESTO ROMERO VELASCO¹, GIOCONDA MATÍAS DOMÍNGUEZ²

¹ Ministerio de Salud Pública, Maternidad Mariana de Jesús, Guayaquil, Ecuador

² Ministerio de Salud Pública, Distrito de Salud 09D06, Guayaquil, Ecuador

Resumen

El cistoadenoma es un tumor quístico multilocular, de superficie externa, lisa y abollonada. Al corte se observan numerosas cavidades con un contenido mucinoso filante y una superficie interior lisa. Se observa en mujeres jóvenes, en quienes los cistoadenomas mucinosos pueden llegar a ser muy voluminosos (mayor a 20 cm). Se presenta el caso de una paciente de 47 años, con una tumoración abdómino-pélvica dolorosa de aproximadamente 30 cm, de diámetro en quien se realizó laparotomía exploradora, encontrándose la presencia de un tumor gigante de ovario derecho (cistoadenoma mucinoso benigno) y en ovario izquierdo (teratoma maduro). Se enfatiza que el diagnóstico diferencial de este tumor no es el embarazo sino otras neoplasias intrabdominales y pélvicas. El diagnóstico de un tumor mucinoso de bajo potencial maligno es difícil de realizar; se basa en los hallazgos de laboratorio, marcadores tumorales, ecografía y tomografía computarizada de abdomen y pelvis. El tratamiento recomendado en mujeres jóvenes sin paridad cumplida, es mantener la fertilidad justificándose la preservación del útero y anexo contralateral. Cuando el tumor es bilateral y en caso de pacientes mayores, con paridad cumplida, la histerectomía total más salpingo-ooforectomía bilateral, es lo indicado debido al riesgo de recurrencias.

PALABRAS CLAVE: cistoadenoma, cistoadenoma mucinoso, laparotomía.

Abstract

The cystadenoma is a multilocular cystic tumor, with an external surface that is smooth and embossed. When cutting it, numerous cavities with a stringy mucinous content and a smooth inner surface are observed. It can be seen in young women, in whom mucinous cystadenomas can become very bulky (greater than 20 cm). We present the case of a 47-year-old patient with a 30 cm painful abdominal-pelvic mass, in whom an exploratory laparotomy was performed, finding the presence of a giant tumor of the right ovary (benign mucinous cystadenoma) and in the left ovary (mature teratoma). It is emphasized that the differential diagnosis of this tumor is not pregnancy but other intra-abdominal and pelvic neoplasms. The diagnosis of a mucinous tumor of low malignant potential is difficult to perform; It is based on laboratory findings, tumor markers, ultrasound and computed tomography of the abdomen and pelvis. The recommended treatment in young women without fulfilled parity is to maintain fertility justifying the preservation of the uterus and contralateral annexes. When the tumor is bilateral and in the case of older patients, with full parity, the total hysterectomy plus bilateral salpingo-oophorectomy is indicated due to the risk of recurrence.

KEYWORDS: cystadenoma, cystadenoma mucinous, laparotomy.

Resumo

O cistadenoma é um tumor cístico multilocular, com superfície externa, lisa e em relevo. Ao cortar, numerosas cavidades com um conteúdo fibroso e uma superfície interna lisa são observadas. Observa-se em mulheres jovens, nas quais o cistoadenoma mucinoso pode tornar-se muito volumoso (maior que 20 cm). O caso de um paciente de 47 anos apresentada com um tumor abdominal-pélvica dolorosas 30 cm, em que a laparotomia foi realizada, encontrando a presença de um tumor gigante de ovário direito (cistadenoma mucinoso benigna) e ovário esquerdo (teratoma maduro). Ressalta-se que o diagnóstico diferencial desse tumor não é a gravidez, mas outras neoplasias intra-abdominais e pélvicas. O diagnóstico de um tumor mucinoso de baixo potencial maligno é difícil de ser realizado; Baseia-se em achados laboratoriais, marcadores tumorais, ultra-sonografia e tomografia computadorizada do abdome e da pelve. O tratamento recomendado em mulheres jovens sem paridade cumprida é manter a fertilidade justificando a preservação do útero e do anexo contralateral. Quando o tumor é bilateral e em pacientes mais velhos com paridade cumprida, histerectomia total mais salpingo-ooforectomia bilateral é indicado por causa do risco de recorrência.

PALABRAS-CHAVE: cistadenoma, cistadenoma mucinoso, laparotomia.

RECIBIDO: 21/11/2015

ACEPTADO: 13/06/2017

CORRESPONDENCIA: eddieperez27@hotmail.com

DOI: <https://doi.org/10.23878/medicina.v20i1.701>

INTRODUCCIÓN

El tumor de ovario es la tercera patología más frecuente en la mujer, detrás del cáncer de cérvix y de endometrio, y es responsable de la mitad de las muertes debido en parte, a su dificultad para diagnosticarlo en sus etapas iniciales.¹ Sabe asociarse a antecedentes familiares de tumor de ovario y a las mutaciones hereditarias como el BRCA 1 y BRCA 2, concentraciones elevadas del oncogen HER2_{neu} y alteración en la proteína p53.²

Los tumores ováricos pueden tener distintos patrones ecográficos, usualmente sólidos; sin embargo es característico del cistadenocarcinoma que se presente como una masa quística, multitabuada y con polos sólidos.³ La mayoría de las neoplasias ováricas provienen del epitelio o del mesotelio celómico y se denominan carcinomas epiteliales; representan el 85 al 90% de los casos.⁴ Estos tumores poseen un bajo potencial maligno (BPM), histológicamente tiene una anatomía compleja con una actividad mitótica disminuida, pero lo más importante es la falta de invasión del estroma subyacente a otras áreas.⁵

Los tumores benignos permanecen confinados al ovario durante mucho tiempo; predominan en mujeres premenopáusicas entre 30 y 50 años y tienen a un pronóstico muy bueno; mientras que los malignos aparecen entre los 50 a 70 años. Con esta oportunidad se presenta el caso de una paciente de 47 años, de paridad completa con masa abdomino-pélvica que necesitó laparotomía exploratoria para confirmar diagnóstico.

CASO CLÍNICO

Paciente de sexo femenino de 47 años de edad, con antecedente ginecobstétrico de dos gestas, dos partos y ningún aborto. Sin antecedentes patológicos personales, (Figura 1).



Figura 1. Paciente de 47 años con tumoración abdomino-pélvica.

En octubre de 2014 acude a la consulta de ginecología en el hospital de especialidad Mariana de Jesús, del MSP (Ministerio de Salud Pública) por presentar tumoración abdominal, dolorosa a la palpación, de aproximadamente 30 cm de diámetro.

Al examen ginecológico se aprecia cuello uterino de aspecto sano, no se logra delimitar útero ni ovarios; se palpa gran tumor que ocupa la cavidad abdomino-pélvica. En la ecografía y tomografía axial computarizada abdominal se confirma la presencia de tumoración sólido-quística compleja de lado derecho, de probable origen ovárico sin ascitis ni adenopatías.

La ecografía reporta útero heterogéneo que mide 7,5 cm. de longitud, 4,6 cm transverso y 4,2 cm. antero posterior; con un mioma en su interior de 3,5 cm. Se observa gran tumoración abdomino pélvica de 25 x 28 cm, con características heterogéneas por componentes líquidos y sólidos. La tomografía axial computarizada abdominopélvica reporta una masa hipodensa retroperitoneal supra e inframesocólica de 22 x 17 cm. de origen anexial, en relación a quiste gigante. En la tabla 1 se detallan los resultados de laboratorio.

TABLA 1. EXÁMENES DE LABORATORIO

Hemoglobina:	10,3 g/dl
Hematocrito:	29,9 %
Glicemia:	99 mg/dl
Alfafetoproteína (AFP):	1,8 U/ml
Antígeno carcinoembrionario (CEA):	3,4 ng/ml
Antígeno carbohidrato 19,9 (Ca: 19-9):	2,50 U/ml
Antígeno para Cáncer 125 Ca 125:	27,7 U/ml

Fuente: laboratorio del hospital Mariana de Jesús

Se realiza laparotomía exploratoria al día siguiente de su ingreso, observándose gran tumoración abdomino pélvica tabicada de consistencia gelatinosa, de origen anexial. Se realiza excéresis del tumor, más salpingooforectomía bilateral más histerectomía, figuras 2-4.

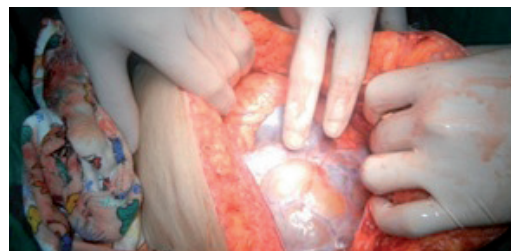


Figura 2. Laparotomía exploradora, observando tumoración de ovario.

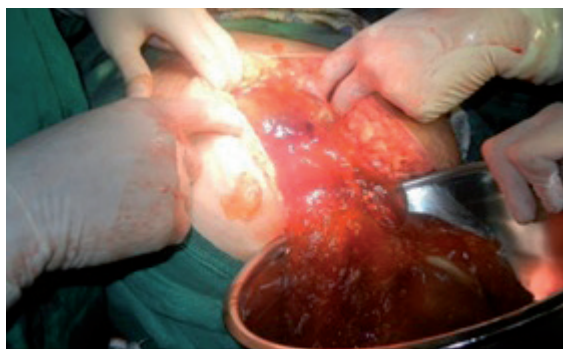

Figura 3. Obsérvese contenido mucinoso.

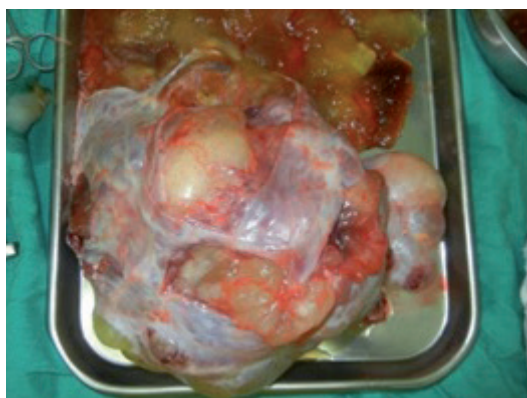

Figura 4. Tumoración de ovario, observándose el material mucinoso

El reporte de patología indica tumoración de ovario de gran tamaño que mide 23 x 18 x 5 cms, ovoide liso, rosado amarillento y seccionado. Con múltiples cavidades quísticas que miden 12 y 5 cm. y elimina contenido mucoide espeso. En otras áreas se identifica material pastoso y pelos. El quiste de ovario de menor tamaño, mide 11x 8 cm, rosado parduzco, blando. Al corte elimina contenido pastoso y pelos, con área dura de 2 cm. Superficie interna lisa. La microscopía reporta paredes de quistes, cuyo estroma fibroconectivo laxo y vascularizado se encuentra revestido por epitelio glandular de tipo endocervical. Se identifican tejidos maduros provenientes de las capas germinales representados por epitelio escamoso, folículos piloso, glándulas sebáceas, figura 5.

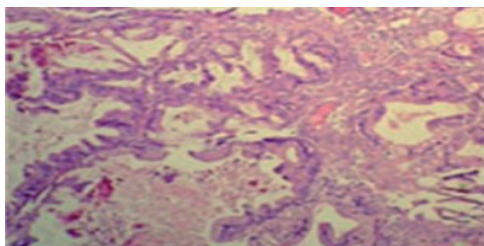


Figura 5. Tumor borderline mucinoso variedad mülleriana. Estructura multiquistica y papilar con células cilíndricas, mucoproductoras, atipia leve, sin respuesta estromal.

En el segundo quiste se reportan paredes constituidas por tejido fibroconectivo laxo; identificándose tejidos maduros provenientes de las tres capas germinales, representados por epitelio escamoso, folículos pilosos, glándulas sebáceas, tejido adiposo. No se identifican cambios que sugieran malignidad en ninguno de los quistes extraídos. El diagnóstico final del tumor de ovario derecho fue cistoadenoma mucinoso y teratoma maduro, mientras que en el ovario izquierdo se encontró un teratoma maduro.

La paciente evolucionó satisfactoriamente; se prescribió antibioticoterapia, analgésicos, control de signos vitales y de sangrado. Permaneció hospitalizada durante 4 días; posterior a ellos es dada de alta en condiciones estables. Acude a control una semana después, encontrándose sin novedad y mantiene citas por consulta externa de ginecología del hospital Mariana de Jesús.

DISCUSIÓN

Los tumores mucinosos son multiloculares unilaterales en más del 95%, que contienen material mucinoso espeso;⁶ son voluminosos sobrepasan los 20 cm de diámetro⁷ y presentan una superficie lisa.⁸ Las células epiteliales que los recubren contienen mucina intracitoplasmática y son similares a las células del endocervix, píloro o del intestino. Representan cerca del 8 al 10 por ciento de los tumores ováricos epiteliales.⁹

El diagnóstico de un tumor mucinoso de bajo potencial maligno es difícil de realizar, en comparación con los tumores serosos borderline donde es posible encontrar un patrón uniforme de un corte a otro en la histopatología. No ocurre lo mismo con los tumores mucinosos en los que se observan epitelio mucinoso bien diferenciado inmediatamente adyacentes a focos pobremente diferenciados.¹⁰ Por lo que el patólogo debe realizar múltiples cortes de varias zonas del tumor mucinoso para identificar las alteraciones probablemente malignas.⁹

El diagnóstico del caso se basó en los hallazgos de laboratorio, marcadores tumorales, ecografía y tomografía computarizada de abdomen y pelvis. La literatura más actualizada sobre este tema, muestra que incluso se puede realizar un diagnóstico más preciso mediante la tomografía y la resonancia magnética, determinar el peso, su estructura corporal (vegetaciones, septaciones, lóculos) su conte-

nido fluido o sólido, e incluso diferenciarlas de tumoraciones del aparato urinario, muscular o graso.¹¹ Gossan y Col. en un estudio complejo de 50 casos aseguraron encontrar características de malignidad y benignidad en el 86% con resonancia magnética y el 92% con la tomografía axial computarizada.¹²

El ultrasonograma transabdominal en EEUU está siendo usado como rastreo para detección temprana de cáncer de ovario en la mujer. Los tumores mucinosos ováricos primarios asociados con un teratoma quístico maduro, muestran un amplio espectro en las alteraciones histológicas. En el extremo inferior del espectro, el tumor muestra un patrón cistoadenomatoso.¹³

Los tumores mucinosos ováricos primarios que aparecen en un teratoma, que histológicamente e inmunohistoquímicamente se comportan como tumores gastrointestinales inferiores, son considerados de origen en células germinales.² Estos tumores análogos al cistoadenoma mucinoso epitelial de superficie ovárica o tumor mucinoso proliferativo atípico, pueden desarrollarse en el mismo ovario conteniendo un teratoma como un tumor independiente. Sin embargo algunos de estos tumores mucinosos pueden originarse en células germinales surgidas de tejido gastrointestinal, pancreatobiliar o sinonasal; los cuales comparten características similares a los tumores mucinosos de origen epitelial superficial ovárico.¹³

El diagnóstico diferencial se hace con otras neoplasias epiteliales ováricas y con tumores mucinosos metastásicos que se presentan clínicamente como un tumor de ovario primario, ejemplo: colon, apéndice, páncreas, vía biliar, estómago o cuello uterino.¹⁴ Cerca del 5 al 10% de los cánceres ováricos epiteliales verdaderos son adenocarcinomas mucinosos. Los tumores ováricos mucinosos bien diferenciados se parecen mucho a los adenocarcinomas secretores de mucina de origen intestinal o endocervical.¹⁴ Histológicamente las cavidades están revestidas por un epitelio cilíndrico simple mucíparo similar al del endocervix, que asienta delgados tabiques conectivos densos.¹⁵

Estos tumores tienen diferente pronóstico y tratamiento; el tratamiento recomendado en mujeres jóvenes sin paridad cumplida es mantener la fertilidad y está justificada la preser-

vación del útero y anexo contralateral. Cuando el tumor es bilateral, en caso de pacientes mayores, con paridad cumplida, la histerectomía total más salpingo-ooforectomía bilateral es lo indicado, pudiendo haber recurrencias de 4,7%.¹²⁻¹⁵

En cuanto al pronóstico, los datos sobre comportamiento de los tumores mucinosos ováricos originados en células germinales, son reservados; pero en la serie de McKenney et al. y Vang et al, las pacientes con cistoadenomas y tumores proliferativos/ bajo potencial maligno en seguimiento permanecieron bien y libres de enfermedad.¹⁶ En las mismas series, los carcinomas mucinosos mostraron resultados variables pero con potencial comportamiento agresivo. Sin embargo, Ueda et al reportaron un caso de una paciente con adenocarcinoma originado de un teratoma quístico maduro, quien ha sobrevivido por más de 15 años.¹⁶ Además, se ha reportado el caso de una paciente con un adenocarcinoma tipo intestinal originado de un teratoma maduro; quien ha sobrevivido por más de 5 años.¹³

CONCLUSIONES

En el 95% de los casos los tumores mucinosos son multiloculares unilaterales, su contenido es material mucinoso espeso, voluminosos que sobrepasan los 20 cm de diámetro. El diagnóstico se basa en los hallazgos de laboratorio, marcadores tumorales, ecografía, tomografía computarizada de abdomen, pelvis y la resonancia magnética lo que permite determinar el peso y su estructura. El diagnóstico diferencial se hace con otras neoplasias epiteliales ováricas y con tumores mucinosos metastásicos, teniendo diferente pronóstico y tratamiento. El tratamiento más adecuado parece ser la salpingo-ooforectomía unilateral en mujeres jóvenes sin paridad cumplida, preservando el útero. Cuando el tumor es bilateral, en caso de pacientes mayores, con paridad cumplida, la histerectomía total más salpingo-ooforectomía bilateral es lo indicado, pudiendo haber recurrencias de 4,7%

REFERENCIAS BIBLIOGRÁFICAS

1. Torres L. Cáncer Ginecológico. México, D.F. Editorial Mc Graw Hill; 2004. Pág. 233.
2. Martín F. Patología tumoral del ovario. Clasificación y terminología de los tumores de ovario. Histogénesis y anatomía patológica. México- D.F; 2008. Pág. 424. Gonzalez M. Oncología Clínica, fundamentos

- y patología general. Madrid- España; Editorial Mc Graw Hill; 1998. Pág.122.
3. González M. Oncología Clínica, fundamentos y patología general. Madrid- España; Editorial Mc Graw Hill; 1998. Pág.122.
 4. Celorio J. 1986- Fundamentos de Oncología Ginecológica. Madrid- España; Editorial Díaz de Santos; 1986-Pág. 557.
 5. Chabner B. Manual de Oncología Harrison. México- D.F. Editorial Mc Graw Hill; 2008. Pág. 486.
 6. Berek J. - Ginecología Oncológica práctica. México- D.F. Editorial Mc Graw Hill; 2006. Pág. 216
 7. Di Saia P. Oncología Ginecológica Clínica. Madrid- España. Editorial Harcourt Brace; 1999- Pág. 259.
 8. Clake D. Manejo del Cáncer Ginecológico, identificación, diagnóstico y tratamiento. Caracas- Venezuela; Editorial Amolca; 2011-Pág. 110, 111.
 9. Berek J. Ginecología de Novak. Barcelona- España. Editorial Wolters Kluwer Health España; 2008- Pág. 1516, 1517, 1520.
 10. Arraztoa J. Cáncer, diagnóstico y tratamiento Genitourinario- Genital femenino. Editorial Mediterráneo; 1998-o. Pág. 127.
 11. Janer A. Cistadenocarcinoma mucinoso gigante de ovario en el embarazo. Revista Colombiana de Obstetricia y Ginecología, vol. 52, núm. 3; 2001. Pág. 4.
 12. Cameron R. Oncología Práctica. Buenos Aires- Argentina. Editorial Médica Panamericana S.A; 1995- Pág. 379.
 13. Kurman R. Patología del Tracto Genital Femenino de Blaustein Tomo 1. Caracas- Venezuela. Editorial Amolca; 2014-Pág. 879-880.
 14. Schorge J. Williams Ginecología. México, D.F. Editorial Mc Graw Hill; 2009. Pág. 726.
 15. GORI J. Ginecología de Gori. Buenos Aires- Argentina. Editorial El Ateneo; 2005. Pág. 283.
 16. Arita J. Informe de un caso y revisión de literatura Mucinous Cystoadenoma. Revista Médica Hondureña - VOL. 63 - No. 1 - 1995. Pág. 33.