

## DIAGNÓSTICO DE VÉRTIGO PERIFÉRICO PARA EL MÉDICO DE ATENCIÓN PRIMARIA

SHIRLEY A. RAMÍREZ<sup>1</sup>, GERMÁN P. SANDOVAL<sup>2</sup>, MARIANA A. TORRES<sup>3</sup>

<sup>1</sup> Médica, Servicio de Hospitalización Fundación Oftalmológica de Santander (FOSCAL), Bucaramanga, Colombia.

<sup>2</sup> Otológo y neurotólogo, docente Departamento Cirugía Universidad I. Santander, Jefe de Servicio de Otorrinolaringología, FOSCAL, director del Centro internacional de Otorrinolaringología (CIO), Bucaramanga, Colombia.

<sup>3</sup> Médica, Departamento de investigación y desarrollo, FOSCAL, Bucaramanga, Colombia.

Correspondencia: Shirley A. Ramírez. shirly\_ramirez22@hotmail.com

Recibido: 6 de junio de 2017      Aceptado: 17 de octubre de 2017

### Resumen

Para los médicos de atención primaria, constituye un desafío el paciente con sintomatología compatible con síndromes vestibulares, debido a su amplia variedad de presentaciones y la dificultad en la diferenciación de las diversas patologías que ocasionan los síntomas. La necesidad de tener conceptos claros y actualizados en cuanto a los mecanismos patológicos del vértigo surge en el momento de evaluar al paciente. Para esto, es necesario realizar un adecuado interrogatorio y un examen físico neurotológico completo que permita un abordaje diagnóstico certero. El objetivo del presente artículo es presentar una revisión de la literatura actual, de las diferentes etiologías desencadenantes del vértigo periférico y, a partir de sus características clínicas, desarrollar un algoritmo diagnóstico que permita al profesional médico entender el mecanismo patológico del vértigo y proporcionar el tratamiento idóneo.

**Palabras clave:** vértigo; mareo; diagnostico; atención primaria de salud.

## DIAGNOSIS OF PERIPHERAL VERTIGO FOR PRIMARY CARE PHYSICIANS

### Summary

For primary care physicians, a patient with symptoms compatible with vestibular syndromes is a challenge, due to its wide variety of presentations and the difficulty in differentiating the various pathologies that cause the symptoms. The need to have clear and up-to-date concepts regarding the pathological mechanisms of vertigo arises when evaluating the patient; for this, it is necessary to carry out an adequate interrogation and a complete neurological physical examination that allows for an accurate diagnostic approach. The objective of this article is to present a review of the current literature and of the different etiologies that trigger peripheral vertigo, as well as, based on the clinical characteristics, develop a diagnostic algorithm that allows the medical professional to understand the pathological mechanism of vertigo and provide appropriate treatment.

**Keywords:** vertigo; dizziness; diagnosis; primary health care.

## DIAGNÓSTICO DE VERTIGEM PERIFÉRICA PARA O MÉDICO DE ATENÇÃO PRIMÁRIA

### Resumo

Para os médicos de atenção primária, constitui um desafio o paciente com sintomatologia compatível com síndromes vestibulares, devido a sua ampla variedade de apresentações e a dificuldade na diferenciação das diversas patologias que ocasionam os sintomas. A necessidade de ter conceitos claros e atualizados em quanto aos mecanismos patológicos da vertigem surge no momento de avaliar ao paciente. Para isto, é necessário realizar um adequado interrogatório e um exame físico neurológico completo que permita uma abordagem diagnóstica certa. O objetivo do presente artigo é apresentar uma revisão da literatura atual, das diferentes etiologias desencadeantes da vertigem periférica e, a partir de sus características clínicas, desenvolver um algoritmo diagnóstico que permita ao profissional médico entender o mecanismo patológico da vertigem e proporcionar o tratamento idóneo.

**Palavras-chave:** vertigem; tontura; diagnóstico; atenção primária de saúde.

### Introducción

El paciente con sintomatología vestibular representa un motivo de consulta frecuente y un reto en el enfoque diagnóstico para el médico general. El valor y la función del sistema vestibular pueden subestimarse, al considerar los múltiples sentidos involucrados en su mecanismo. Sin embargo, si se tienen claros los mecanismos fisiopatológicos básicos del sistema auditivo y vestibular, se puede diferenciar entre patologías vestibulares o centrales de cada paciente particular. Para esto, es fundamental la realización de una historia clínica enfocada, complementada ayudas diagnósticas clínicas y paraclínicas (1).

Mareo es un término inespecífico utilizado por los pacientes para describir una amplia variedad de síntomas. Por lo que es esencial para el personal médico saber evaluar esta sintomatología para identificar el diagnóstico. Tales síntomas se pueden agrupar en las siguientes categorías: vértigo, presíncope/síncope, desequilibrio y mareo no específico (2). El vértigo se describe como una ilusión de automovimiento o del movimiento del entorno del paciente. Esa sensación de movimiento no real usualmente es referida como sensación de giro (3). El presíncope es un estado de debilidad y sensación de pérdida inminente de la conciencia y el síncope es la pérdida transitoria de la conciencia y el tono postural, etc. (4). El desequilibrio se caracteriza por una sensación de inestabilidad principalmente relacionada con la marcha. Los síntomas que no cumplen criterios para las categorías descritas previamente se agrupan como mareo no específico (5).

En contraste, por ejemplo, con el estudio epidemiológico de las enfermedades cardiovasculares o el cáncer, la epidemiología del vértigo es un tema poco estudiado y apenas emergente, a pesar de su impacto potencial en la atención del paciente. Se estima que afecta al 15-35% de la población en algún momento de su vida y las mujeres ancianas tienen mayor riesgo de experimentarlo. Las manifestaciones que los pacientes refieren más frecuentemente son: inestabilidad (68%), dificultad para caminar (55%), vértigo (30%) y desmayos (30%) (6). Las patologías asociadas con el vértigo periférico varían en su frecuencia de presentación según el grupo etario: en adolescentes es más frecuente la migraña vestibular (30%), hídrops endolinfático (13,8%) y el vértigo benigno paroxístico de la infancia (12,9%) (7). En adultos y en ancianos se presenta en orden de frecuencia de mayor a menor: el vértigo posicional paroxístico benigno (39%), neuritis vestibular (23%) y la hidropesía (hídrops) endolinfática (11%) (8).

La prevalencia de vértigo en la comunidad oscila entre el 1,8%, entre los adultos jóvenes, y más del 30%, entre los ancianos. La tasa anual de consulta a causa del vértigo en rangos de atención primaria es de 2,5% entre los pacientes de 25 a 44 años; hasta el 8,3% entre los pacientes de 65 años o mayores; y al 18,2% entre los pacientes mayores de 85 años (9).

A nivel nacional un estudio realizado por Altamar G. y su equipo (10) evidenció que las patologías causales de los síntomas descritos como mareo y vértigo fueron car-

diovasculares (24,3%), del sistema vestibular periférico (22%) y del sistema nervioso central (15,8%). Lo anterior demuestra que los síntomas presentados pueden ser manifestaciones de diversas patologías, que dificultan el diagnóstico. A ello se suma que no se da un diagnóstico definitivo al 29% de los pacientes con vértigo, debido a que se confunde frecuentemente con patologías que se manifiestan con mareo no específico. Por lo cual, el principal problema para el personal médico es decidir qué pacientes necesitan exámenes adicionales, cuáles deberían remitirse a atención secundaria y cuáles necesitan tratamiento inmediato (11).

Con lo anterior en mente, el objetivo del presente artículo es hacer una revisión de la literatura sobre el abordaje diagnóstico del vértigo de origen periférico y en definitiva proponer un algoritmo de diagnóstico que permita el mejor abordaje de los pacientes con esta patología.

### Estudio del paciente con vértigo

El enfoque diagnóstico del paciente con vértigo puede entenderse como un acertijo en el que los síntomas y los signos representan pistas. En este escenario, una historia clínica precisa y un examen físico dirigido son las herramientas de diagnóstico inicial más valiosas para establecer la conexión en el lugar donde esta búsqueda toma forma. La información de la historia clínica debe cumplir con los siguientes objetivos: diferenciar y categorizar los síntomas y distinguir entre etiologías periféricas y centrales, como ya se mencionó. En un paciente con vértigo la historia clínica se enfoca básicamente en los siguientes cinco componentes (12,13).

1. Síntomas descritos por el paciente como: mareo, vértigo, presíncope/síncope, desequilibrio o síntomas inespecíficos.
2. Características del vértigo: episódico o constante, duración, características de la aparición e intensidad.
3. Factores desencadenantes: movimientos de la cabeza, cambios de posición, estímulos visuales, sonoros o cambios de presión.
4. Síntomas asociados: visuales como estrabismo, diplopías, hemianopsias, escotomas, fotopsias, visión borrosa; otológicos como otalgia, supuración, plenitud aural; auditivos como hipo- o hiperacusia, algiacusia, tinnitus; neurológicos como cefalea, neuralgia, compromiso de pares craneales, alteraciones sensitivas, síntomas neuro-

vegetativos; psiquiátricos como ansiedad, miedo, angustia, terror; musculares: cervicalgia, parestesias de miembros superiores.

5. Antecedentes de importancia clínica: descartar alteraciones cardiovasculares, arritmias, hipotensión, hipertensión, endocrinopatías, colagenosis y alteraciones inmunológicas (14,15).

El examen físico es el siguiente paso para una correcta evaluación del paciente. Inicialmente es necesario un examen físico general para descartar enfermedades sistémicas desencadenantes y posteriormente se procede a realizar un examen neurológico completo:

- Examen detallado del oído, nariz y garganta: incluye, pabellón auricular y región mastoidea, otoscopia para descartar patologías como síndrome de Ramsay Hunt, cerumen impactado, otitis media aguda y crónica y colesteatoma; patologías que pueden estar relacionadas con el origen del vértigo; otoscopia neumática para descartar síndromes de tercera ventana (fistula perilinfática y dehiscencia de los canales semicirculares) y pruebas de Rinné y Weber (16).

- Examen de pares craneales y fondo de ojo: para evaluar la presencia de papiledema y posibilidades de lesiones en fosa posterior.

- Examen neurológico y muscular: prueba de Barany, fuerza muscular en extremidades, tono muscular y palpación musculoesquelética.

- Pruebas de movimientos oculares, marcha y función cerebelosa: se realizan principalmente para la diferenciación de lesiones laberínticas y retrolaberínticas y descartar patologías cerebelosas. Se evalúan el nistagmo, pruebas dedo-nariz, movimientos alternantes rápidos; reflejo vestibulo-ocular: movilidad ocular, nistagmo espontáneo e inducido, mirada extrema; sistema vestibulo espinal: equilibrio estático (prueba de Romberg y Romberg sensibilizado) y equilibrio dinámico (marcha en tándem, maniobra de Fukuda/Utenberger) (17).

- Pruebas posicionales: la evaluación precisa de estas pruebas de diagnóstico se debe basar en los resultados de más de una de estas. Se describen cuatro pruebas, todas dirigidas a evaluar condiciones neurootológicas con base en la búsqueda y caracterización del nistagmo: maniobra de Dix-Hallpike, prueba de nistagmo de agitación céfalica, prueba de impulso céfalico y prueba de nistagmo

inducido por vibración. Cuando se realiza la maniobra de Dix-Hallpike, el resultado es positivo cuando el paciente desarrolla síntomas como vértigo y nistagmo. El resultado tiene un valor predictivo positivo del 83% y un valor predictivo negativo del 52% (18).

- Estudios adicionales: generalmente las pruebas de laboratorio no se deben pedir rutinariamente, sólo en casos seleccionados, puesto que solo 0,6% de los pacientes puede presentar anomalías en los laboratorios que expliquen la causa del vértigo (19). Las pruebas incluyen prueba serológica para la sífilis (VDRL, por sus siglas en inglés) o prueba de sangre FTA-ABS para descartar sífilis terciaria; cuadro hemático, función tiroidea y perfil metabólico. Las imágenes diagnósticas, especialmente el TAC de oído simple y el RNM cerebral sin contraste, se solicitan en casos donde se sospeche colesteatoma, tumores vasculares, trauma laberíntico, dehiscencias y fistulas perilinfáticas, lesiones centrales, insuficiencia vertebrobasilar, y patologías del ángulo pontocerebeloso (20).

Las condiciones periféricas que causan vértigo pueden incluir compromiso del oído externo u oído medio, también traumatismo craneoencefálico, vértigo posicional paroxístico benigno, hidropesía endolinfática, laberintitis

y neuronitis vestibular. Los problemas centrales que cursan con vértigo suelen ser más graves que los periféricos y pueden incluir infarto cerebeloso o hemorragia, lesiones que ocupan espacio intracraneal, y, por último, enfermedades desmielinizantes (21).

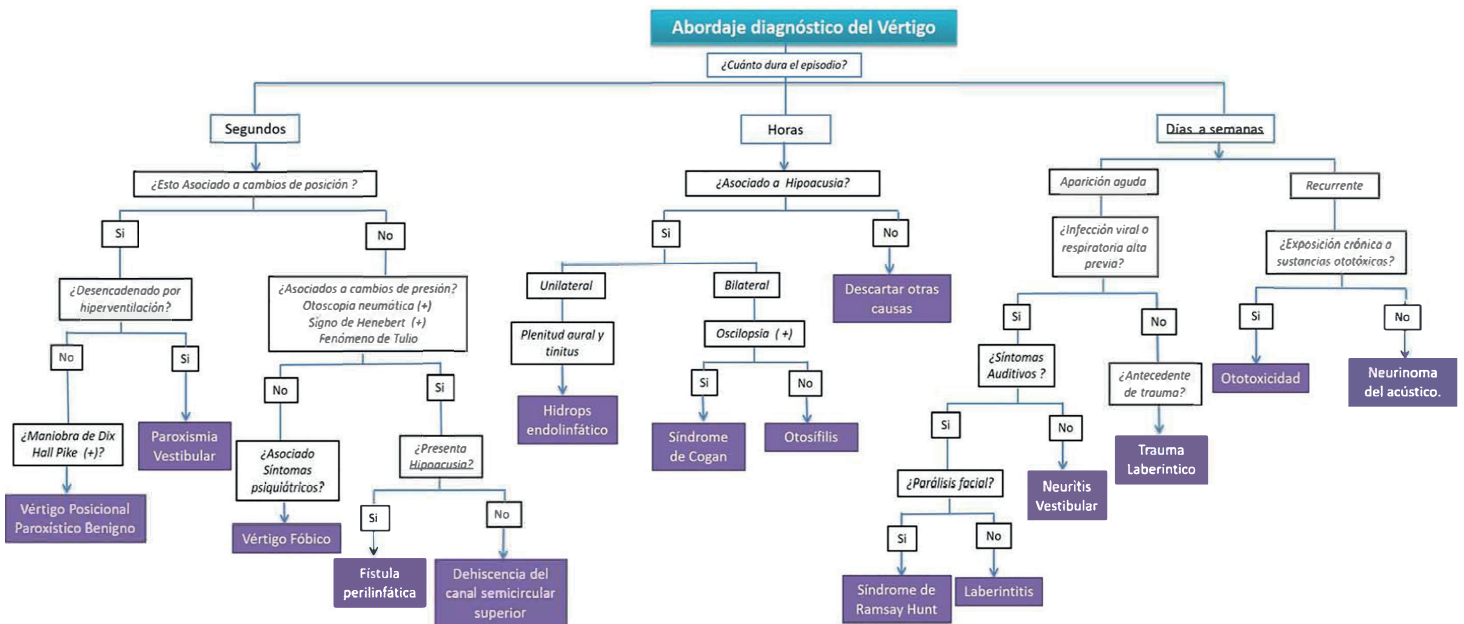
### Abordaje diagnóstico

Para orientar el abordaje diagnóstico del paciente con vértigo periférico, planteamos diversas alternativas en un flujograma con base en la historia clínica, que le permiten al médico aproximarse a diversas posibilidades de diagnóstico.

El 93% de los pacientes con vértigo periférico en atención primaria tienen vértigo posicional paroxístico benigno (VPPB), neuronitis vestibular aguda y enfermedad de Ménière (22). Por su alta frecuencia en la consulta, estas tres patologías deben estar siempre presentes para el médico general en el momento de iniciar el proceso de diagnóstico.

Para el abordaje diagnóstico del vértigo se determina, inicialmente, la duración del episodio de vértigo en tres categorías (figura 1):

Figura 1. Algoritmo para diagnóstico del vértigo periférico



El primer grupo corresponde a las patologías de pocos segundos de duración: condiciones como el cambio de posición y cambio de presión pueden precipitar el vértigo. Si aumenta la sintomatología provocada por el cambio de posición, realice la maniobra de Dix-Hallpike que, de ocasionar vértigo o nistagmo, es positiva y se trata de un vértigo posicional paroxístico benigno por canalolitiasis o cupulolitiasis. Si la sintomatología es exacerbada por hiperventilación, considere paroxismia vestibular. Si, por el contrario, los síntomas se desencadenan por cambios de presión en el oído, realice la maniobra de Hennebert, ocluyendo el conducto auditivo externo con el trago o mediante una otoscopia neumática; si aparece nistagmo o síntomas vertiginosos con hipoacusia, es una fistula perilinfática; sin hipoacusia es un síndrome de tercera ventana por dehiscencia del canal semicircular superior, que puede estar acompañado de vértigo o nistagmo precipitado por el ruido, conocido como fenómeno de Tulio (23,24).

El segundo grupo corresponde a las patologías que duran entre minutos y horas: se debe evaluar la presencia de hipoacusia y realizar pruebas acumulétricas. Ahora bien, aunque estas pruebas resultan ser de utilidad en la evaluación inicial no permiten precisar las características de la hipoacusia, por esto siempre se deben solicitar pruebas de audiología básica, para definir si el problema es de percepción sensorial o por alteraciones en la conducción del sonido, que puede ser uni- o bilateral. De ser unilateral y fluctuante, asociada a otros síntomas otológicos como plenitud aural y tinnitus, es muy posible que se trate de hidropesía endolinfática (enfermedad de Ménière). Por el contrario, si es bilateral debe evaluarse la presencia de oscilopsia (alteración de la fijación de la mirada en movimiento por una alteración del reflejo vestibulo ocular). De estar presente, es muy posible que se trate de síndrome de Cogan, que adicionalmente puede presentarse con manifestaciones sistémicas como vasculitis, con afectación del sistema cardiovascular, neurológico y gastrointestinal. En ausencia de síntomas oculares (excepto con diagnóstico previo de queratitis sifilítica) es muy posible otosifilis (25).

El tercer grupo corresponde a las patologías de días y semanas de duración. En este grupo es muy importante evaluar los antecedentes. En el caso de las patologías de presentación aguda, indague sobre procesos infecciosos en las vías respiratorias altas previos al inicio del vértigo. De ser positivos, es necesario interrogar la asociación de síntomas auditivos (hipoacusia, acúfenos, tinnitus) en el momento del episodio vertiginoso. Si no se presentan,

considere una neuritis vestibular. En el caso de presentar síntomas otológicos, evalúe la presencia de parálisis facial y si está presente, tenga en cuenta el diagnóstico de síndrome de Ramsay Hunt. Si es negativo, estime la presencia de laberintitis. Por el contrario, cuando no hay antecedentes de proceso infeccioso en vías respiratorias altas, pero sí antecedente de trauma, descarte trauma laberíntico. En las patologías que duran de días a semanas y son de carácter recurrente, explore antecedentes de exposición crónica a sustancias ototóxicas. En ausencia del antecedente y cursando con hipoacusia sensorial unilateral, sospeche la presencia de un neurinoma del acústico (26).

### Causas comunes de vértigo periférico

#### *Episodio de vértigo de segundos de duración*

**Paroxismia vestibular.** Es un síndrome provocado por la compresión cruzada neurovascular del par craneal VIII causado por la elongación de las arterias que trascurren proximales al ángulo cerebeloso, que ocasionan alteraciones del nervio vestibulococlear (27). Se debe sospechar cuando existen: 1) ataques de vértigo rotatorio o posicional de segundos de duración, desencadenados por hiperventilación, asociado a hipoacusia y 2) tinnitus durante los ataques, no asociado con otros síntomas neurológicos y que mejoran con carbamazepina (28).

**Vértigo posicional paroxístico benigno.** Se produce básicamente por cambios de posición y es desencadenado por canalolitiasis o cupulolitiasis. El VPPB es el desorden vestibular más frecuente a lo largo de la vida, más frecuente en mujeres entre la quinta y séptima décadas de vida (29). Los pacientes reportan episodios periódicos de vértigo que duran un minuto o menos, con movimientos cefálicos desencadenados. El examen físico otorrinolaringológico es normal, sin pérdida de la audición, la prueba de Dix Hallpike es positiva, el diagnóstico se realiza con base en la historia clínica (30).

**Vértigo fóbico.** Las causas psiquiátricas como etiología de los síndromes vestibulares asociados a síntomas de trastornos depresivos, ansiedad o agorafobia corresponden a una causa significativa de mareo crónico y complejo que compromete las actividades cotidianas. El vértigo fóbico hace parte de los trastornos somatomorfos que sugieren una enfermedad física, en ausencia de hallazgos que sugieran patología orgánica. Se produce de forma más frecuente en pacientes de 20-50 años, con personalidad tipo A o rasgos obsesivos compulsivos; su presentación clínica se caracteriza por mareo postural e inestabi-

lidad para la marcha, ataques de vértigo de segundos de duración, desencadenados por estímulos situacionales y asociado a síntomas neurovegetativos; disminuye con la ingesta de alcohol o la actividad deportiva (31).

**Fístula perilinfática.** Es el paso de endolinfa o perilinfa del oído interno al oído medio, alrededor o a través de la membrana redonda, con origen iatrogénico en procedimientos quirúrgicos del estribo. Sin embargo, existen diferentes factores causales tales como trauma (barotrauma), erosivos (colesteatoma, tumores) y por aparición espontánea. Su diagnóstico se basa en la sintomatología de paciente caracterizada por vértigo episódico recurrente, que aparece con las maniobras de Valsalva y, adicionalmente, con sonidos fuertes, asociado a pérdida auditiva. Al respecto, el signo de Hennebert y la utilización de otoscopio neumático puede orientarnos en el diagnóstico (32,33).

**Dehiscencia del canal semicircular superior.** Se define como una comunicación anormal entre la fosa media y el canal semicircular superior, creando una tercera ventana móvil en el oído interno. Puede ser provocada por diversas causas, tales como defecto congénito, otitis media con colesteatoma, trauma entre otras (34). Los síntomas con los que cursan estos pacientes son vértigo y nistagmos inducidos por ruido o fenómeno de Tulio; por cambios de presión, evaluados con las maniobras de Valsalva o signo de Hennebert. La confirmación del diagnóstico se realiza con tomografía axial computarizada de oídos de cortes oblicuos multiplanares en el eje de los canales (35).

**Síndrome de Ramsay Hunt.** Es una parálisis facial asociada a herpes zóster ótico que puede estar relacionado con la aparición aguda de vértigo. El par craneal VIII puede estar comprometido por su proximidad al ganglio geniculado con vértigo, tinnitus e hipoacusia unilateral (36).

#### *Episodio de vértigo de horas duración*

**Hidropesía endolinfática (HE) o enfermedad de Ménière (EM).** Desencadena inflamación del laberinto membranoso, producida por exceso de endolinfa, lo que ocasiona crisis severas de vértigo de más de 20 minutos, con tinnitus, hipoacusia fluctuante y plenitud auricular (37). Según la Academia Americana de Otorrinolaringología y Cirugía de Cabeza y Cuello, se clasifica la enfermedad según los siguientes criterios: posible, en casos de vértigo rotatorio episódico o hipoacusia fluctuante, probable, si presenta un ataque de vértigo rotatorio de al menos 20 minutos, asociado a tinnitus e hipoacusia documentada; y definitiva como al menos 2 episodios de vértigo de 20 minu-

tos o de mayor duración, asociados a tinnitus o plenitud auricular e hipoacusia documentada con audiometría (38). Existen pruebas electrofisiológicas auditivas con evidencia científica variable: recientemente se han desarrollado técnicas de imagenología con Resonancia Magnética con gadolinio para confirmar el diagnóstico (39,40).

**Síndrome de Cogan.** Es un trastorno autoinmune raro de origen desconocido, caracterizado por oftalmopatía inflamatoria (principalmente queratitis intersticial) y manifestaciones audiovestibulares (fundamentalmente pérdida de audición de inicio agudo, acúfenos y vértigo). Arroja resultados negativos para la prueba de sífilis y tiene riesgo variable de desarrollar una enfermedad sistémica. El síndrome afecta a adultos de ambos géneros, con edad media de 30 años (41). El diagnóstico es fundamentalmente clínico, mediante los criterios establecidos por Haynes y sus colaboradores; quienes la clasifican según su forma de presentación en: típica, caracterizada por síntomas oculares como queratitis intersticial no sifilítica, síntomas audiovestibulares similares a EM y un intervalo de 2 años de inicio de los síntomas oculares y audiovestibulares; y presentación atípica, que se presenta con manifestaciones oculares inflamatorias con o sin queratitis intersticial, con síntomas audiovestibulares diferentes a EM, retraso de más de 2 años entre el inicio de síntomas oculares y vestibulares (42).

**Otosífilis.** Es una enfermedad crónica, congénita o producida por el *treponema pallidum*. Suele presentarse en etapas de sífilis secundaria, terciaria o congénita. Produce una osteítis del hueso temporal, edema endolinfático, endarteritis obliterante, fibrosis y atrofia del órgano de Corti y estría vascular, que conlleva a que los pacientes presenten sordera neurosensorial fluctuante de inicio súbito (75%), tinnitus (62%) y episodios vértigo recurrentes (45%) de horas de duración (43). Su diagnóstico se realiza principalmente con FTA-ABS positivo y el VDRL es solo positivo en el 75% de los casos (44).

#### *Episodio de vértigo de días y semanas duración*

**Neuritis vestibular.** Es una importante causa de vértigo y corresponde al 10% de los pacientes que consultan por esta razón en los servicios de urgencias. Es más frecuente en el adulto joven y no hay diferencias en el sexo. Suele estar precedida de un cuadro infeccioso de vías respiratorias altas de 1-4 semanas, previo al proceso vertiginoso (45). Es producida por una infección viral del nervio vestibulococlear, lo que produce inflamación de este y posteriormente su atrofia. Se caracteriza por presencia de vértigo de inicio gradual, exacerbado con los

movimientos y alcanza su máximo apogeo sintomático a las 12-24 horas de iniciado. Posteriormente cede paulatinamente en unos días. Está asociado a náuseas, vómito intenso y sin síntomas óticos ni neurológicos. En el examen físico, se encuentra nistagmo unidireccional, espontáneo y horizontal, que cesa con la fijación; además, los pacientes tienden a caer hacia el lado afectado al evaluar la marcha (46). Se debe estar atento a diferenciar una causa de origen central, por ejemplo, realizando maniobras de impulso céfalico y pruebas de combinación de impulso céfalico, evaluación del nistagmo y test de asimetría (HINTS), cuya sensibilidad es de 100% y su especificidad del 96% (47).

Laberintitis. Es una inflamación del laberinto que puede producirse por bacterias, virus, sustancias químicas, reacciones autoinmunes, iatrogénicas, hemorragias, vasculitis o isquemia. Existen diferentes tipos de laberintitis, tales como bacteriana, meningocócica, serosa, circunscrita, toxica. Se presenta con nistagmo horizontal con componente rápido hacia el oído sano, vértigo rotatorio, náuseas y vómito. Los cambios de posición pueden aumentar los síntomas y puede presentar disminución de la audición y tinnitus transitorios (48).

Trauma temporal. Los pacientes con antecedentes de trauma craneoencefálico o cervical tienen una incidencia de vértigo del 24% y, generalmente, puede deberse a diferentes mecanismos, tales como vértigo posicional paroxístico benigno postraumático, concusión laberíntica, fístula perilinfática y fracturas del hueso temporal; los anteriores suelen presentarse tempranamente, dentro del lapso de las 24 horas primeras posteriores al trauma. Existen patologías desencadenadas por trauma que son menos frecuentes como hidropesía endolinfática y vértigo cervicogénico (49). Las fracturas del hueso temporal son una de las causas más frecuentes y se dividen en tres grupos: 1) longitudinales (70-90%), que ocurren por trauma en la región temporo-parietal y la línea de fractura compromete la parte superior externa del CAE y el tegmen timpani. Presentan otorragia, hipoacusia neurosensorial y vértigo; sin fractura del laberinto. 2) transversas, que se dan por traumas occipitales o frontales, inician en el foramen magnum, se extienden a través de la cóclea y el laberinto y terminan en la fosa media. Producen sordera total y vértigo. 3) Mixtas, que tienen fracturas de ambos trazos (50).

Ototoxicidad. Puede ser producida por diferentes agentes en los que se incluyen aminoglucósidos, medicamentos antimaláricos, diuréticos de ASA, quimioterapéuticos

como el cisplatino y químicos solventes industriales. El daño se genera a nivel vestibular y coclear. El vértigo suele ser persistente, asociado a hipoacusia neurosensorial bilateral y acúfenos (51).

Neurinoma del acústico. Es una neoplasia benigna que se origina de las células de Schwann del nervio vestibular, por lo que también es conocido como Schwannoma. Se presentan desde la cuarta hasta la sexta década de la vida. En su mayoría, estas neoplasias son unilaterales y de aparición espontánea (52). Su presentación bilateral se asocia con antecedentes de neurofibromatosis. Debido al lento crecimiento de la neoplasia una gran proporción de los pacientes son asintomáticos y cuando alcanza un tamaño considerable pueden generar sintomatología, caracterizada por hipoacusia neurosensorial progresiva unilateral, tinnitus, plenitud auricular, hiperestesia facial, que aparece en tumores de más de 2,0 cm de diámetro. El 40% de los pacientes desarrolla vértigo que puede ser constante o episódico recurrente. Este es el síntoma que más deteriora la calidad de vida de los pacientes. Su diagnóstico puede realizarse por medio de resonancia magnética del ángulo pontocerebeloso y del conducto auditivo interno (53).

## Conclusiones

Como motivo de consulta, el vértigo periférico es común en los niveles de atención primaria. Sin embargo, en ocasiones, por la presentación del cuadro clínico, su diagnóstico es subestimado. Una de las dificultades para el médico de atención primaria es diferenciar entre un vértigo periférico y un vértigo central y, con ello, diferenciar entre las distintas formas de presentación de las alteraciones del equilibrio. Por lo que se recomienda a los médicos de atención primaria hacer una historia clínica enfocada, con un examen físico otoneurológico completo.

El vértigo posicional paroxístico benigno, la neuritis vestibular aguda y la enfermedad de Ménière son las tres patologías más frecuentes en la consulta de atención primaria. Por tanto, es imprescindible el conocimiento de su fisiopatología y el mejor abordaje de diagnóstico.

El algoritmo que se presenta propone una manera fácil y práctica, basada en las características clínicas y antecedentes del paciente para la identificación de estas patologías. Los pacientes están clasificados en tres grupos, con base en la duración del episodio.

Aprender a diferenciar las diversas etiologías de los síndromes vestibulares de origen periférico, por medio de una excelente valoración y teniendo claros los conceptos de cada patología involucrada, puede beneficiar a los pacientes, pues facilita brindar un tratamiento oportuno, lo que en definitiva mejora de su calidad de vida.

### Conflictos de interés

Los autores declaran no tener conflictos de intereses.

### Fuentes de financiación

El presente artículo no tuvo fuentes de financiación.

### Referencias

1. Nieto A, Rivera T. Protocolo diagnóstico del vértigo. *Elsevier España Medicine*. 2015; 11(91): 5467-71.
2. Hogue JD. Office Evaluation of Dizziness. *Prim Care-Clin Off Pract*. 2015; 42(2): 249-58.
3. Branch WT, Barton JS. Approach to the patient with dizziness. *Up to Date*. Philadelphia: Wolters Kluwer Health; 2014.
4. Saccomano SJ. Dizziness, vertigo and presyncope: what's the difference? *Nurse Pract* 2012; 37(12): 46-52.
5. Staab JP, Ruckenstein MJ. Expanding the differential diagnosis of chronic dizziness. *Arch Otolaryngol — Head Neck Surg*. 2007; 133(2): 170-6.
6. Neuhauser HK. The epidemiology of dizziness and vertigo. En: *Furman JM, Lempert T. Handbook of Clinical Neurology*. Elsevier B.V.; 2016.
7. Lee JD, Kim C-H, Hong SM, Kim SH, Suh M-W, Kim M-B, et al. Prevalence of vestibular and balance disorders in children and adolescents according to age: A multi-center study. *Int J Pediatr Otorhinolaryngol*. Elsevier Ltd; 2017; 94: 36-9.
8. Lopez-Gentili LI, Kremenutzky M, Salgado P. A statistical analysis of 1300 patients with dizziness-vertigo. Its most frequent causes. *RevNeurol*. 2003; 36(5): 417-20.
9. Dros J, Maarsingh OR, van der Horst HE, Bindels PJ, Ter Riet G, van Weert HC. Tests used to evaluate dizziness in primary care. *CMAJ*. 2010; 182(13): E621-31.
10. Altamar G, Curcio CL, Rosso V, Osorio JL, Gómez F. Evaluación del mareo en ancianos en una clínica de inestabilidad, vértigo y caídas. *Acta Médica Colomb*. 2008; 33(1): 2-10.
11. Sczepanek J, et al.: Newly diagnosed incident dizziness of older patients: a follow-up study in primary care. *BMC Family Practice* 2011; 12: 58.
12. Kronke K. Dizziness in Primary Care. *West J Med* 1995; 162(1): 73-74.
13. García JM, Peñaranda A. Vértigo y alteraciones del equilibrio. En Peñaranda A, Et al. *Manual de otorrinolaringología, cabeza y cuello*. 1st ed. Colombia: Amolca; 2007.
14. Ballve-Moreno JL, Carrillo-Muñoz R, Villar-Balboa I. Effectiveness of the Epley's maneuver performed in primary care to treat posterior canal benign paroxysmal positional vertigo: study protocol for a randomized controlled trial. *Trials* 2014; 15: 179.
15. Molnar A, McGee S. Diagnosing and treating dizziness. *Med Clin North Am* 2014; 98(3): 583-96.
16. Newman-Toker DE. Symptoms and signs of neuro-otologic disorders. *Contin Lifelong Learn Neurol*. 2012; 18(5): 1016-40.
17. Konrad HR. Vertigo and Associated Symptoms. En: *Walker HK, Hall D, Hurst JW, Clinical Methods: The History, Physical, and Laboratory Examinations*. 3rd ed. Alanta: Butterworths; 1990.
18. Post RE, Dickerson LM. Dizziness: A diagnostic approach. *Am Fam Physician*. 2010; 82(4): 361-8.
19. Hoffman RM, Einstadter D, Kroenke K. Evaluating dizziness. *Am J Med*. 1999; 107(5): 468-78.
20. Wasay M, Dubey N, Bakshi R. Dizziness and yield of emergency head CT scan: is it cost effective? *Emerg Med J*. 2005; 22(4): 312.
21. Grill E, Penger M, Kentala E. Health care utilization, prognosis and outcomes of vestibular disease in primary care settings: systematic review. *J Neurol*. Springer Berlin Heidelberg; 2016; 263(1): 36-44.
22. Plaza -Mayor G, Onrubia T, Hernández- Carnicero A. Diagnóstico y tratamiento del vértigo periférico. *Jano* 2009; (1749): 48-56.
23. Sura D, Newell S. Vertigo-diagnosis and management in the primary care. *Br J Med Pr*. 2010; 3(4): a351.
24. Stott CC, Tabilo PC, Albertz NA, Toro CA. Fistula perilinfática traumática: Entidad otorrinolaringológica poco frecuente Traumatic perilymphatic fistula : A rare otorhinolaryngological entity. *Casos clínicos Rev Otorrinolaringol Cir Cabeza Cuello*. 2008; 68: 283-7.
25. Busquets C, Faulí A. Síndrome de Cogan. *Semin la Fund Española Reumatol*. 2012; 13(3): 103-9.
26. Chawla N, Olshaker JS. Diagnosis and management of dizziness and vertigo. *Med Clin North Am*. 2006; 90(2): 291-304.
27. Hüfner K, Barresi D, Glaser M, Linn J, Adrion C, Mansmann U, et al. Vestibular paroxysmia: Diagnostic features and medical treatment. *Neurology*. 2008; 71(13): 1006-14.
28. Brandt T, Strupp M, Dieterich M. Vestibular paroxysmia: a treatable neurovascular cross-compression syndrome. *J Neurol Springer Berlin Heidelberg*; 2016; 263(1): 90-6.
29. Kunel'skaya NL, Guseva AL, Baibakova EV, Chistov SD, Chugunova MA. The efficacious algorithm for the diagnostics and treatment of benign paroxysmal positional vertigo. *Vestn Otorinolaringol*. 2015; 80(5): 19-22.



30. Evren C, Demirbilek N, Elbistanlı MS, Köktürk F, Çelik. Diagnostic value of repeated Dix-Hallpike and roll maneuvers in benign paroxysmal positional vertigo. *Braz J Otorhinolaryngol*. 2017; 83(3): 243-8.
31. Brandt T, Diferential Diagnostics: Peripheral Versus Central Vertigo .En: Brandt T, Dieterich M, Strupp M, Vertigo and Dizziness Common Complaints, Thomas Brandt, 2nd Ed. Munich: Springer-Verlag London Limited; 2005.
32. Al Felasi M, Pierre G, Mondain M, Uziel A, Venail F. Perilymphatic fistula of the round window. *Eur Ann Otorhinolaryngol Head Neck Dis*. 2011; 128(3): 139-41.
33. Markou K, Rachovitsas D, Veros K, Tsiropoulos G, Tsaligopoulos M, Psillas G. Perilymphatic fistula of the round window after whiplash injury: Another cause of inner ear conductive hearing loss. *Am J Otolaryngol-Head Neck Med Surg*. 2014; 35(6): 822-5.
34. Yew A, Zarinkhou G, Spasic M, Trang A, Gopen Q, Yang I. Characteristics and management of superior semicircular canal dehiscence. *J Neurol Surgery, Part B Skull Base*. 2012; 73(6): 365-70.
35. Chien WW, Carey JP, Minor LB. Canal dehiscence. *Curr Opin Neurol*. 2011; 24(1): 25-31.
36. Valerio E, Cutrone M, Gentilomo C, Baraldi E, Ravagnan E. Ramsay Hunt Syndrome. *Pediatr Neurol*. 2015; 52(5): 554-5.
37. Harcourt J, Barraclough K, Bronstein AM. Ménière's disease. *Bmj*. 2014; 349: g6544.
38. Grkov R, Pyyk I, Zou J, Kentala E. What is Ménière's disease? A contemporary re-evaluation of endolymphatic hydrops. *J Neurol*. 2016; 263: 71-81.
39. Nakashima T, Pyykkö I, Arroll MA, Casselbrant ML, Foster CA, Manzoor NF, et al. Ménière's disease. *Nat Rev Dis Prim*. 2016; 2: 16028.
40. Lopez JA, Carey J, Chung WH, Goebel JA, Magnusson M, Mandalà M et al. Diagnostic criteria for Ménière's disease. *Journal of Vestibular Research*; 2015;25(1): 1-7.
41. Singer O. Cogan and Behcet syndromes. *Rheum Dis Clin North Am*. 2015; 41(1): 75-91.
42. Kessel A, Vadasz Z, Toubi E. Autoimmunity Reviews Cogan syndrome Pathogenesis, clinical variants and treatment approaches. *Autoimmun Rev*. 2014; 13(4-5): 351-4.
43. Garcia-Berrocal JR, Gorriz C, Ramirez-Camacho R, Trinidad A, Ibanez A, Rodriguez Valiente A, et al. Ootosyphilis mimics immune disorders of the inner ear. *Acta Otolaryngol*. 2006; 126(7): 679-84.
44. Phillips JS, Gaunt A, Phillips DR. Ootosyphilis: a neglected diagnosis? *Otol Neurotol*. 2014; 35(6): 1011-3.
45. Neuhauser HK, Lempert T. Vertigo: epidemiologic aspects. *Semin Neurol* 2009; 29(5): 473-81.
46. Murtagh J. Dizziness (vertigo). *Aust Fam Physician*. 1991; 20(10): 1483-5, 1488, 1490.
47. Cohn B. Can bedside oculomotor (HINTS) testing differentiate central from peripheral causes of vertigo? *Ann Emerg Med*. 2014; 64(3): 265-8.
48. Bertholon P, Karkas A. Otologic disorders causing dizziness, including surgery for vestibular disorders En: Furman JM, Lempert T. *Handbook of Clinical Neurology*. 1st ed. Amsterdam Elsevier. 2016.
49. Friedman JM. Post-traumatic vertigo. *Med Heal R I*. 2004; 87(10): 296-300.
50. Fife TD, Kalra D. Persistent vertigo and dizziness after mild traumatic brain injury. *Ann N Y Acad Sci*. 2015; 1343(1): 97-105.
51. Sedó-Cabezón L, Boadas-Vaello P, Soler-Martín C, Llorens J. Vestibular damage in chronic ototoxicity: A mini-review. *Neurotoxicology*. 2014; 43: 217.
52. Myrseth E, Pedersen PH, Møller P, Lund-Johansen M. Treatment of vestibular schwannomas. Why, when and how? *Acta Neurochir*. 2007; 149(7): 647-60.
53. Myrseth E, Moller P, Wentzel-Larsen T, Goplen F, Lund-Johansen M. Untreated Vestibular Schwannoma: Vertigo is a powerful predictor for health-related quality of life. *Neurosurgery*. 2006; 58(7): 67-76.