

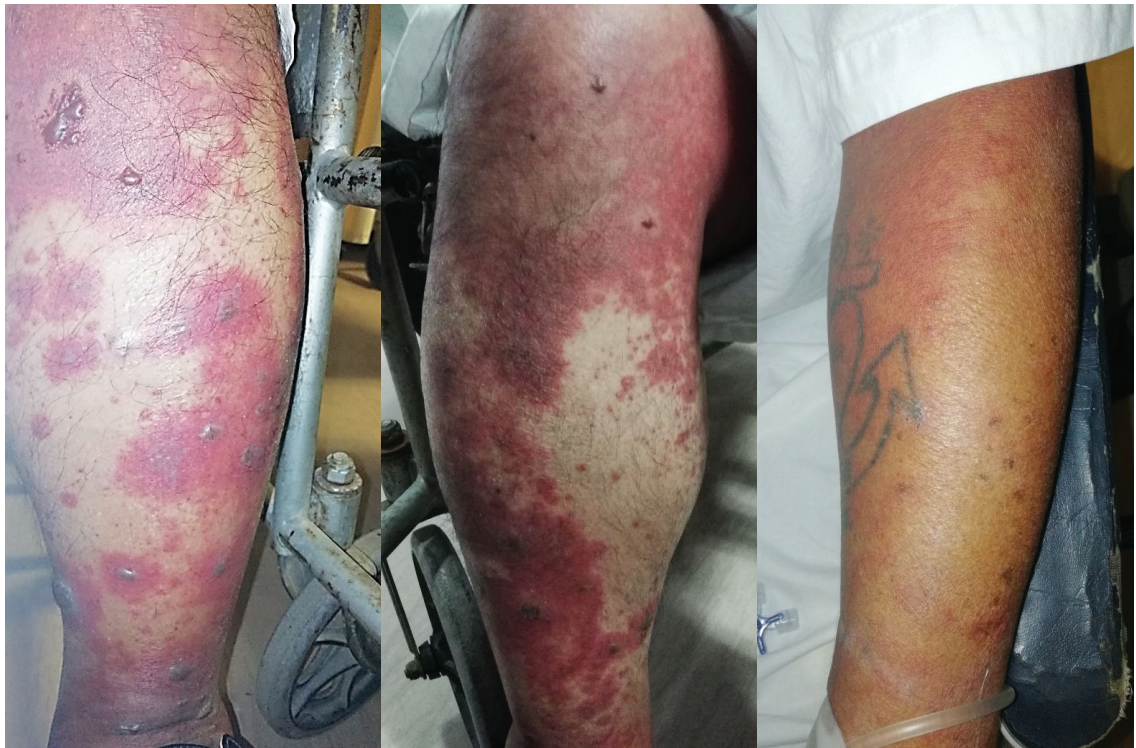ENFERMEDAD DEL SUERO

SERUM SICKNESS

Franco Ernesto León-Jiménez^{1a}, Halbert Christian Sánchez-Carrillo ^{2a}

Paciente varón de 69 años de edad quien sufrió mordedura de serpiente en mano izquierda; se le administra suero antiofídico polivalente (dosfrascos) siendo dado de alta sin complicaciones, dos días después. Dos semanas después inicia rinorrea y sensación de alza térmica no cuantificada, para lo cual se medica con metamizol oral; dos horas después, aparecen lesiones pruriginosas, eritematosas y de aspecto morbiliforme en miembros inferiores acompañado de flictenas que progresaron a extremidades superiores y zona abdominal inferior, motivo por el cual acude al hospital.

Figura 1: Lesiones eritematosas y violáceas con algunas flictenas en miembros inferiores y miembro superior



¹Médico Internista

²Médico residente medicina interna

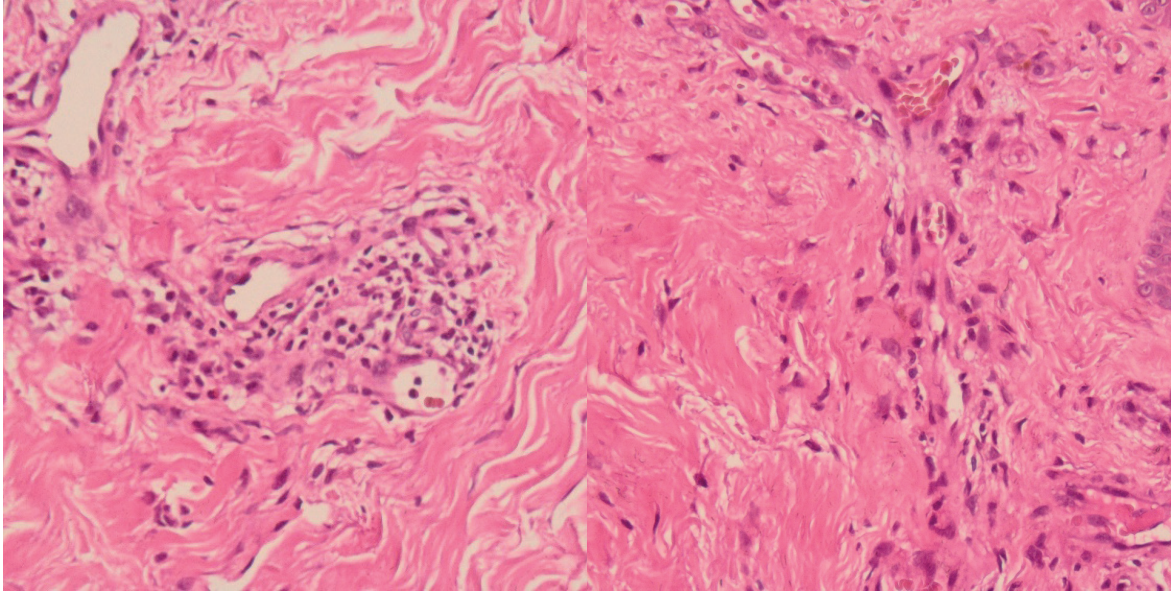
^aHospital Regional Lambayeque

Correspondencia: Halbert Christian Sánchez-Carrillo

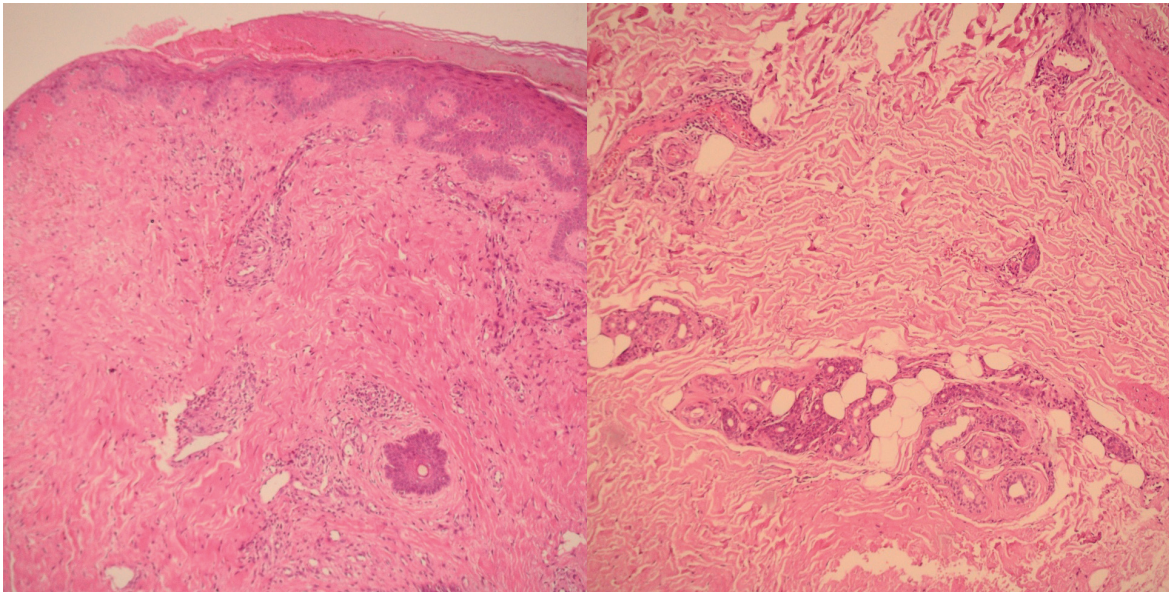
Correspondencia: hsc2005@hotmail.com

Descripción de La biopsia: Cuadro histopatológico sugestivo de vasculitis leucocitoclástica por enfermedad del suero

Figuras 1 y 2: Dermis con infiltrado inflamatorio linfocitario con presencia de neutrófilos con distribución perivascular.



Figuras 3 y 4: Epidermis necrosada con proceso de reepitelización, se observa extravasación de glóbulos rojos. Los vasos sanguíneos presentan focos de necrosis fibrinoide y leve edema endotelial



Se sospechó enfermedad del suero producto de haber recibido el suero antiofídico versus vasculitis cutánea. Las lesiones mejoraron con Clorfeniramina 10mg y Dexametasona 4mg, ambos ev cada 8 horas por 7 días.