

### Técnica ahorradora de tejidos con injertos de piel parcial: sistema Meek versus sistema convencional mallado. Reporte de caso

Enrique Antonio Chau Ramos <sup>1,a</sup>, Rosario Jiménez Díaz <sup>1,b</sup>, Carlos Chau Ramos <sup>2,c</sup>

#### RESUMEN

La técnica Meek es útil en pacientes con sitios donantes limitados, ya que es relativamente eficiente en cuanto a la expansión de la piel; llegando a expandirse hasta 9 veces en comparación al tamaño original, se realizó la evaluación de la cicatrización entre dos técnicas de expansión de tejidos de 1:3 veces entre la técnica Meek y la técnica mallado convencional. Cabe destacar que, con los avances de la bioingeniería, la técnica Meek se integra como un método completo para el tratamiento de autoinjertos.

Presentamos un caso de un paciente varón de 34 años con una enfermedad infecciosa poli bacteriana "fascitis necrotizante"; con pérdida de tejidos que comprometen el tórax, abdomen y región inguino perineal, con un 14% de superficie corporal total comprometida.

En la valoración cualitativa con la escala de Vancouver y POSAS se observaron mejores resultados de cicatrización con la técnica Meek.

**Palabras clave:** Injerto; Donante de tejidos; Fascitis necrotizante; Injertos de piel; Expansión de tejido; Mallas quirúrgicas (Fuente DeCS BIREME).

### Tissue sparing technique using partial skin transplantation: Meek technique versus conventional mesh technique. A case report

#### ABSTRACT

The Meek technique is useful in patients with limited donor sites. It is a relatively efficient technique due to its ability to expand the skin up to nine times its original size. Scarring was assessed using two tissue expansion techniques, i.e. the Meek technique and the conventional mesh technique, which achieved an expansion ratio of 1:3. It should be noted that, with advances in bioengineering, the Meek technique is integrated as a complete method for autografting.<sup>1,2</sup>

We present the case of a 34-year-old male patient with a polymicrobial infectious disease called "necrotizing fasciitis". He had lost tissues of the thorax, abdomen and inguinal-perineal region, affecting 14% of his total body surface area.

A qualitative assessment using the Vancouver scale and the Patient Objective Scar Assessment Scale (POSAS) showed better scarring results with the Meek technique.

**Keywords:** Transplantation; Tissue donors; Fasciitis, necrotizing; Skin transplantation; Tissue expansion; Surgical mesh (Source: MeSH NLM).

---

1. Hospital María Auxiliadora. Unidad de Cirugía Plástica. Lima, Perú.

2. Hospital Gregorio Marañón. Madrid, España.

a. Magister en cirugía plástica y reconstructiva, miembro titular de la Unidad de Cirugía Plástica. Miembro de la Sociedad Peruana de Cirugía Plástica Reconstructiva.

b. Jefa de la Unidad de Cirugía Plástica.

c. Médico Cirujano.

## INTRODUCCIÓN

Una de las mayores limitaciones en el tratamiento de lesiones extensas es la falta de zonas donantes de autoinjertos. En el año 1963 se desarrolló la técnica Meek, que fue desplazada al año siguiente por los autoinjertos mallados, por ser esta última, básicamente, una técnica más sencilla. Durante varios años los cirujanos se han visto enfrentados a resolver coberturas más extensas, que los han llevado a recurrir nuevamente a la técnica de Meek, (microinjertos expandidos), permitiendo mayor expansión que la técnica del mallado clásico. Siendo una mejor alternativa para amplias coberturas de tejidos. <sup>(1,2)</sup>.

Las técnicas de injertos han evolucionado para lograr la expansión de tejidos de piel, entre ellas, el injerto mallado y la técnica Meek. Para la técnica Meek se utiliza un dispositivo que segmenta el injerto en microinjertos para ser expandidos según la necesidad. En 1964, Tanner introdujo la técnica de injerto mallado, que al ser de fácil ejecución se hizo la técnica más frecuentemente usada.

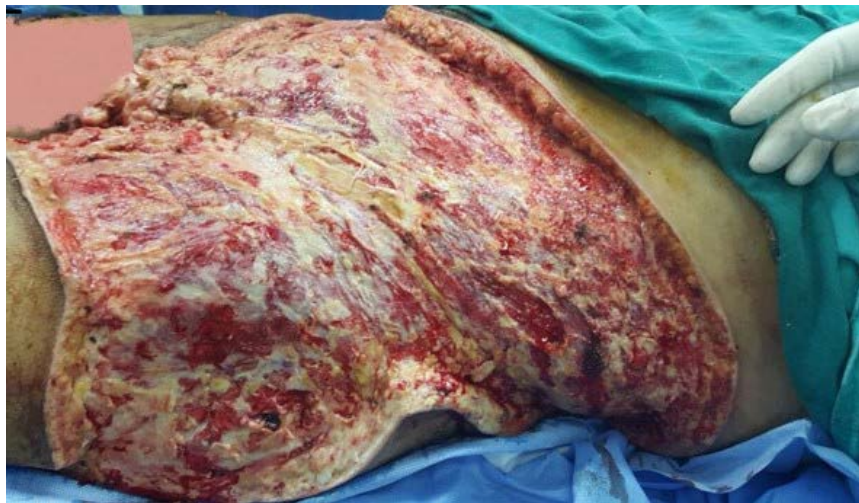En 1993, Kreis modificó la técnica Meek con el uso de aire comprimido e incorporó un soporte de lámina de aluminio. Actualmente, la técnica Meek ha sido modificada y mejorada, lo que ha significado un renacimiento en el entorno clínico <sup>(3,4)</sup>.

La ventaja de la técnica Meek es que requiere menores zonas donantes en comparación a la técnica convencional y tiene gran posibilidad de expansión; hasta de 1:9 veces. También se pueden utilizar los pequeños fragmentos de tejido residuales para no ser desperdiciada ninguna proporción de piel donante.

El prendimiento de los injertos segmentados (islas cutáneas), depende de las condiciones de la zona receptora. El fracaso de algunos injertos; no afecta el resultado final del proceso cicatrizal, ya que el objetivo principal del estudio es la calidad de la cicatrización en la zona receptora <sup>(5)</sup>.

## REPORTE DE CASO

Paciente varón de 34 años con una enfermedad infecciosa polibacteriana, fascitis necrotizante, que es una infección bacteriana grave que destruye el tejido debajo de la piel. El paciente tenía un pronóstico desfavorable luego de afrontar una limpieza quirúrgica múltiple por enfermedad infecciosa que comprometía la superficie en las regiones torácica, abdominal, inguinal y perineal, lo que significaba aproximadamente el 14 % de la superficie corporal comprometida (Figura 1).



Fuente: Archivo personal

Figura 1. Lecho cruento con presencia de tejidos desvitalizados por fascitis necrotizante

Se emplearon dos técnicas a la vez en un mismo paciente. En vista de que se precisaba cubrir la superficie corporal afectada, se tuvo en cuenta las zonas donantes disponibles. Se realizó la planificación para el uso de ambas técnicas y se determinó la necesidad total de tejidos, ya que la técnica Meek ofrecía una gran ventaja para ayudar a completar la

superficie cruenta no injertada. (Figura 2, figura 3).

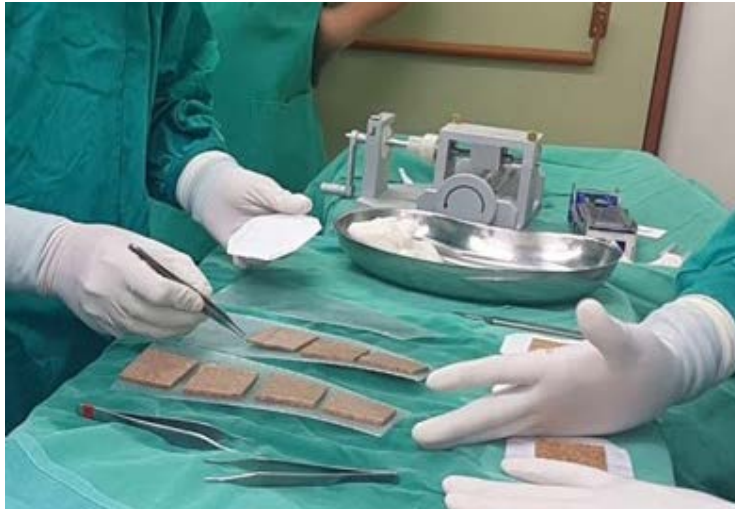Luego de realizar el injerto mediante las dos técnicas, se cubrió con gasa parafinada las zonas de injerto mallado ; quedando ambas técnicas de expansión con cura cerrada por cinco días.

## Técnica ahorradora de tejidos con injertos de piel parcial: sistema Meek versus sistema convencional mallado. Reporte de caso

Como resultado se apreció prendimiento de injerto mallado, se dejó sulfadiazina de plata sobre el tul de la zona injertada con el sistema Meek durante 48 horas; la zona injertada con la técnica Meek fue descubierta (liberada del tul) al séptimo día, se evidenció prendimiento de las pequeñas islas cutáneas del sistema Meek. Inicialmente, se apreciaron islas poco confluentes, en el caso del sistema Meek, que fueron mostrando un avance progresivo

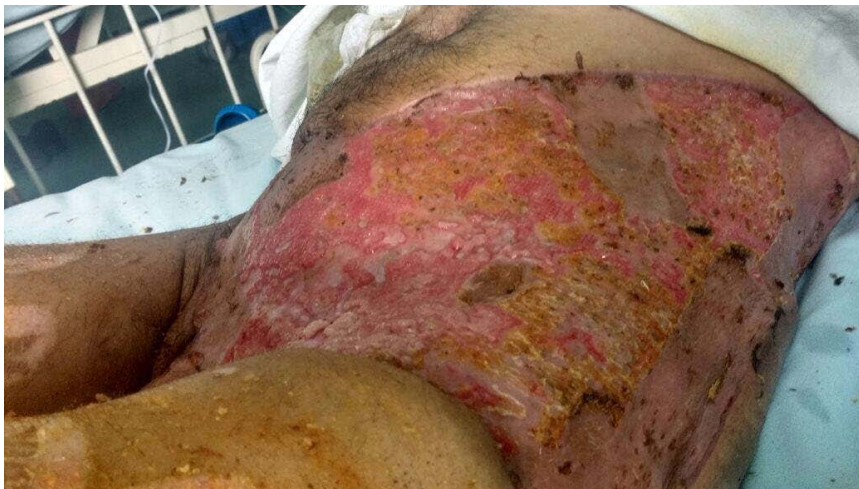hasta confluir el conjunto de islas cutáneas injertadas y hacer una superficie de piel homogénea a los 21 días aproximadamente para ambos casos (Figura 3).

La técnica Meek es una opción de expansión de tejidos para lograr mayor cobertura que permita abarcar amplias zonas de defecto; disminuyendo el riesgo de infecciones locales, debido a una cobertura temprana (Figura 2).



Fuente: Archivo personal

Figura 2. Técnica Meek: Se colocan los corchos de 4,2 cm por 4,2 cm, con la dermis hacia abajo y se recortan los excedentes de injerto

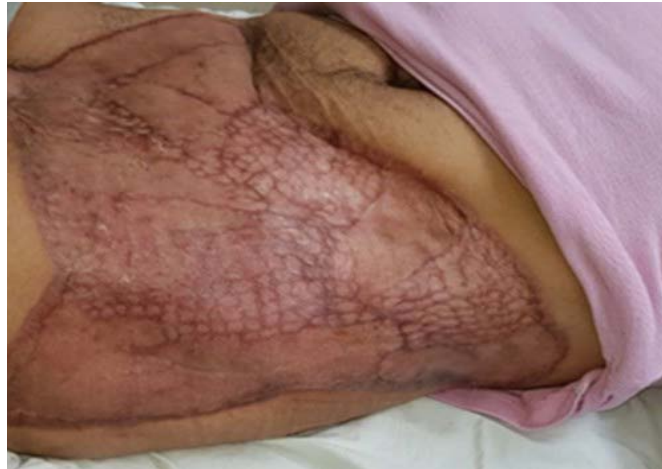

Fuente: Archivo personal

Figura 3. Zonas receptoras descubiertas con ambas técnicas empleadas

Se evidencia resultados favorables al uso de la técnica Meek, ya que las características evaluadas a través de la

escala de Vancouver muestran mejores resultados que la técnica convencional (Figura 4).

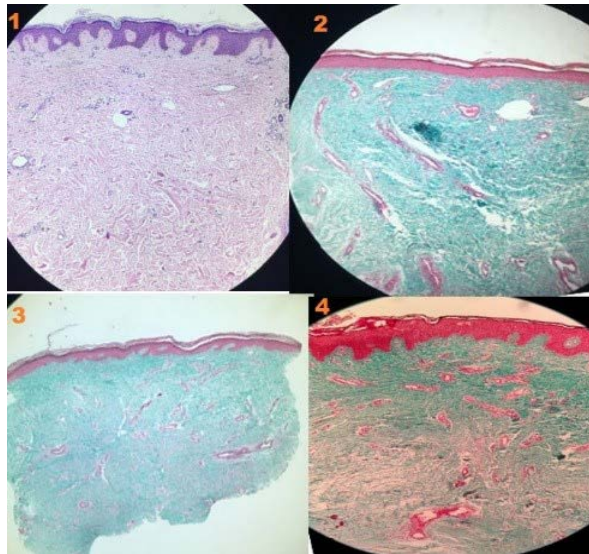


Fuente: Archivo personal

Figura 4. Día 21: Se aprecia la cobertura total de la zona receptora con ambas técnicas

Al realizar el estudio histológico de ambas zonas receptoras con injerto de piel, se pudo evidenciar la presencia de tejido dermoepidérmico estable y que cumple con las

características principales de la piel como protector físico, donde la biopsia de piel de cada técnica se tomó a los tres meses (Figura 5).



Fuente: Archivo personal

Figura 5. Lámina 1: Tejido control sano y coloreado con hematoxilina-eosina. Lámina 2: Técnica tricromía para tejido sano. Lámina 3: Injerto con técnica Meek, se observan características similares a la imagen histológica "control" de las capas dérmicas y epidérmicas con presencia homogénea de tejido colágeno y elástico. Lámina 4: Técnica del mallado convencional, con presencia de capas dérmicas, epidérmicas conservadas.

Los cambios se valoraron con dos sistemas de medición, Vancouver y Posas. A continuación, se presentan los resultados.

En el análisis de la escala de medición Vancouver sobre las dos técnicas, la técnica Meek presenta características ectoscópicas con más cercanía a la normalidad, como en la flexibilidad y la altura. En cuanto a la técnica del mallado, resalta que la pigmentación y la flexibilidad son distintas de las características normales (Tabla 1).

En el análisis de la escala de medición Vancouver sobre

Tabla 1. Comparación de la característica de cicatriz entre las técnicas Meek y mallado según escala de Vancouver

CARACTERÍSTICA DE LA CICATRIZ	TÉCNICA	
	MEEK	MALLADO
PIGMENTACIÓN	HIPOPIGMENTADO	HIPERPIGMENTADO
VASCULARIDAD	ROSA	ROJO
FLEXIBILIDAD	SUAVE-FLEXIBLE	CEDENTE
ALTURA	NORMAL	≥1 a ≤ 2mm
TOTAL	3 / 15	9 / 15

En el análisis de la escala Posas se puede apreciar que la técnica Meek se acerca más a parámetros de normalidad, principalmente en la flexibilidad y superficie, a diferencia de la técnica del mallado convencional en que los

parámetros antes mencionados muestran características diferentes a la normalidad; a lo que se añade también hiperpigmentación e hipervascularidad.

Tabla 2. Comparación de la característica de cicatriz entre las técnicas Meek y mallado según escala de Posas

CARACTERÍSTICA DE LA CICATRIZ	TÉCNICA	
	MEEK	MALLADO
VASCULARIDAD	NORMAL	VIOLÁCEA
PIGMENTACIÓN	HIPO	HIPER
GROSOR	FINO	GRUESO
MEJORÍA	MAYOR	MENOR
FLEXIBILIDAD	ELÁSTICA	ELÁSTICA
SUPERFICIE	ALARGADA	ALARGADA

## DISCUSIÓN

La valoración cualitativa de la efectividad de la técnica Meek se sustenta en los resultados obtenidos por Piñeros et al. (2010) quien refiere que, con los avances en bioingeniería, el dermatomo para microinjertos se ha vuelto una herramienta fácil de usar, lo cual permite una expansión homogénea de los microinjertos y acelera el tiempo de epidermización entre ellos. La gasa expansible permite una fácil manipulación de estos y una segura utilización en zonas de pliegue. Tempelman et al. (2004), de otro lado, refiere que, a pesar que la capacidad de la expansión de la técnica Meek (nueve veces), este procedimiento se eclipsó por la introducción de injertos de piel de mallado, fabricación del dermatomo y preplegado. Las gasas finalmente se suspendieron y el método estaba en peligro de desaparecer. Sin embargo, con la mejora de la supervivencia temprana de pacientes con lesiones por quemaduras extensas, la falta de sitios donantes de autoinjerto apareció cada vez más como un factor limitante en la consecución del cierre de la herida. Los injertos de malla requerían la presencia de un donante adecuado <sup>(1,6,7)</sup>.

Por su parte Munasinghe et al. (2016) indican que el injerto Meek modificado es un método útil de expansión de la piel. Similar a cualquier otra técnica de injerto, y la

infección debe ser tratada de inmediato. Recomienda para quemaduras más grandes donde los sitios donantes no son adecuados o cuando sea conveniente limitar su alcance. Lo mismo sucede con Almodumeegh et al. (2016) quien refiere que las quemaduras extensas de espesor total representan un gran desafío para el cirujano especialista en quemaduras. La falta de sitios donadores de autoinjerto es un factor limitante para lograr el cierre de la herida. En un grupo de pacientes, el porcentaje medio de la superficie corporal quemada fue del 65 % y se produjo lesión de espesor total en 52 %. El área injertada media por procedimiento fue del 20 %. La viabilidad del injerto evaluado entre los días 7 y 10 estuvo generalmente en el rango de 60 a 90 %. La media del número de operaciones requeridas fue de 2:21. La duración media de la estancia fue de 27 días. El seguimiento medio fue 3:2 años. Cuando se enfrentan con grandes quemaduras en el área de la superficie y sitios donantes limitados, la técnica Meek es un método efectivo para la cobertura de tejidos <sup>(2, 5,7)</sup>.

Finalmente, Lumenta et al. (2018) también demostró diferencias antes y después de la introducción de la técnica Meek, se obtuvo puntuaciones Baux más altas (Meek vs. No-Meek p=0.009), esto parece no tener efecto sobre la duración de la estadía hospitalaria o número de operaciones. Los resultados obtenidos representan una combinación de

diversos cambios de tratamiento y, por lo tanto, no se puede atribuir a una sola modalidad. La técnica Meek es una de las opciones para lograr un reemplazo permanente de la piel <sup>(6)</sup>.

En conclusión, la técnica del microinjerto Meek constituye una buena alternativa ante la necesidad de cubrir amplias zonas dadoras, contando con escasos sitios donantes, puede ser utilizada en diferentes situaciones que se requieran coberturas, como lesiones amplias, con escasez de zonas donantes de injerto <sup>(8-10)</sup>.

Se emplearon las dos técnicas porque se contaba con zona donante, se optó por el sistema convencional de mallado y el sistema Meek para completar las superficies cruentas. Se obtuvo cobertura homogénea con el sistema de mallado convencional (1:3), y el sistema Meek (1:6). Además, se encontraron características y evolución similar, pero con menor superficie donante en el caso de la técnica Meek. Luego de descubrir la zona injertada en el día 7, se observó prendimiento de ambas zonas injertadas <sup>(1,11)</sup>.

Impresionó inicialmente la mayor homogeneidad en el sistema convencional del mallado (1:3) y dispersión amplia entre las islas cutáneas del sistema Meek (1:6). El prendimiento de los injertos ocurrió en más del 90 % de las islas. Los resultados de los injertos en isla presentan mínima infección, ya que los puentes de piel entre ellas pueden conllevar a poca adhesión del injerto al lecho; en cambio, en el sistema Meek cada isla es independiente y crecerá de este modo para finalmente confluir con las islas vecinas y completar la cobertura necesaria. Luego de 21 días en ambos casos todas las zonas cruentas injertadas se encontraron cubiertas por tejido epitelial. En ambos casos los resultados estéticos funcionales fueron similares <sup>(2,4,6)</sup>.

Se debe desarrollar una evaluación ante una probable infección entre el periodo del tercer y cuarto día, ya que el maceramiento por aumento de secreción podría conllevar a pérdida de los microinjertos. El paciente no refirió ninguna molestia funcional y/o estética en su expansión, medición con la técnica Meek que cubre amplias zonas. Se deben realizar estudios para evaluar la calidad de cicatrización y secuelas cicatrizales potenciales (hipertróficas y queloides). En este caso, no hubo infección para ninguna de las dos técnicas.

Respecto a la técnica Meek, es favorable en comparación con la técnica del mallado, analizando la valoración cuantitativa con escalas Vancouver y Posas. El proceso se desarrolla en las tres semanas para completar la cobertura por confluencias de las islas cutáneas. La técnica Meek es una buena alternativa para cubrir estas áreas contando con zonas donadoras limitadas <sup>(11,12)</sup>.

## REFERENCIAS BIBLIOGRÁFICAS

1. Piñeros J, Roa R, Cuadra A, Mora C, Guler K, Pereira N, et al. Cobertura con injerto dermoepidérmico mediante técnica

MEEK en el tratamiento de grandes quemados. Rev Chil Cir. 2010; 62 (4): 415-418.

2. Munasinghe N, Wasiak J, Ives A, Cleland H, Lo C. Retrospective review of a tertiary adult burn centre's experience with modified Meek grafting. Burns Trauma. 2016; 4: 6: 2-7
3. Chua AW, Khoo YC, Tan BK, Tan KC, Foo CL, Chong SJ. Skin tissue engineering advances in severe burns: review and therapeutic applications. Burns Trauma. 2016; 4: 3
4. Rodríguez E. Técnica de micro injertos Meek A propósito de un caso. Revista Multidisciplinaria de Insuficiencia Cutánea Agua. 2017;14: 58-66
5. Almodumeegh A, Heidekrueger PI, Ninkovic M, Rubenbauer J, Hadjipanayi E, Broer PN. The MEEK technique: 10-year experience at a tertiary burn centre. Int Wound J. 2017;14(4):601-605.
6. Lumenta DB, Kamolz LP, Frey M. Adult burn patients with more than 60% TBSA involved-Meek and other techniques to overcome restricted skin harvest availability--the Viennese Concept. J Burn Care Res. 2009 ;30(2):231-42.
7. Tempelman FRH, Vloemans AFPM, Middelkoop E, Kreis RW. The Meek-Wall Micrograft Technique. In: Surgery In Wounds. Téot L, Banwell PE, Ziegler UE. (eds). Springer-Verlag Berlin Heidelberg, 2004
8. Culnan DM, Craft-Coffman B, Bitz G, Mullins RF. Rapid Communication: Solution for the MEEK Glue Transfer Problem. J Burn Care Res. 2018; 39(2):274-277.
9. Cuenca J, Álvarez C. Injertos en malla 1:6 cubiertos con aloinjertos de Epidermis cultivada en áreas cruentas por quemadura. Cirugía plástica.2003; 13(1):13-17
10. Kopp J, Magnus N, Rubben A, Merk H, Pallua N. Radical Resection of Giant Congenital Melanocytic Nevus and Reconstruction With Meek-Graft Covered Integra Dermal Template. 2003; 29(6):653-657.
11. Sosa-Serrano AFJ, Alvarez-Díaz CJ, Cuenca-Pardo J, Juárez-Aguilar E, Kuri-Harcuc W. Tratamiento de quemaduras de espesor total mediante autoinjertos mallados cubiertos con aloinjertos criopreservados de epidermis humana cultivada in vitro. Reporte de un caso. Cir Plast 1999;9(3):126-129
12. Jacobus D. Experience with the Meek micrografting technique in Major Burns.2016, Master of Medicine (MMed) in Plastic and Reconstructive Surgery, University of Cape Town Faculty of Health Sciences

### Fuentes de financiamiento:

Este artículo ha sido financiado por los autores.


### Conflictos de interés:

Los autores declaran no tener conflicto de interés en la presentación de este artículo.

### Correspondencia:

Enrique Antonio Chau Ramos  
Dirección: Av. Javier Prado Oeste 1351, dpto. 1304 - San Isidro  
Teléfono: 948029959  
Correo electrónico: drenriquechau@gmail.com

Recibido: 13 de setiembre de 2018  
Evaluado: 30 de setiembre de 2018  
Aprobado: 10 de octubre de 2018

© La revista. Publicado por Universidad de San Martín de Porres, Perú.  
 Licencia de Creative Commons Artículo en acceso abierto bajo términos de Licencia Creative Commons Atribución 4.0 Internacional. (<http://creativecommons.org/licenses/by/4.0/>)

### ORCID iDs

Enrique Antonio Chau Ramos  <https://orcid.org/0000-0003-1482-2614>  
Rosario Jiménez Díaz  <https://orcid.org/0000-0002-8302-7334>  
Carlos Chau Ramos  <https://orcid.org/0000-0003-1403-4028>