

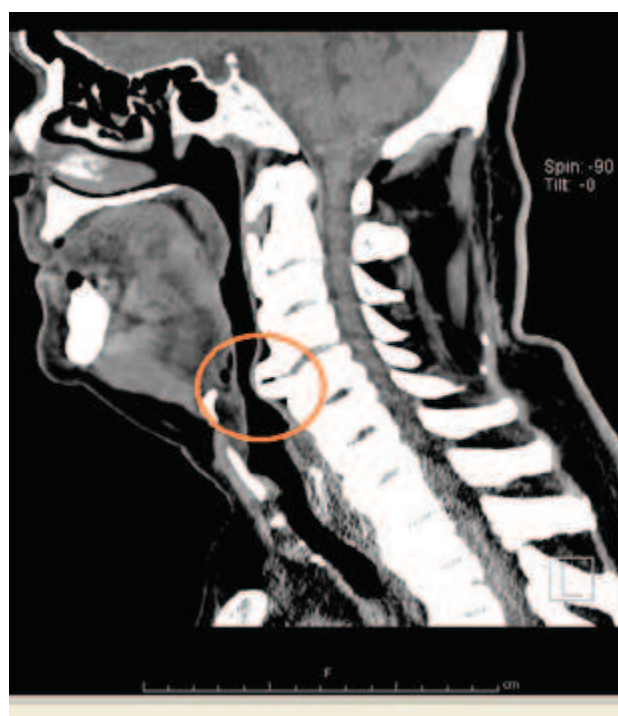
Doença de Forestier-Rotes-Querol – quando afeta o dia-a-dia.

Forestier's disease - when it affects the daily life.

A doença de Forestier-Rotes-Querol ou hiperostose esquelética idiopática difusa (DISH) é uma patologia de etiologia desconhecida em que há calcificação e ossificação de tecidos moles, nomeadamente enteses axiais ou extra-axiais^{1,2}. É uma doença degenerativa, não inflamatória e tem sido associada a várias condições – osteoartrose, *diabetes mellitus* (DM), hipertensão arterial, dislipidemia e hiperuricemia³. A sua prevalência varia entre^{2,4} - 5,4% na população geral com mais de 40 anos⁴, mas aumenta com a idade (pico de incidência entre 65 e 70 anos) e predomina no sexo masculino⁵. É maioritariamente assintomática, mas pode condicionar alterações significativas dependendo da área atingida. Descreve-se o caso de um homem de 78 anos, autónomo, com antecedentes de tabagismo, DM tipo 2, HTA e rinosinusite alérgica. Apresenta queixas arrastadas de obstrução nasal, disfonia, disfagia alta e dispneia. Por persistência da sintomatologia, não totalmente atribuída à rinosinusite foi submetido a estudo mais dirigido. A rinoscopia revelou rinite crónica e a laringoscopia abaulamento da parede da faringe. Realizou posteriormente tomografia (TAC) dos seios perinasais e *cavum* faríngeo que revelou marcada osteofitose anterior, mais importante em C4-C5, deformando significativamente o lúmen da via aérea e com compromisso da hipofaringe. Importa salientar que a altura das vértebras e discos intervertebrais das áreas afectadas está conservadas, o que exclui a osteoartrite degenerativa como diagnóstico diferencial. Além disso, o doente também não apresentava anquilose vertebral nem alterações na articulação sacroilíaca, pelo que também se excluiu espondilite anquilosante.

O doente foi, assim, orientado para consulta de Otorrinolaringologia com vista a tratamento cirúrgico. A doença de Forestier-Rotes-Querol deve, assim, ser considerada no diagnóstico diferencial de queixas persistentes das vias aéreas superiores, como disfonia e disfagia alta, nomeadamente quando os sinais/sintomas persistem mesmo após medicação dirigida para as etiologias mais frequentes, como aconteceu neste doente. As queixas surgem por obstrução mecânica, edema envolvente e afectação das estruturas nervosas adjacentes. O seu diagnóstico é radiológico, habitualmente por TAC. Na maioria dos casos o tratamento é conservador, incluindo modificação da dieta, terapêutica anti-refluxo e analgésicos e anti-inflamatórios², mas nas situações mais graves a solução passa pela intervenção cirúrgica.

Fig. Tomografia computadorizada dos seios perinasais e do *cavum* faríngeo. Marcada osteofitose anterior do ráquis cervical, com múltiplas pontes ósseas, traduzindo Doença de Forestier. Proeminência osteofitária mais significativa em C4-C5 (círculo), deformando significativamente o lúmen da via aérea.



Referências

1. Diederichs G, Engelken F, Marshall L.M. et al. Diffuse idiopathic skeletal hyperostosis (DISH): relation to vertebral fractures and bone density; *Osteoporosis Int*. 2011;22:1789-1797.
2. Marçal N, Pereira G, Soares J, Gonçalves M, Godinho T. Hiperostose esquelética idiopática difusa (DISH): uma causa de disfagia. *Rev Port de ORL e Cir Cérvico-facial*. 2010;48:3.
3. Akhtar S, O'Flynn PE, Kelly A, Valentine PM. The management of dysphagia in skeletal hyperostosis. *J Laryngol Otol*. 2000; 114:154-7.
4. KmuchaST, CravensRB. DISH syndrome and its role in dysphagia. *Otolaryngol Head Neck Surg*. 1994; 110:431-6.
5. Bijlsma J, Burmester G, da Silva JA, Faarvang K, Hachulla E, Mariette X. *Eular Compendium on Rheumatic Disease*. 2009:477-492.

Diagnóstico: Doença de Forestier-Rotes-Querol

Isabel Silva¹, Raquel Carvalho²

Serviço de Medicina Interna do Hospital de Braga e serviço de Medicina Interna do Hospital Privado de Braga.

Serviço de Neurorradiologia do Hospital de Braga e serviço de Neurorradiologia do Hospital Privado de Braga.