



ARTÍCULO CIENTÍFICO

Sobrevida de resina compuesta y cemento de ionómero de vidrio de bajo costo para TRA: 1 año de seguimiento de un ensayo clínico aleatorizado

Survival of composite resin and low cost glass ionomer cement for ART: 1 year follow-up of a randomized clinical trial

Sobrevivência da resina composta e do cimento do ionômero de vidro de baixo custo para ART: 1 ano de acompanhamento de um ensaio clínico randomizado

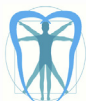Juliana Ignácio Borges Issa¹, Isabel Cristina Olegário², Patricia de Lourdes Alvarez Velasco³, Daniela Prócida Raggio⁴, Thaís Parisotto⁵, José Carlos Petorossi Imparato⁶

RECIBIDO: 11/may/2018 ACEPTADO: 20/jun2018 PUBLICADO: 31/jul/2018

1. PhD en Odontología por la Facultad de Odontología Leopoldo Mandic, Campinas, Sao Paulo, Brasil.
2. Especialista, Maestría y PhD en formación en Odontopediatría, Facultad de Odontología, Universidad de Sao Paulo, Sao Paulo Brasil.
3. PhD en formación en Odontopediatría, Facultad de Odontología, Universidad de Sao Paulo, Sao Paulo Brasil, docente de pregrado en Facultad de Odontología de la Universidad Central del Ecuador
4. PhD en Odontopediatría, Profesora asociada del Departamento de Ortodoncia y Odontopediatría, Facultad de Odontología, Universidad de Sao Paulo, Brasil.
5. Profesora del Departamento de Ortodoncia y Odontopediatría, Facultad de Odontología, Universidad San Francisco, Itatiba, Brasil.
6. PhD en Odontopediatría, Profesor asociado del Departamento de Ortodoncia y Odontopediatría, Facultad de Odontología, Universidad de Sao Paulo, Sao Paulo Brasil.

CORRESPONDENCIA

Isabel Cristina Olegário
Faculdade de Odontologia da Universidade de São Paulo
Paulo
Av. Lineu Prestes, 2227
São Paulo – SP – Brazil
ZIP CODE 05508-000
isabel.costa@usp.br



RESUMEN

Objetivo: Evaluar la longevidad de restauraciones de Tratamiento Restaurador Atraumático (TRA), utilizando dos materiales diferentes: un Cemento de Ionómero de Vidrio (CIV) de bajo costo y una Resina Compuesta de nanopartículas (RC), en cavidades ocluso-proximales de molares temporales. **Materiales y métodos:** Un total de 83 dientes fueron seleccionados en 43 niños de siete a diez años de edad, que presentaron al menos una lesión de caries ocluso proximal, en la ciudad de Cosmópolis / SP, Brasil. Los pacientes fueron asignados en dos grupos: CIV de bajo costo (Vitromolar - Nova DFL) y resina compuesta de nanopartículas (RC) (Filtek Z350 XT - 3M ESPE). Todos los procedimientos se realizaron de acuerdo con los principios del TRA. Las restauraciones fueron evaluadas después de 3, 6, 9 y 12 meses por un examinador entrenado. Para verificar la tasa de sobrevida de las restauraciones utilizamos el análisis de sobrevida de Kaplan-Meier y la prueba de Log-Rank; y, para evaluar la asociación entre el resultado y las variables del paciente se aplicó la prueba de regresión de Cox. El nivel de significancia para todas las pruebas fue del 5%. **Resultados:** Después de 12 meses de seguimiento, la sobrevida global de las restauraciones fue de 75,3%. Las tasas de sobrevida del CIV y de la RC fueron 62,2% y 93,7%, respectivamente. El análisis estadístico mostró diferencias significativas entre los materiales, donde la RC tuvo un mejor desempeño (HR = 0,15, IC 0,03 a 0,68, p = 0,014) que el CIV de bajo costo. No se encontraron diferencias estadísticas para otras variables (p > 0,05). **Conclusión:** La utilización de resina compuesta de nanopartículas en las restauraciones de TRA tuvo un mejor rendimiento en comparación con el cemento de ionómero de vidrio de bajo costo, después de una evaluación de 12 meses. **Registro de prueba:** REBEC (Registro Brasileño de Ensayos Clínicos) # RBR-8sw24r.

Palabras clave: Tratamiento restaurador atraumático; Dientes primarios; Cemento de ionómero de vidrio; Resina compuesta.

ABSTRACT

Objective: To evaluate the longevity of ART restorations using two different materials: a low-cost Glass Ionomer Cement (GIC) and nanoparticle Composite Resin (CR) in occlusal-proximal cavities of primary molars. **Material and methods:** A total of 83 teeth were selected among 43 children, aged seven to ten years old, which presented at least one multi-surface caries lesion, in the city of Cosmópolis/SP, Brazil. Patients were allocated into two groups: low cost GIC (Vitromolar – Nova DFL) and nanoparticle composite resin (CR) (Filtek Z350 XT – 3M ESPE). All procedures were performed according to ART guidelines. The restorations were evaluated after 3, 6, 9 and 12 months by a trained examiner. To verify the survival rate of the restorations we used Kaplan-Meier survival analysis and log-rank test. To evaluate the association between the outcome and patient variables was applied Cox regression test. The significance level for all tests was 5%. **Results:** After 12 months of follow-up, overall survival of the restorations was 75.3%. The GIC and CR survival rates were 62.2%, 93.7%, respectively. Statistical analysis showed significant differences between materials, where the CR performed better (HR = 0.15, CI 0.03 to 0.68; p = 0.014) than low cost GIC. No statistical differences were found for other variables (p > 0.05). **Conclusion:** The use of nanoparticle composite resin in ART restorations performed better when compared to low cost glass ionomer cement after 12 months evaluation. **Trial registration:** REBEC (Registro Brasileiro de Ensaios Clínicos) # RBR-8sw24r.

Key-words: Atraumatic Restorative Treatment; Primary Teeth; Glass Ionomer Cement; Composite Resin.

RESUMO

Objetivo: Avaliar a longevidade das restaurações Tratamento Restaurador Atraumático (ART) utilizando dois materiais diferentes: Cimento de Ionómero de vidro (CIV) de baixo custo e de uma Resina Composta de nanopartículas (RC), em cavidades ocluso proximais de molares decíduos. **Materiais e métodos:** Um total de 83 dentes foram selecionados em 43 crianças de sete a dez anos de idade que tiveram pelo menos uma lesão de cárie oclusal proximal, na cidade de Cosmópolis / SP, Brasil. Os pacientes foram distribuídos em dois grupos: CIV de baixo custo (Vitromolar - Nova DFL) e resina composta de nanopartículas (RC) (Filtek Z350 XT - 3M ESPE). Todos os procedimentos foram realizados em conformidade com os princípios do ART. As restaurações foram avaliadas após 3, 6, 9 e 12 meses, por um examinador treinado. Para verificar a taxa de sobrevivência das restaurações, usamos análise de sobrevivência de Kaplan-Meier e teste log-rank; e para avaliar a associação entre o desfecho e as variáveis do paciente testou-se pela regressão de Cox. O nível de significância para todos os testes foi de 5%. **Resultados:** Após 12 meses de acompanhamento, a sobrevida global das restaurações foi de 75,3%. As taxas de sobrevida de CIV e RC foram 62,2% e 93,7% respectivamente. A análise estatística mostrou diferenças significativas entre os materiais onde a RC mostrou melhores resultados (HR = 0,15, IC 0,03-0,68, p = 0,014) do que o CIV de baixo custo. Não há diferenças estatísticas para as outras variáveis (p > 0,05). **Conclusão:** A utilização de restaurações de resina composta de nanopartículas teve um melhor desempenho em comparação com o cimento de ionómero de vidro de baixo custo, depois de uma avaliação de 12 meses. **Registro de ensaio:** REBEC (Registro Brasileiro de Ensaios Clínicos) # RBR-8sw24r.

Palavras-chave: Tratamento restaurador atraumático; Dentes decíduos; cimento de ionômero de vidro; Resina composta.

INTRODUCCIÓN

El enfoque tradicional para la eliminación de caries consiste en el uso de anestesia local e instrumentos rotatorios, que pueden promover el sobrecalentamiento de la estructura dental, presión, sequedad de la dentina, vibración y dolor²⁴. Sin embargo, el enfoque de las investigaciones recientes ha sido la filosofía de la mínima intervención, como el Tratamiento restaurador atraumático (TRA)¹.

El tratamiento restaurador atraumático, es un método recomendado desde la década de 1980 y consiste en extraer el tejido cariado (dentina infectada) con instrumentos manuales, bajo aislamiento relativo con rollos de algodón y sellado de las cavidades con un material adhesivo, generalmente cementos de ionómero de vidrio de alta viscosidad¹⁻⁴.

Por lo tanto, el TRA se convirtió en un tratamiento muy aceptado por los pacientes pediátricos, ya que, no hay necesidad de anestesia local e instrumentos rotatorios, y de esta manera, se puede utilizar incluso en lugares sin energía eléctrica o agua potable⁵⁻¹⁴. El TRA con el tiempo ha demostrado éxito en dientes primarios y permanentes, mediante revisiones sistemáticas que no muestran diferencias en la longevidad en comparación con el tratamiento convencional, utilizando compómeros, resinas compuestas o amalgama^{15,16}.

Sin embargo, la durabilidad de las restauraciones oclusales de TRA es mayor cuando se compara con las restauraciones de superficies múltiples^{1,15}, y la razón a menudo se atribuye a las bajas propiedades del material restaurador.

El cemento de ionómero de vidrio de alta viscosidad (CIV) es el material de elección para el TRA, debido principalmente a la biocompatibilidad, el tiempo de trabajo favorable, el bajo costo, la liberación de fluoruro y la unión química a la estructura dental^{5,6,17,18}. Con el fin de reducir los costos de tratamiento, se están colocando en el mercado dental brasileño cementos de ionómero de vidrio

INTRODUCTION

The traditional caries removal approach consists in the use of local anesthesia, and rotary instruments, which can promote the over heat of the dental structure, pressure, dryness of the dentin, vibration and pain²⁴. However, the focus of the recent researches has been the minimum intervention philosophy, as Atraumatic Restorative Treatment (ART)¹.

ART is an approach recommended since 1980s and consists in removal of the decayed tissue (infected dentin) by hand instruments, under relative isolation, with cotton rolls followed by sealing the cavities with an adhesive material, usually high viscous glass ionomer cements¹⁻⁴.

Therefore, ART became a very well accepted treatment by pediatric patients, since there is no need of local anesthesia and rotary instruments, and, in this way, can be used even in places without electric energy or piped water⁵⁻¹⁴. ART has shown success over time for primary and permanent teeth by systematic reviews, showing no difference in longevity when compared to the conventional treatment, using compomers, composites resins or amalgam^{15,16}.

However, the durability of the occlusal ART restorations is higher when compared with multiple-surface^{1,15} and the reason is often assigned to the lower properties of the restorative material.

The high viscosity glass ionomer cement (GIC) is the material of choice for the ART, mainly due to biocompatibility, favorable work time, low cost, fluoride release and chemical bonding to tooth structure^{5,6,17,18}. In order to reduce the costs of the treatment, low cost glass ionomer cements are being placed on Brazilian dental market, as Vitromolar®

de bajo costo, como Vitromolar® (Nova DFL), inclusive con pocos estudios clínicos que muestran a su eficacia. Este es un CIV de baja viscosidad y el rendimiento de este material solo se ha demostrado en restauraciones oclusales de TRA¹³, pero con un rendimiento inferior al de un CIV de alta viscosidad.

Por otro lado, se ha demostrado que las resinas compuestas (RC) tienen un buen rendimiento clínico cuando se usan para el tratamiento convencional, incluso sin utilizar aislamiento absoluto⁸. Hasta donde tenemos conocimiento, no existe un reporte de ensayo clínico en la literatura sobre el uso de una resina compuesta de nanopartículas combinada con el TRA.

Por lo tanto, el presente estudio tuvo como objetivo evaluar la tasa de sobrevida a un año de seguimiento, de las restauraciones ocluso-proximales de TRA, utilizando un cemento de ionómero de vidrio de bajo costo (Vitromolar® Nova DFL) en comparación con una resina compuesta de nanopartículas (Z 350 XT - 3M / ESPE) asociada a un sistema adhesivo Single Bond (3M ESPE), en molares primarios.

MATERIALES Y MÉTODOS

Tamaño de la muestra

Esta investigación fue aprobada por el Comité de Ética Local, São Leopoldo Mandic (# 226.433) y registrada en el Registro de Ensayos Clínicos de Brasil (REBEC: RBR-8sw24).

El tamaño de la muestra se calculó de acuerdo con nuestro primer resultado - sobrevida de restauración, para la prueba de Log Rank en el análisis de sobrevida, considerando una mínima diferencia del 30% entre los materiales probados. Se consideró la sobrevida de las restauraciones ocluso-proximales de TRA en dientes primarios¹⁵, con una probabilidad de error tipo 1 del 5% y un poder del 80%. Adicionando un 10% para predecir posibles pérdidas y un 20% para

(Nova DFL), even with few clinical studies accessing its efficacy. This is a low-viscosity GIC and the performance of this material has only been proved in occlusal ART restorations¹³, however with a poorer performance when compared to a high viscosity GIC.

In another hand, composites resins (CR) had been shown good clinical performance when used for conventional treatment even without using rubber dam⁸. To the best of our knowledge, there is no clinical trial report in the literature of using a nanofilled composite resin combined to ART.

Therefore, the present study aimed to evaluate the one year survival rate of ART occlusal-proximal restorations, using a low cost glass ionomer cement (Vitromolar® Nova DFL) compared to a nanoparticule composite resin (Z 350 XT - 3M/ESPE) associated to a Single Bond adhesive system (3M ESPE), in primary molars.

MATERIALS AND METHODS

Sample Size

This research was approved by the Local Ethical Board, São Leopoldo Mandic (# 226.433) and registered in the Brazilian Clinical Trials Registry (REBEC: RBR-8sw24).

The sample size was calculated according to our first outcome – restoration survival, for log-rank test in the survival analysis, considering a minimum difference of 30% between the tested materials. It was considered the survival of ART occlusal-proximal restorations in primary teeth¹⁵, with the probability of type 1 error of 5% and a power of 80%. Adding on 10% to predict possible loss and 20% for the cluster effect, we reached the number of 83

el efecto de clúster, alcanzamos un total de 83 dientes. La unidad experimental era el diente, y se podía incluir más de un diente por paciente en el estudio.

La selección se realizó después de la evaluación visual de los molares primarios en escuelas públicas en la ciudad de Cosmópolis, São Paulo, realizada por un examinador entre septiembre y diciembre de 2013 y los procedimientos clínicos se realizaron de enero a abril de 2014. Para seleccionar los 83 dientes, el Dentista evaluó la elegibilidad de aproximadamente 650 niños. Todos los niños fueron instruidos para los cuidados de la salud oral, centrándose en la higiene oral (y el uso de crema dental con fluoruro) y el consumo de azúcar. Los procedimientos clínicos se realizaron en el centro de salud pública del municipio de Cosmópolis, São Paulo, Brasil.

Criterios de inclusión

Niños de 7 a 10 años, con buen comportamiento y colaboradores para el examen, buenas condiciones de salud, ambos sexos, con posibilidad de seguimiento por un año, cuyos padres han aceptado y firmado el consentimiento informado. Los molares se incluyeron siguiendo los criterios: solo cavidades ocluso-proximales con lesión cariosa en molares primarios (istmo entre 2 y 2,5 mm y profundidad inferior a 3,5 mm en el punto más profundo de la cavidad¹⁻¹⁹), accesibles para instrumentos manuales, ausencia de fístula o absceso cerca del diente, sin síntomas de dolor informados, sin exposición pulpar y sin movilidad.

Los criterios de exclusión consistieron en: defectos del esmalte, exposición de la pulpa, dolor, historia de fístula, movilidad del diente o cavidades de más de 3 mm.

Operador

El operador fue un odontopediatra entrenado sobre cómo preparar, restaurar y finalizar la restauración de acuerdo con los preceptos del TRA^{1,5}. Además, el operador recibió la capacitación en un laboratorio

teeth. The experimental unit was the tooth, and more than one tooth per patient could be included in the study.

The selection was made after visual assessment of primary molars in public schools at the city of Cosmópolis, São Paulo, performed by 1 trained examiner from September to December 2013 and the clinical procedures were performed from January to April 2014. To select the 83 teeth, the dentist assessed for eligibility approximately 650 children. All children were instructed for oral health care, focusing on oral hygiene (and the use of fluoride toothpaste) and sugar consumption. Clinical procedures were made in the public health center from Cosmópolis Municipality, São Paulo, Brazil.

Inclusion Criteria

Children aged between 7 and 10 years, good behavior and cooperative to exam, good health conditions, both genders, with possibility of following-up for one year, whose parents have accepted and signed the consent form. The molars were included following the criteria: only occlusal-proximal cavities with carious lesion in primary molars (isthmus between 2 and 2.5mm and deep less than 3.5mm in the deepest point of the cavity¹⁻¹⁹), accessible to hand instruments, absence of fistula or abscess near the tooth, no painful symptoms reported, no pulp exposure and with no mobility.

Exclusion criteria consisted on: enamel defects, pulp exposure, pain, fistula history, tooth mobility or cavities deeper than 3.0mm.

Operators

The operator was one pediatric dentist, trained how to prepare, restore and finish the restoration according to the ART precepts^{1,5}. In addition, the operator was trained in a lab on how to apply the

sobre cómo aplicar los materiales probados en este estudio.

Los niños fueron asignados aleatoriamente en dos grupos: restauraciones con cemento de ionómero de vidrio de bajo costo (Vitromolar® ART (Nova DFL) y restauraciones con la resina compuesta Z 350XT (3M ESPE).

Cegamiento (enmascaramiento)

Debido a los diferentes pasos clínicos para cada material de restauración, no fue posible cegar a los pacientes y al operador. Sin embargo, para reducir el sesgo de asignación, la aleatorización fue realizada por un investigador externo, utilizando sobres opacos numerados secuencialmente. Después de la remoción parcial de la caries, el CIV o la resina compuesta se llevaron al operador para la restauración.

Grupos Experimentales

Los grupos experimentales, el número de niños tratados en cada grupo, los materiales que se usaron y sus fabricantes se muestran en la cuadro 1.

materials tested in this study.

The children were randomly assigned into two groups: restorations with the low cost glass ionomer cement (Vitromolar® ART (Nova DFL) and restorations with the composite resin Z 350XT (3M ESPE).

Blinding (masking)

Due the different clinical steps for each restorative material, it was not possible to blind the patients and operator. However, in order to reduce the allocation bias, the randomization was done by an external researcher, using sequentially numbered, opaque envelopes. After the partial caries removal, the GIC or the composite resin was then taken to the operator for restoration.

Experimental Groups

The experimental groups, the number of treated children in each group, the materials that were used and their manufacturers are shown in chart 1.

Grupos	N	Materiales Restoradores	Fabricante
1	47	Z350 XT ®	3M ESPE
2	36	Vitro Molar para TRA ®	DFL

Cuadro 1.- Distribución de los grupos según el tipo de materiales de restauración

Groups	N	Restorative	Manufacturer
1	47	Z350 XT ®	3M ESPE
2	36	Vitro Molar A ART ®	DFL

Chart 1.- Distribution of groups according to the type of restoration materials

Procedimiento del tratamiento

La técnica del TRA se realizó según los principios del TRA. No se utilizó anestesia local durante el tratamiento. Las variables clínicas como el sexo, la profundidad de la cavidad, la experiencia de caries (CPO-D) fueron recogidas en archivos individuales. Se eliminó el biofilm y se utilizó un hacha de esmalte para acceder a la dentina reblandecida subyacente, cuando fue necesario. La dentina cariada infectada se eliminó con instrumentos manuales. La utilización de instrumentos manuales en la superficie de la dentina resultó en un smear layer y fue necesario eliminarlo mediante el uso de un acondicionador de dentina (ácido poliacrílico 11,5%).

Resina compuesta (RC) - Se utilizó ácido fosfórico (37%) como agente acondicionador en toda la superficie de la cavidad durante 15 segundos. El aislamiento de la saliva se realizó con rollos de algodón. La superficie de la cavidad se lavó y se secó con una secuencia de tres bolas de algodón que se frotaron contra las paredes. Después del grabado y el lavado, se aplicó el agente adhesivo Single Bond 2 (3M ESPE) en dos capas con un microbrush y se fotopolimerizó durante 20 segundos para la reacción de fraguado. La resina compuesta se insertó en la cavidad mediante una espátula de inserción N° 1 convencional, en capas oblicuas de 2 mm. Después de la inserción de cada capa de resina, la polimerización se realizó con una unidad de luz, durante 20 segundos para iniciar la reacción de fraguado. Cuando fue necesario, se usó un bisturí para eliminar el exceso.

Cemento de ionómero de vidrio (CIV) - El componente líquido del CIV polvo-líquido para mezclar a mano (Vitromolar - Nova DFL, Río de Janeiro, Brasil), que contiene el componente ácido poliacrílico (11.5%) se utilizó como agente acondicionador en todas las superficies de la cavidad por 15 segundos. El aislamiento de la saliva se realizó con rollos de algodón. Después de esto, la superficie de la cavidad se lavó y secó con una secuencia de tres bolas de algodón, que se frotaron contra las paredes. EL CIV fue mezcla-

Treatment procedure

The ART technique was performed according to the ART guidelines. No local anesthesia was used during treatment. The clinical variables such as gender, cavity deep, caries experience (DMFT) were collected in individual files. The plaque was removed and an enamel hatchet was used to access the underlying softened dentine when necessary. Infected carious dentin was removed with hand instruments. The use of hand instruments on the dentin surface resulted in a smear layer and needed to be removed by the use of dentine conditioner (polyacrylic acid 11,5%).

Composite Resin (CR) - Phosphoric acid (37%) was used as a conditioning agent on the whole cavity surface for 15 seconds. Saliva isolation was done with cotton rolls. Cavity surface was washed and dried with a sequence of three wet cotton balls, which were rubbed against the walls. After etching and rinsing, bonding agent Single Bond 2 (3M ESPE) was applied in two layers with microbrush and light cured for 20 seconds for the setting reaction. The composite resin was inserted to the cavity by a conventional insertion spatula #1, in oblique layers of 2 mm. After the insertion of each resin layer, the polymerization was performed with light unit for 20 seconds to start the setting reaction. When necessary, a scalpel was used to remove the excess.

Glass Ionomer Cement (GIC) - The liquid component of the hand-mixed powder-liquid GIC (Vitromolar – Nova DFL, Rio de Janeiro, Brazil), containing the polyacrylic acid component (11.5%) was used as a conditioning agent on the whole cavity surface for 15 seconds. Saliva isolation was done with cotton rolls. After this, the surface of the cavity was washed and dried with a sequence of three wet cotton balls, which were rubbed against the walls. GIC was hand mixed according to



do a mano de acuerdo con las instrucciones del fabricante (relación polvo / líquido 1: 1) por un asistente dental. El CIV se insertó en la cavidad con una espátula de inserción N° 1. Se frotó una capa delgada de vaselina sobre el dedo índice y se presionó la restauración durante 20 segundos. Cuando fue necesario, se utilizó un excavador de dentina para eliminar el exceso y se aplicó una nueva capa de vaselina en la superficie de la restauración de CIV. Una vez finalizado el procedimiento de restauración, los niños recibieron instrucciones de no comer durante por lo menos una hora.

Evaluación

La tasa de sobrevida de las restauraciones se evaluó después de 3, 6, 9 y 12 meses de acuerdo a los criterios visuales adaptados para las restauraciones proximales de TRA^{19,20}. Los puntajes se describen en la cuadro 2.

the manufacturer’s instructions (powder/liquid ratio 1:1) by a dental assistant. The GIC was inserted in the cavity with a #1 spatula. A thin layer of petroleum jelly was rubbed over the index finger and the restoration was pressed for 20 seconds. When necessary, a dentin excavator was used to remove the excess and a new layer of petroleum jelly were applied in the GIC restoration’s surface. After the restoration procedure was finished, the children received instructions not to eat for at least one hour.

Evaluation

The survival rate of the restorations was evaluated after 3, 6, 9 and 12 months according to the visual criteria adapted for ART proximal restorations^{19,20}. The scores are described in chart 2.

PUNTUACIÓN	CRITERIOS
00	Restauración todavía presente, correcta
10	Restauración presente, leve defecto. En el margen y/o desgaste de la superficie; > 0,5 mm de profundidad, no se necesita reparación
11	Restauración presente, defecto. En el margen y/o desgaste de la superficie; >0,5mm de profundidad, se necesita reparación
12	Restauración presente, bajo llenado > 0,5 mm, sin espacio, se necesita reparación
13	Restauración presente, llenado excesivo >0,5mm, necesita reparación
20	Caries secundaria, decoloración en profundidad, superficie dura e intacta, caries dentro de la dentina; reparación necesaria
21	Caries secundaria, defecto superficial, caries dentro de la dentina; reparación necesaria
30	Restauración no presente, fractura a granel, pérdida en movimiento (en parte); reparación necesaria (si aún es posible sin exponer la pulpa)
40	Inflamación de la pulpa (restauración aún in situ, no categorizada en las categorías anteriores); fístula o quejas severas de dolor; extracción necesaria
50	Diente no presente debido a la extracción
60	Diente no presente debido a fase de recambio
70	Diente no presente debido a extracción o desprendimiento; incapaz de diagnosticar
90	Paciente no presente
91	Paciente transferido

Cuadro 2.- Criterios de evaluación modificados de Roeleveld et al. 2006²⁰

SCORE	CRITERIA
00	Restoration still present, correct
10	Restoration present, slight defect. At margin and/or wear of the surface; >0,5mm in depth, no reparation needed
11	Restoration present, defect. At the margin and/or wear of the surface; >0,5mm in depth, repair needed
12	Restoration present, under filled >0,5mm, no gap, repair needed
13	Restoration present, overfilled >0,5mm, repair needed
20	Secondary caries, discoloration in depth, surface hard and intact, caries within dentin; repair needed
21	Secondary caries, surface defect, caries within dentin; repair needed
30	Restoration not present, bulk fracture, moving (partly) lost; repair needed (if still possible without exposing the pulp)
40	Inflammation of the pulp (restoration still in situ, not categorized in the former categories); fistula or severe pain complaints; extraction needed
50	Tooth not present because of extraction
60	Tooth not present because of shedding
70	Tooth not present because of extraction or shedding; unable to diagnose
90	Patient not presente
91	Patient transferred

Chart 2.- Evaluation criteria modified from Roeleveld et al. 2006²⁰

El ancho y la profundidad de los defectos marginales, y el desgaste excesivo de la superficie o la falta de material se midieron con la ayuda de una sonda periodontal que tenía una punta esférica de 0,5 mm de diámetro.

Una restauración se consideró como "fracaso" cuando hubo un defecto en el relleno, cuando se observó caries secundaria, cuando la restauración no estaba presente o cuando la pulpa se inflamó o se extrajo el diente (puntajes 11-50). Lo consideramos exitoso cuando la restauración aún estaba presente o se observó un defecto leve (puntajes 00 y 10). Cuando el diente no estuvo disponible para la evaluación, fue censurado (60-90). Todas las evaluaciones fueron realizadas por un evaluador externo, que no participó durante la fase de restauración.

Monitoreo de datos

No hay un Comité de seguimiento de datos.

The width and depth of the marginal defects, and excessive surface wear or lack of material were measured with the aid of a periodontal probe which had a ball-shaped tip of 0.5 mm in diameter.

A restoration were considered as 'failure' when there was a defect in the filling, when secondary caries was observed, when the restoration was not present or when the pulp was inflamed or the tooth was extracted (scores 11-50). We considered as success when the restoration was still present or a slight defect was observed (scores 00 and 10). When the tooth was unavailable for evaluation, it was censored (60-90). All evaluations were carried out by one external evaluator, who did not participate during the restoration phase.

Data monitoring

There is no Data Monitoring Committee. The in-

La supervisión independiente de la recopilación y gestión de datos de prueba fue realizada por JIBI. El investigador jefe o principal (JCPI) tiene la responsabilidad general del estudio y es quien custodia los datos.

Riesgos

Es poco probable que nuestros procedimientos den lugar a efectos adversos, además de aquellos enumerados como resultados del ensayo, que se espera en cualquier tratamiento dental convencional realizado en la práctica clínica de Odontopediatría. Las demás necesidades de tratamiento fueron realizadas por dentistas del centro de salud pública de la Municipalidad de Cosmópolis.

Análisis estadístico

Para la longevidad de las restauraciones se realizaron el Análisis de sobrevida de Kaplan-Meier y la prueba de Log-Rank. Para evaluar la asociación entre el resultado y las características de las variables del paciente, se aplicó la prueba de regresión de Cox. El nivel de significancia para las pruebas se estableció en 5%.

RESULTADOS

Se realizaron un total de 83 restauraciones en niños de 7 a 10 años. Se han restaurado 47 cavidades con cemento de ionómero de vidrio (Vitromolar ART - Nova DFL) y 36 se restauraron con la resina compuesta de nanopartículas (Z350 XT - 3M ESPE).

Después de 12 meses, se evaluaron 77 dientes, de los 83 restaurados (abandono <8%). La sobrevida total de las restauraciones fue del 75,3%. La tasa de sobrevida del CIV y de la RC fue del 62.2%, 93.7%, respectivamente. El análisis estadístico mostró una diferencia significativa entre los materiales, donde la RC mostró un mejor desempeño (HR = 0.15, IC 0.03-0.68, p = 0.014). No se encontraron

dependent oversight of trial data collection and management were undertaken by JIBI. The chief investigator (JCPI) has overall responsibility of the study and is custodian of the data.

Harm

It is unlikely that our procedures will result in any adverse effects, beyond those listed as trial outcomes, which is expected in any conventional dental treatment performed in the pediatric dentistry clinical practice. All other treatments needs were performed by dentists from Cosmópolis Municipality public health center.

Statistical Analysis

For longevity of the restorations were carried out the Kaplan-Meier Survival Analysis and Log-Rank Test. To evaluate the association between the outcome and the variable characteristics of the patient were applied the Cox Regression Test. The level of significance for the tests was set at 5%.

RESULTS

A total of 83 restorations were performed in children aged 7 to 10 years old. They have been restored 47 cavities with glass ionomer cement (Vitromolar ART – Nova DFL) and 36 were restored with the nanoparticle composite resin (Z350 XT – 3M ESPE).

After 12 months, 77 teeth, of the 83 restored, were evaluated (drop-out <8%). The overall restorations survival was 75.3%. The survival rate of the GIC and of the CR was 62.2%, 93.7%, respectively. The statistical analysis showed a significant difference between the materials, where the CR showed a better performance (HR=0.15; IC 0.03-0.68; p=0.014). Statistical differences were not found for the variables analyzed (p>0.05),

diferencias estadísticas para las variables analizadas ($p > 0.05$), que fueron superficies dentales (mesial y distal), edad (7 a 8 años y 9 a 10 años), arcos dentales (superior e inferior), lado mandibular (derecha e izquierda), sexo (masculino y femenino), diente (primer y segundo molar primario) y profundidad (pequeño (<2 mm), medio (2-2,5 mm) y grande (> 3 mm) (Tabla 1).

which were dental surfaces (mesial and distal), age (7 to 8 years and 9 to 10 years), dental arches (superior and inferior), jaw side (right and left), gender (male and female), tooth (first molar and second molar) and deep (small (<2mm), medium (2-2,5mm) e big (>3mm)) (Table 1).

Variable	Éxito n (%)	Falla n (%)	Total	HR Univariado † 95% IC ‡	P	HR Ajustado† 95% IC ‡	P
MATERIAL							
Vitro Molar (ref)	28 (62,22)	17 (37,78)	45	0,15 (0,03-0,66)	0,012*	0,15 (0,03-0,68)	0,014*
Z350 XT	30 (93,75)	2 (6,25)	32				
SUPERFICIE							
Ocluso- Mesial (ref)	27 (79,41)	7 (20,59)	34	1,36 (0,53-3,46)	0,51	-	-
Ocluso-Distal	31 (72,09)	12 (27,91)	43				
EDAD							
7 a 8 años	31 (70,45)	13 (29,55)	44	0,58 (0,22-1,54)	0,28	-	-
9 a 10 años	27 (81,82)	6 (18,18)	33				
ARCO DENTAL							
Superior (ref)	31 (86,11)	5 (13,89)	36	2,44 (0,87-6,78)	0,08	2.29 (0,82-6,40)	0,112
Inferior	27 (65,85)	14 (34,15)	41				
LADO DEL ARCO DENTARIO							
Derecha (ref)	34 (79,07)	9 (20,93)	43	1,54 (0,62-3,08)	0,34	-	-
Izquierda	24 (70,59)	10 (29,41)	34				
GÉNERO							
Femenino (ref)	27 (77,14)	8 (22,86)	35	1.23 (0,49-3,07)	0,65	-	-
Masculino	31 (73,81)	11 (26,19)	42				
MOLAR							
1° Molar (ref)	28(70)	12 (30)	40	0,60 (0,23-1,54)	0,29	-	-
2° Molar	30 (81,08)	7 (18,92)	37				
PROFUNDIDAD							
Pequeño (<2mm)	29 (76,32)	9 (23,68)	38	0,90 (0,30-2,69)	0,85	-	-
Medio (2-2,5mm)	19 (79,17)	5 (20,83)	24	1,46(0,49-4,38)	0,49		
Grande (>3mm)	10 (66,67)	5 (33,33)	15				
TOTAL	58 (75,32)	19 (24,68)	77				

Tabla 1.- Análisis descriptivo y regresión univariable y ajustado con regresión de Cox de fallas en restauraciones ocluso-proximales y factores asociados

Variable	Success n (%)	Failure n (%)	Total	HR Univariate † 95% CI ‡	P	HR Adjusted † 95% CI ‡	P
MATERIAL							
Vitro Molar (ref)	28 (62,22)	17 (37,78)	45	0,15 (0,03-0,66)	0,012*	0,15 (0,03-0,68)	0,014*
Z350 XT	30 (93,75)	2 (6,25)	32				
SURFACE							
Occluso- Mesial (ref)	27 (79,41)	7 (20,59)	34	1,36 (0,53-3,46)	0,51	-	-
Occluso-Distal	31 (72,09)	12 (27,91)	43				
AGE							
7 to 8 years	31 (70,45)	13 (29,55)	44	0,58 (0,22-1,54)	0,28	-	
9 to 10 years	27 (81,82)	6 (18,18)	33				
DENTAL ARCH							
Superior (ref)	31 (86,11)	5 (13,89)	36	2,44 (0,87-6,78)	0,08	2.29 (0,82-6,40)	0,112
Inferior	27 (65,85)	14 (34,15)	41				
JAW SIDE							
Right (ref)	34 (79,07)	9 (20,93)	43	1,54 (0,62-3,08)	0,34	-	-
Left	24 (70,59)	10 (29,41)	34				
GÊNDER							
Female (ref)	27 (77,14)	8 (22,86)	35	1.23 (0,49-3,07)	0,65	-	-
Male	31 (73, 81)	11 (26,19)	42				
MOLAR							
1° Molar (ref)	28(70)	12 (30)	40	0,60 (0,23-1,54)	0,29	-	-
2° Molar	30 (81,08)	7 (18,92)	37				
DEEP							
Little (<2mm)	29 (76,32)	9 (23,68)	38	0,90 (0,30-2,69)	0,85	-	-
Medium (2-2.5mm)	19 (79,17)	5 (20,83)	24	1,46(0,49-4,38)	0,49		
Big (>3mm)	10 (66,67)	5 (33,33)	15				
TOTAL	58 (75,32)	19 (24,68)	77				

Table 1. - Descriptive analysis and univariate regression and adjusted with Cox Regression of failures in occluso-proximal restorations and associated factors

Las razones de la pérdida durante el período de seguimiento fueron: paciente no estuvo presente en el día de la evaluación o paciente se trasladó a otra ciudad. El diagrama de flujo que muestra los pacientes tratados en cada grupo y las respectivas evaluaciones se describe en la figura 1.

The reasons for the loss during the follow-up period were: patient not present in the evaluation day or patient moved to another city. The flowchart showing the treated patients in each group and the respective evaluations is described in figure 1.

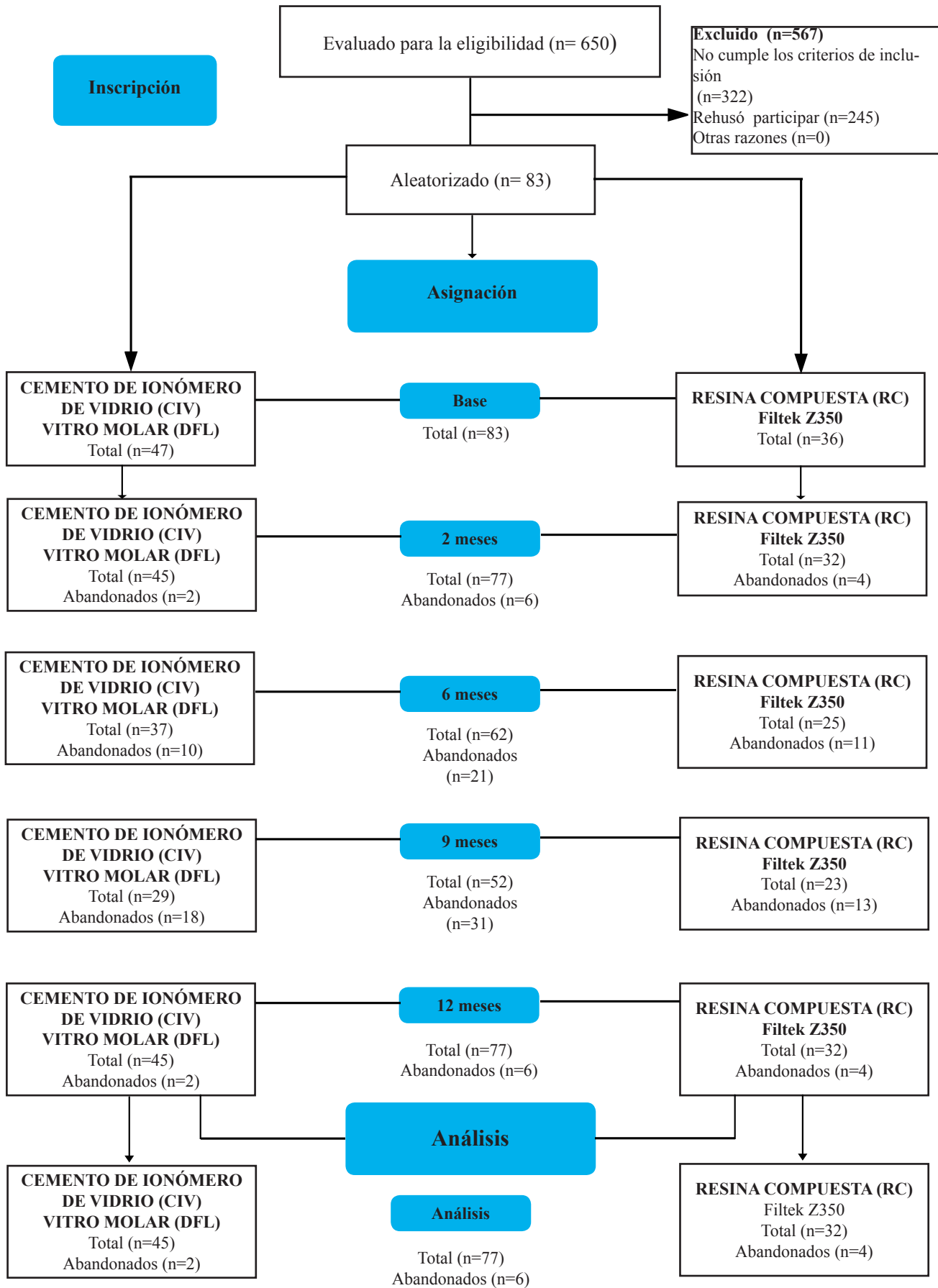


Figura 1. CONSORT diagrama de flujo del progreso de los participantes durante las fases de prueba

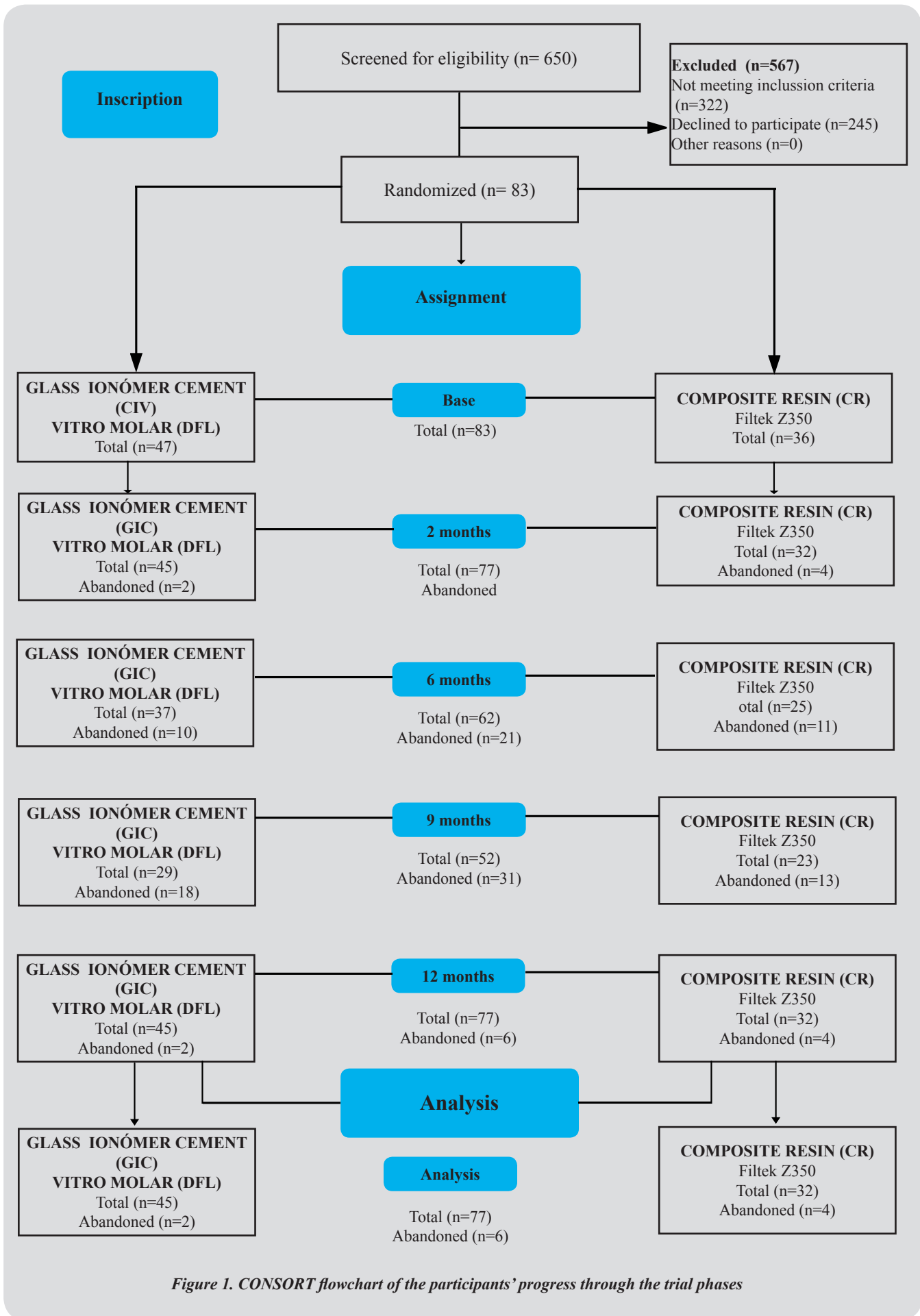


Figure 1. CONSORT flowchart of the participants' progress through the trial phases

El presente estudio indicó una diferencia estadística significativa entre las curvas de tasas de sobrevida (Log-Rank $p < 0.002$, Figura 2).

The present study indicated a significant statistical difference between survival rates curves (Log-rank $p < 0.002$, Figure 2).

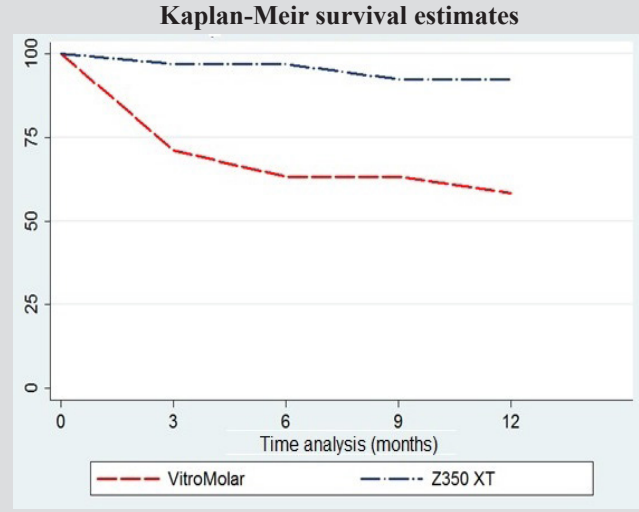
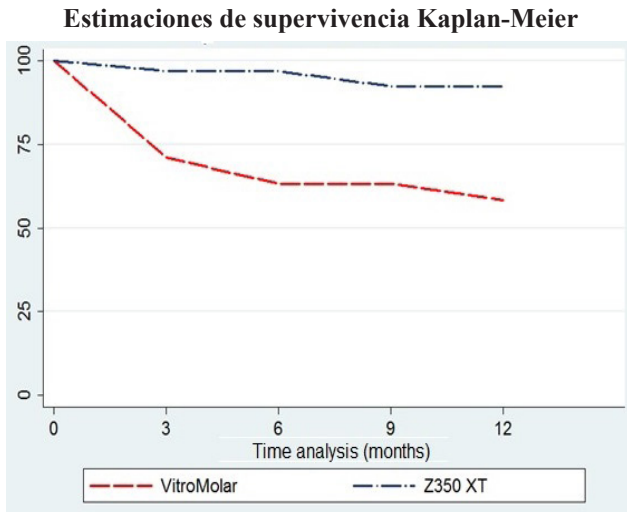


Figura 2.- Análisis de sobrevida de Kaplan-Meier del éxito de restauración entre los materiales (Log-rank: $P < 0.002$)

Figure 2.- Kaplan-Meier survival analysis of the restoration success between the materials (Log-rank: $P < 0.002$)

Las principales características de fracaso, después de 12 meses de seguimiento para el grupo que recibió restauraciones de cemento de ionómero de vidrio, fue la pérdida total de la restauración (15%), seguido de la pérdida parcial de la restauración (8%). Para el grupo que recibió resina compuesta de nanopartículas, la principal característica de fracaso fue la pérdida total de la restauración (17%).

The main failure characteristics, after 12 months of follow-up for the group that received glass ionomer cement restorations, was the total loss of the restoration (15%), followed by the partial loss of the restoration (8%). For the group that received nanoparticle composite resin, the main failure characteristic was the total loss of the restoration (17%).

DISCUSIÓN

DISCUSSION

Este ensayo investigó la tasa de sobrevida a 12 meses de las restauraciones del TRA en lesiones de caries dentinarias en cavidades ocluso-proximales, utilizando un cemento de ionómero de vidrio (CIV) de bajo costo y una resina compuesta de nanopartículas (RC) en molares primarios. Los resultados de este estudio mostraron que la RC tuvo un mejor desempeño (93,7%) que la del CIV (62,2%) y una sobrevida general de las restauraciones del 75,3%. La razón principal del fracaso fue el hecho de que la restauración desapareció o

This trial investigated the 12 months survival rate of ART restorations on occlusal-proximal dentin caries lesions using a low-cost glass ionomer cement (GIC) and a nanoparticle composite resin (CR) in primary molars. The results of this study showed that the CR performed better (93,7%) than the GIC (62,2%) and an overall survival of the restorations of 75,3%. The main reason for failure was the fact the restoration went missing or disappeared (almost) completely, which agrees with

ha desaparecido (casi) completamente, lo que concuerda con el estudio de Frencken et al., 2004²¹.

Este estudio es el primer ensayo clínico que tuvo como objetivo evaluar el rendimiento clínico de una resina compuesta de nanopartículas y una marca brasileña de cemento de ionómero de vidrio de bajo costo, en cavidades ocluso proximales realizadas de acuerdo con los principios del TRA.

El material recomendado para el TRA como primera opción, probado en varios estudios de seguimiento, es el cemento de ionómero de vidrio de alta viscosidad¹², que se le considera como el estándar de oro. Sin embargo, el CIV utilizado en este estudio se considera CIV de baja viscosidad, ampliamente utilizado en la salud pública debido a su bajo costo (2,5 veces más barato que las marcas más comerciales utilizadas en los estudios de TRA). Vitro Molar tiene propiedades mecánicas más bajas y mayor solubilidad que los CIV de alta viscosidad². Estas características pueden justificar el peor desempeño para el CIV. Este hallazgo sugiere que la marca y el tipo de CIV es un factor importante para el éxito de las restauraciones ocluso-proximales del TRA¹³.

La ubicación de la restauración, el volumen de la cavidad y la experiencia de caries del niño no tuvieron ningún efecto sobre la tasa de éxito de las restauraciones. Con respecto a la presencia o ausencia de contacto oclusal después de la restauración, este estudio tampoco mostró diferencias en la longevidad de las restauraciones, como se reportó en el estudio de Bonifácio et al., 2013⁷.

La longevidad de TRA en restauraciones ocluso-proximales se ha demostrado en varios estudios, se compara con el método tradicional de eliminación de tejido cariado y restauradas con amalgama. Esas restauraciones son menos eficientes y presentan bajas tasas de sobrevivencia²¹.

Poco se conoce sobre el rendimiento de la resina compuesta cuando se asocia con TRA, ya que se realiza en tratamiento convencional, utilizando instrumental rotatorio para eliminar el tejido cariado,

the study from Frencken et al., 2004²¹.

This study is the first clinical trial that aimed to evaluate the clinical performance of a nanoparticle composite resin and a Brazilian brand of low cost glass ionomer cement, in ART multi-surface cavities.

The recommended material for ART as first choice, tested in several follow-up studies, is the high viscous glass ionomer cement¹² which is considered as gold standard. However the GIC used in this study is considered low-viscosity GIC, widely used in public health because of its low-cost (2.5 times cheaper than the most commercial brands used in ART studies). Vitro Molar has lower mechanical properties and higher dissolvability than high-viscosity GICs². These characteristics can justify the worse performance for the GIC. This finding suggests that the brand and type of GIC is an important factor for the success of occlusal-proximal ART restorations¹³.

The location of the restoration, volume of the cavity and caries experience of the child had no effect on the success rate of restorations. Regarding the presence or absence of occlusal contact after the restoration, this study also showed no differences in the longevity of restorations, as reported in a study of Bonifácio et al, 2013⁷.

The longevity of ART in occlusal-proximal restorations have been demonstrated in several studies, being compared to the traditional carious tissue removal method and restored with amalgam. Those restorations are less efficient, presenting low survival rates²¹.

Little is known about the performance of composite resin when associated with ART, since it is performed in conventional treatment, using drill to remove carious tissue, anesthesia and

anestesia y aislamiento absoluto. En el presente estudio, la mínima intervención se mantuvo y el uso de la resina compuesta se realizó con aislamiento relativo. En el presente estudio, la resina compuesta de nanopartículas tuvo un resultado prometedor debido a las propiedades mecánicas del material (dureza, color, durabilidad).

De la misma manera que en el estudio realizado por Ersin et al., 2006³ que evaluaron después de 24 meses, la realización clínica de restauraciones oclusales y ocluso proximales de resina compuesta y cemento de ionómero de vidrio de alta viscosidad, y concluyeron que las restauraciones de RC tuvieron resultados más satisfactorios después del período de evaluación de 24 meses.

El cegamiento de operadores y pacientes no ha sido posible debido a que los materiales presentan diferentes formas de presentación y diferentes apariencias en el diente del paciente. El criterio de evaluación utilizado fue de acuerdo con el estudio realizado por Roeleveld et al., 2006²⁰ (cuadro 2). Las restauraciones con defectos mínimos recibieron puntajes relacionados con "fracasos".

Por otro lado, el problema más común en los ensayos clínicos es la pérdida durante el seguimiento. En este estudio, tuvimos una tasa de abandono del 8%. Esto se debe al entorno en el que se realizó este estudio (centro de salud pública en una ciudad pequeña).

Los resultados de este estudio indican que la resina compuesta tuvo una mayor tasa de supervivencia en comparación con el CIV de bajo costo. Este factor debe tenerse en cuenta al elegir el material para las restauraciones ocluso-proximales del TRA en dientes primarios, especialmente cuando no se dispone de cemento de ionómero de vidrio de alta viscosidad. El uso de resina compuesta en restauraciones ocluso-proximales del TRA en dientes primarios fue muy prometedor.

rubber dam isolation. In the present study the minimum intervention was maintained and the use of the composite resin was performed with relative isolation. In the present study the nanoparticule composite resin had a promising result due to the materials mechanical properties (hardness, color, durability).

The same way as in the study conducted by Ersin et al., 2006³ which evaluated after 24 months the clinical performance of occlusal and occlusal-proximal restorations of composite resin and high viscous glass ionomer cement and concluded that the CR restorations had a more satisfactory results after the evaluation period of 24 months.

Blinding of operators and patients has not been possible due to the materials present different forms of presentation and different appearances in the patient's tooth. The evaluation criteria used was according to the study performed by Roeleveld et al., 2006²⁰ (chart 2). Restorations with minimal defects received scores related to "failures".

In the other hand, the most common problem in clinical trials is the loss to follow-up. In this study we had an 8% drop-out rate. This is due to the environment that this study took place (public health center in a small city).

The results of this study indicate that the composite resin had greater survival rate when compared to the low-cost GIC. This factor should be considered when choosing the material for ART multi-surface restorations in primary teeth, especially when high viscosity glass ionomer cement is not available. The use of composite resin in ART multi-surface restorations in primary teeth was very promising.



CONCLUSIÓN

La resina compuesta en restauraciones ocluso-proximales del TRA muestra una mejor longevidad en comparación con el cemento de ionómero de vidrio de bajo costo en dientes primarios.

CONFLICTOS DE INTERÉS

Los autores declaran no tener conflictos de interés en la publicación de estos resultados.

AGRADECIMIENTO

Los autores desean agradecer a Nova DFL y 3M ESPE por donar los materiales. También queremos agradecer al servicio de salud de la ciudad de Cosmópolis. Especialmente Geórgia Moreira Velho por su contribución como evaluadora.

BIBLIOGRAFÍA / BIBLIOGRAPHY

1. Frenken JE, Holmgren CJ. How effective is ART in the management of dental caries? *Community Dent Oral Epidemiol.* 1999; 27(6):423-53.
2. Calvo AFB, Kicuti A, Tedesco TK, Braga MM, Raggio DP. Evaluation of the relationship between the cost and properties of glass ionomer cements indicated for atraumatic restorative treatment. *Braz Oral Res* 2016; 30:e8.
3. Ersin NK, Candan U, Aykut A, Oncag O, Eronat C, Kose T. A clinical evaluation of resin-based composite and glass ionomer cement restorations placed in primary teeth using the ART approach: results at 24 months. *J Am Dent Assoc* 2006; 137: 1529-1536.
4. Navarro MF et al. Tratamiento Restaurador Atraumático (ART) e o programa de saúde da família. *Rev. Biodonto.* 2004; 2(4): 1-115.
5. Alves FB, Hesse D, Lenzi TL, Guglielmi Cde A, Reis A, Loguercio AD, Carvalho TS, Raggio DP. The bonding of glass ionomer ce-

CONCLUSION

Composite resin in ART multi-surface restorations shows better longevity when compared to the low cost glass ionomer cement in primary teeth.

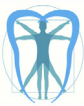INTEREST CONFLICTS

The authors declare no conflicts of interest in the publication of these results.

ACKNOWLEDGMENTS

The authors would like to thank Nova DFL and 3M ESPE for donating the materials. We also would like to thank the health service of the city of Cosmópolis. Especially Geórgia Moreira Velho for her contribution as evaluator.

- ments to caries-affected primary tooth dentin. *Pediatr Dent.* 2013 Jul-Aug;35(4):320-4.
6. Bonifácio CC, Kleverlaan CJ, Raggio DP, Werner A, de Carvalho RCR, van Amerongen WE. Physical-mechanical properties of glass ionomer cements indicated for Atraumatic Restorative Treatment. *Aust Dent J* 2009; 54:233-37.
7. Bonifácio CC, Hesse D, Raggio DP, Boncker M, Loveren C, Amerongen WE. The effect of GIC-brand on the survival rate of approximal-ART restorations. *Int J Paediatr Dent* 2013; 23(4): 251-258.
8. Cajazeira MR, De Sabóia TM, Maia LC. Influence of the operatory field isolation technique on tooth-colored direct dental restorations. *Am J Dent* 2014 Jun; 27(3): 155-9.
9. Holmgren CJ, Frenken JE. Painting the future for ART. *Community Dent Oral Epidemiol* 1999; 27(6):449-53.
10. Ismail A. Minimal intervention techniques for dental caries. *J Public Health Dent* 1996;



- 56:155-60
11. Mallow PK. Durward CS. Klaipo M. Restoration of permanente teeth in Young rural children in Cambodia using the Atraumatic Restorative Treatment (ART) technique and fuji II glass ionomer cement. *Int J Pediatr Dent.* 1998; 8(1): 35-40.
 12. Molina GF. Cabral RJ. Frencken JE. The ART approach: clinical aspects reviewed. *J Appl Oral Sci.* 2009; 17 (Suppl): 89-98.
 13. Olegário IC, Pacheco AL, de Araújo MP, Ladewig NM, Bonifácio CC, Imparato JC, Raggio DP. Low-cost GICs reduce survival rate in occlusal ART restorations in primary molars after one year: A RCT. *J Dent.* 2017 Feb;57:45-50.
 14. Phantumvanit P. Songpaisan Y. Pilot T. Frencken JE. Atraumatic restorative treatment (ART): a three-year community field trial in Thailand--survival of one-surface restorations in the permanent dentition. *J Public Health Dent.* 1996;56(3 Spec No):141-5.
 15. De Amorim RG. Leal SC. Frencken JE. Survival of atraumatic restorative treatment (ART) sealants and restorations: a meta-analysis. *Clin Oral Investig.* 2012 Apr;16(2):429-41
 16. Raggio DP. Hesse D. Lenzi TL. AB Guglielmi C. Braga MM. Is Atraumatic restorative treatment an option for restoring occlusoproximal caries lesions in primary teeth? A systematic review and meta-analysis. *Int J Paediatr Dent.* 2013 Nov;23(6):435-43.
 17. Davidson CL. Advances in glass-ionomer cements. *J Appl Oral Sci.* 2006;14 Suppl:3-9.
 18. Peutzfeldt A. Compomers and glass ionomers: bond strength to dentin and mechanical properties. *Am J Dent* 1996;9: 259-63.
 19. Farag A. Van der Sanden WJ. Abdelwahab H. Frencken JE. Survival of ART restorations assessed using selected FDI and modified ART restoration criteria. *Clin Oral Invest* 2011; 15:409-415.
 20. Roeleveld AC. Van Amerongen WE. Mandari GJ. Influence of residual caries and cervical gaps on the survival rate of class II glass ionomer restorations. *Eur Arch Paediatr Dent* 2006; 7:85 – 91.
 21. Frencken JE. Holmgren CJ. ART: a minimal intervention approach to manage dental caries. *Dent Update.* 2004; 31(5):295-8.

CITA SUGERIDA

Issa JIB; Olegário IC; Alvarez-Velasco PdL; Raggio DP; Parisotto T; Imparato JCP. Sobrevida de resina compuesta y cemento de ionómero de vidrio de bajo costo para TRA: 1 año de seguimiento de un ensayo clínico aleatorizado. *Odontología.* 2018; 20(1): 88-106.