

Hallazgo fortuito de fístula arteriovenosa coronaria izquierda en escolar de 6 años

Dra. Lysmara Senra Reyes^a✉, Dr. Hiram Tápanes Daumy^b, Dr. Francisco Díaz Ramírez^c, Dra. Maylín Peña Fernández^d y Dr. Eliobert Díaz Bertot^e

^a Sala 1-A. Cardiocentro Pediátrico "William Soler". La Habana. Cuba.

^b Departamento de Ergometría. Cardiocentro Pediátrico "William Soler". La Habana. Cuba.

^c Servicio de Hemodinámica. Cardiocentro Pediátrico "William Soler". La Habana. Cuba.

^d Departamento de Imagenología. Hospital Pediátrico Docente "Juan Manuel Márquez". La Habana, Cuba.

^e Servicio de Terapia Intensiva. Cardiocentro Pediátrico "William Soler". La Habana, Cuba.

Full English text of this article is also available

INFORMACIÓN DEL ARTÍCULO

Recibido: 04 de abril de 2013

Aceptado: 18 de julio de 2013

Conflictos de intereses

Los autores declaran que no existen conflictos de intereses

Abreviaturas

FAVC: fístulas arteriovenosas coronarias congénitas

Versiones On-Line:

Español - Inglés

✉ L Senra Reyes

Cardiocentro Pediátrico "William Soler". Ave 43 No 1418 Esquina Calle 18. CP 11900. La Habana, Cuba.

Correo electrónico:

lysmara@infomed.sld.cu

RESUMEN

Las fístulas coronarias son anomalías congénitas o adquiridas caracterizadas por la comunicación directa entre una arteria coronaria con cualquiera de las cámaras cardíacas u otros vasos. Se presenta un interesante caso de una niña con una fístula arteriovenosa coronaria izquierda que drena en la aurícula derecha. El diagnóstico fue un hallazgo ecocardiográfico que se confirmó mediante cateterismo cardíaco. Se muestran las imágenes angiográficas y se revisa la literatura al respecto para comentar algunos aspectos de su epidemiología, cuadro clínico, posibilidades diagnósticas, así como la conducta definitiva ante esta cardiopatía.

Palabras clave: Fístula coronaria, Cardiopatía congénita, Pediatría

Incidental finding of a left coronary arteriovenous fistula in a 6-year-old schoolgirl

ABSTRACT

Coronary fistulas are congenital or acquired abnormalities in which there is direct communication between a coronary artery and any of the cardiac chambers or other vessels. An interesting case of a child with a left coronary arteriovenous fistula draining into the right atrium is reported. The diagnosis was made by an echocardiographic finding that was confirmed by cardiac catheterization. Angiographic images are shown, and the literature on this topic is reviewed in order to discuss some aspects of its epidemiology, clinical presentation, diagnostic possibilities, and the final conduct to face this disease.

Key words: Coronary fistula, Congenital heart disease, Pediatrics

INTRODUCCIÓN

Las fístulas coronarias son anomalías congénitas o adquiridas caracterizadas

por la comunicación directa entre una arteria coronaria con cualquiera de las cuatro cámaras cardíacas, el seno coronario o sus tributarios, la arteria pulmonar o bien con una vena pulmonar cercana al corazón; la gran mayoría de las fístulas arteriovenosas coronarias congénitas (FAVC) terminan en las cavidades cardíacas derechas¹.

Se reconocen dos tipos de FAVC; las primarias o aisladas, y las secundarias o asociadas, que como en algunos casos de atresia pulmonar o aórtica, representan una situación anatómica y clínica muy distinta.

Se presenta un interesante caso de esta enfermedad, donde se comunica la arteria coronaria izquierda con la aurícula derecha.

CASO CLÍNICO

Paciente femenina de 6 años de edad, con antecedentes de aparente salud, que durante una infección respiratoria aguda se le auscultó un soplo cardíaco, por lo que se remite al Cardiocentro Pediátrico "William Soler" de La Habana, Cuba. Desde el punto de vista clínico no presentaba manifestaciones de disfunción cardíaca y su estado hemodinámico era estable; no obstante, se decidió su ingreso para profundizar en el estudio.

Como elemento positivo en el examen físico se le encontró un soplo continuo de tono alto en la base cardíaca, de grado III/VI. Los pulsos periféricos estaban presentes, y eran simétricos y de amplitud normal. Los

ruidos cardíacos eran rítmicos y no se auscultaron terceros o cuartos ruidos. En la valoración nutricional la paciente estaba eutrófica con relación peso-talla en el 25 percentil. El hemograma, la hemoquímica, el coagulograma y el electrocardiograma fueron normales. En el telecardiograma se encontró un índice cardiotorácico de 0,56; el tronco de la arteria pulmonar dilatado y leve aumento del flujo pulmonar.

Para precisar el diagnóstico se utilizó el ecocardiograma transtorácico, donde se visualizó la fístula arteriovenosa coronaria, por lo que se realizó un estudio hemodinámico con coronariografía, que fue útil para confirmar el diagnóstico (**Figura**).

En esta paciente se intentó tratamiento mediante intervencionismo percutáneo que no resultó exitoso, por lo que se difirió la conducta definitiva a tomar y se planificó vigilancia en las consultas de seguimiento, al tener en cuenta que la niña permanecía asintomática.

COMENTARIOS

Epidemiología

En el contexto de las anomalías congénitas de las arterias coronarias, las fístulas son clasificadas como anomalías de la terminación, y constituyen entre el 0,2 y el 0,4 % de todas las cardiopatías congénitas². A pesar de su baja incidencia, es la más frecuente de las anomalías coronarias, lo que ha permitido que sea hallada en el 0,15 % de las coronariografías realizadas³.

Es una de las malformaciones congénitas más frecuentes de la circulación coronaria que permiten la supervivencia hasta la adultez^{3,4}.

La primera descripción de las FAVC fue publicada por Krause⁵ en 1865, según comentó Abbot⁶ en 1906, y la primera corrección quirúrgica fue realizada por Biörck y Crafoord en 1947⁷. Son malformaciones poco frecuentes y su incidencia varía de 0,2 a 1,2 % de todas las anomalías coronarias²⁻⁴.

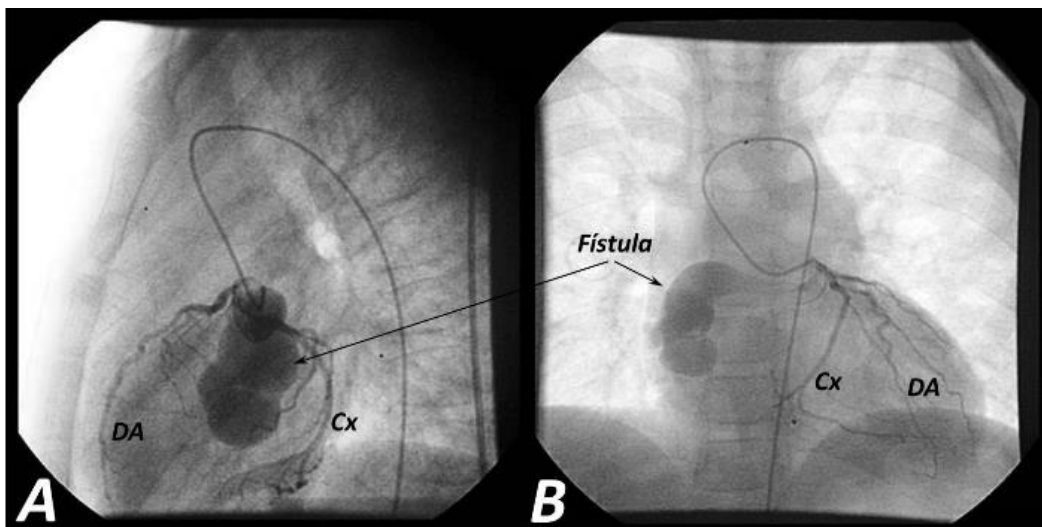


Figura. Fístula arteriovenosa coronaria que drena en aurícula derecha. **A.** Vista lateral. **B.** Vista anteroposterior con leve angulación derecha. DA: arteria descendente anterior, Cx: arteria circunfleja.

Aspectos anatómicos

La FAVC es una enfermedad rara; Armsby *et al.*⁸ encontraron dos casos entre 39 pacientes con fístulas coronarias tratadas, el 50 % de estas fístulas drenan en la arteria pulmonar y rara vez en el ventrículo izquierdo. Lo más frecuente es que una de las arterias coronarias sea la que se encuentre afectada por la malformación y es raro que dos o más arterias coronarias principales muestren esta anomalía en un enfermo (5-6 % de todos los casos de fístulas arteriovenosas coronarias)^{4,8}. El desarrollo de estas alteraciones tiene una base embrionaria, ya que en la fase esponjosa de las paredes ventriculares los espacios intertrabeculares comunican las cavidades de los ventrículos con los esbozos de las arterias coronarias de origen pericárdico. Podría pensarse que existe un factor determinante hereditario de base embrionaria, ya que en la literatura médica han aparecido informes de enfermedades familiares asociadas a dichas FAVC^{1,9}.

El sitio de origen de la estructura fistulosa corresponde a la arteria coronaria derecha en el 55 % de los casos; en el 35 % lo es de la arteria coronaria izquierda, y en el 5 % de los casos ocurre en ambas. El 90 % de las fístulas terminan en el lado derecho del corazón o la circulación, en orden de frecuencia puede ser en el ventrículo derecho, la aurícula derecha, el seno coronario y la circulación pulmonar; raramente las fístulas terminan en el ventrículo izquierdo⁴.

Cuadro clínico

Aunque su historia natural no es del todo precisa, por lo general las fístulas coronarias son bien toleradas por largo tiempo; las de dimensiones pequeñas no dan síntomas ni progresan, las de grandes dimensiones pueden ser sintomáticas en niños y adultos jóvenes, y las medianas ocasionan sobrecarga progresiva del ventrículo comprometido, apareciendo sus manifestaciones clínicas más tardíamente.

Por tanto, pueden ser asintomáticas hasta la edad adulta, en que la FAVC puede producir angina por robo coronario, disnea por hipertensión pulmonar, manifestaciones de endocarditis infecciosa e insuficiencia cardíaca^{4,10}, y existen casos anecdóticos en la literatura de cuadros de hemoptisis¹¹. Al examen físico los hallazgos más importantes, que pueden estar presentes, son el soplo continuo, los signos de insuficiencia cardíaca, la hipertensión pulmonar y la isquemia coronaria^{4,10,12}.

Estas manifestaciones de insuficiencia cardíaca, endocarditis infecciosa e isquemia miocárdica, incre-

mentan su frecuencia con la edad y están relacionadas con las dimensiones y características hemodinámicas del cortocircuito²⁻⁴.

Diagnóstico

El cateterismo cardíaco es el estudio de elección para definir la anatomía de la anomalía coronaria y su repercusión hemodinámica, así como para definir las anomalías cardíacas existentes o la presencia de obstrucción coronaria. También son útiles la ecocardiografía transtorácica y transesofágica (con el uso del Doppler), así como la tomografía contrastada y más recientemente, la resonancia magnética. La coronariografía selectiva puede proveer información adicional^{13,14}.

Conducta a seguir

En la conducta definitiva existen opiniones divididas, algunos autores recomiendan el cierre de todas las fístulas durante la infancia, aunque sean asintomáticas; otros; sin embargo, propugnan que sólo debe tratarse a los pacientes sintomáticos o con riesgo de complicaciones, como en casos de robo coronario, aparición de aneurismas o importante cortocircuito arteriovenoso, que puedan ser causa de isquemia miocárdica^{4,12}. En la actualidad se propone como método electivo el tratamiento percutáneo, menos radical y con una estancia hospitalaria más corta¹⁵, y se reserva la cirugía para casos con fístulas múltiples, complicaciones del tratamiento percutáneo (afectación de ramas grandes durante la embolización con los espirales o resortes (en inglés *coils*), o cuando el trayecto fistuloso es estrecho, restrictivo y drena en una cámara cardíaca¹⁶.

Entre los diversos productos utilizados para embolizar las fístulas están la espuma de alcohol polivinílico, los balones¹⁷ y los *stents* recubiertos¹⁸; pero, sin duda, los dispositivos más aceptados en el momento actual son los espirales o resortes^{4,19,20}. Aunque con estos se han descrito complicaciones en algún caso aislado, han sido excepcionales y poco significativas^{20,21}.

REFERENCIAS BIBLIOGRÁFICAS

1. Quintero RLR, Rangel-Abundis A, Cervantes R. Fístula arteriovenosa coronaria. Consideraciones sobre el diagnóstico diferencial. Bol Med Hosp Infant Mex. 1977;34(6):1281-94.
2. Gowda RM, Vasavada BC, Khan IA: Coronary artery fistulas: clinical and therapeutic considerations. Int

- J Cardiol. 2006;107(1):7-10.
3. Barriales R, Morís C, López A, Hernández LC, San Román L, Barriales V, *et al.* Anomalías congénitas de las arterias coronarias del adulto descritas en 31 años de estudios coronariográficos en el Principado de Asturias: principales características angiográficas y clínicas. *Rev Esp Cardiol.* 2001;54(3):269-81.
 4. Perloff JK. Congenital coronary arterial fistula. En: Perloff JK, Marelli AJ. *Perloff's Clinical recognition of congenital heart disease.* 6ta ed. Philadelphia: Elsevier Saunders; 2012. p. 406-16.
 5. Krause W. Ueber den Ursprung einer accessorischen a. coronaria cordis aus der a. pulmonalis. *Z Ratl Med.* 1865;24:225-7.
 6. Abbot ME. Anomalies of the coronary arteries. En: McCrae T, editor. *Osler's modern medicine.* Philadelphia: Lea and Fibiger; 1906. p. 420.
 7. Björck G, Crafoord C. Arteriovenous aneurysm on the pulmonary artery simulating patent ductus arteriosus botalli. *Thorax.* 1947;2(2):65-74.
 8. Armsby LR, Keane JF, Sherwood MC, Forbess JM, Perry SB, Lock JE. Management of coronary artery fistulae. Patient selection and results of transcatheter closure. *J Am Coll Cardiol.* 2002;39(6):1026-32.
 9. Barriales-Villa R, Morís C. Do racial or populational differences exist in coronary anomalies? *Int J Cardiol.* 2001;81(1):89-90.
 10. Nava-Oliva AL, David-Gómez F, Martínez-Sánchez A, Ortigón-Cardena J, Jiménez-Arteaga S, López-Gallegos D. Fístula coronaria congénita. Presentación de siete casos y revisión de la literatura. *Arch Cardiol Mex.* 2009;79(2):135-9.
 11. Zapata G, Lasave L, Picabea E, Petroccelli S. Malformaciones sistémico-pulmonares: fístula coronario-pulmonar y embolizaciones percutáneas de urgencia. *Rev Fed Arg Cardiol.* 2005;34(1):114-7.
 12. Gascuena R, Hernández F, Tascon JC, Albarrán A, Lázaro M, Hernández P. Isquemia miocárdica demostrada secundaria a fístulas coronarias múltiples con drenaje en el ventrículo izquierdo. *Rev Esp Cardiol.* 2000;53(5):748-51.
 13. Angelini P. Coronary artery anomalies – current clinical issues: definitions, classification, incidence, clinical relevance, and treatment guidelines. *Tex Heart Inst J.* 2002;29(4):271-8.
 14. Robertos-Viana SR, Ruiz-González S, Arévalo-Salas LA, Bolio -Cerdán A. Fístulas coronarias congénitas. Evaluación clínica y tratamiento quirúrgico de siete pacientes. *Bol Med Hosp Infant Mex.* 2005;62(4):242-8.
 15. Harikrishnan S, Bimal F, Ajithkumar V, Bhat A, Krishnamoorthy KM, Sivasubramonian S, *et al.* Percutaneous treatment of congenital coronary arteriovenous fistulas. *J Interv Cardiol.* 2011;24(3):208-15.
 16. Kamiya H, Yasuda T, Nagamine H, Sakakibara N, Nishida S, Kawasuji M, *et al.* Surgical treatment of congenital coronary artery fistulas: 27 years' experience and a review of the literature. *J Card Surg.* 2002;17(2):173-7.
 17. Doorey AJ, Sullivan KL, Levin DC. Successful percutaneous closure of a complex coronary-to-pulmonary artery fistula using a detachable balloon: benefits of intra-procedural physiologic and angiographic assessment. *Cathet Cardiovasc Diagn.* 1991;23(1):23-7.
 18. Balanescu S, Sangiorgi G, Medda M, Chen Y, Castelvecchio S, Inglese L. Successful concomitant treatment of a coronary-to-pulmonary artery fistula and a left anterior descending artery stenosis using a single covered stent graft: a case report and literature review. *J Interv Cardiol.* 2002;15(3):209-13.
 19. Setianto BY, Arshant PL. Transcatheter coil embolization in coronary artery fistulae. *Acta Med Indones.* 2013;45(1):55-60.
 20. Okubo M, Nykanen D, Benson LN. Outcomes of transcatheter embolization in the treatment of coronary artery fistulas. *Catheter Cardiovasc Interv.* 2001;52(4):510-7.
 21. Pate GE, Webb JG, Carere RG. An unusual complication of coil embolization of a large coronary-pulmonary fistula. *J Invasive Cardiol.* 2003;15(12):717-8.