

## Síndrome X de microcirculación coronaria, espasmo coronario e infarto agudo de miocardio en pacientes sin lesiones coronarias significativas

*X syndrome of coronary microcirculation, coronary spasms and acute myocardial infarction in patients without significant coronary lesions*

Dr. Rodolfo Vega Candelario 

Servicio de Cardiología, Hospital General Docente Roberto Rodríguez Fernández. Morón, Ciego de Ávila, Cuba.

*Full English text of this article is also available*

### INFORMACIÓN DEL ARTÍCULO

Recibido: 10 de enero de 2018

Modificado: 26 de febrero de 2018

Aceptado: 15 de marzo de 2018

**Palabras clave:** Infarto de miocardio, Angiografía coronaria, Angina microvascular, Vasoespasmo coronario

**Key words:** Myocardial infarction, Coronary angiography, Microvascular angina, Coronary vasospasm

### Sr. Editor:

Durante muchos años se ha hablado del síndrome X de microcirculación coronaria y el espasmo arterial coronario<sup>1,2</sup>; sin embargo, cuando se presenta un paciente con un infarto agudo de miocardio (IAM) con coronariografía normal, muchas veces no se le confiere la importancia que tiene la magnitud de este fenómeno<sup>3</sup>. En realidad son muchos los cardiólogos que no quieren encontrarse con esa disyuntiva en que la causa queda como una incógnita, sobre todo los que trabajan en hospitales que no cuentan con estudios más sofisticados para definir algo muy importante para cualquier médico: la causa del problema.

Después de una coronariografía normal, aunque se piense en la posibilidad de espasmo coronario, no se practican investigaciones que puedan demostrarlo; muchas veces debido a la relación riesgo/beneficio o por la falta de recursos necesarios.

Por estas razones, el cardiólogo clínico, o cualquier otro especialista dedicado a las enfermedades cardiovasculares, se enfrenta a un enigma donde la respuesta puede ser de cualquier nivel científico, pero casi siempre teórica y poco convincente; en fin, que en muchos casos de IAM con arterias coronarias normales no se logra una explicación exacta y definitiva del problema<sup>4</sup>.

Existen diferentes estudios, no disponibles en todas las instituciones de salud, que ayudan a esclarecerlo y a estratificar el riesgo del paciente, si bien tampoco son definitivamente convincentes de forma aislada para la explicación del fenómeno cardiovascular que se analiza, pero sí muy útiles cuando se combinan sus resultados<sup>5</sup>. Entre ellos se encuentran<sup>5-8</sup>: la ergometría, la ecocardiografía de estrés (físico o farmacológico), de contraste y de caracteri-

 R Vega Candelario

Edif. 10, Apto. 11. Microdistrito Norte

Morón, Ciego de Ávila, Cuba.

Correo electrónico: rvc\_50@hgm.cav.sld.cu

zación de tejido; los estudios de medicina nuclear (gammagrafía de perfusión miocárdica con tomografía por emisión monofotónica (SPECT, por sus siglas en inglés); la tomografía axial computarizada; y la resonancia magnética nuclear, que ofrece ventajas en relación con las restantes técnicas de imagen no invasivas para el diagnóstico de la disfunción microvascular<sup>8</sup>.

Por estas razones, se realizó una investigación descriptiva retrospectiva para determinar la asociación de algunas variables clínico-epidemiológicas en 192 pacientes con IAM y arterias coronarias normales, atendidos en el Servicio de Cardiología del Hospital Provincial Docente Roberto Rodríguez de Morón, Ciego de Ávila, Cuba, en el período de enero de 2016 a diciembre de 2017.

Este hospital no cuenta con Servicio de Cardiología Intervencionista, por lo que las coronariografías se realizaron en los hospitales Cardiocentro Ernesto Che Guevara de Santa Clara, Instituto de Cardiología y Cirugía Cardiovascular de La Habana y Hospital Hermanos Ameijeiras, también de la capital del país.

Todos los pacientes tuvieron un resultado de la coronariografía sin lesiones o sin lesiones significativas (<50% de obstrucción de la luz arterial).

Las principales variables epidemiológicas analizadas fueron: hábito de fumar, sobrepeso y obesidad, enolismo, y antecedentes patológicos personales de diabetes mellitus, dislipidemia e hipertensión arterial. Además, hábitos dietéticos, consumo de sal y actividad física.

En la **tabla** se muestra la distribución de pacientes según sexo y grupos de edad, donde se puede observar que predominó el masculino (58,33%) y los grupos de edad entre 45-54 años (37,5%) y con 55 años y más (42,71%).

Todos los pacientes con coronariografía normal (192 pacientes) tenían hábito de fumar de más de 15 años de evolución (**Figura**), lo cual fue más acentuado en los hombres. La dislipidemia (72,6%) también fue más frecuente en estos, pero solo hasta los 50 años; a partir de esa edad predominó en las mujeres. Hubo una alta prevalencia de diabetes mellitus (21% insulinodependiente y 61,5% no insulinodependiente) y todos tenían malos hábitos dietéticos, ingerían sal en exceso y no realizaban actividad física de forma regular. No obstante, independientemente a estas asociaciones, en la investigación no encontramos correlación significativa entre padecer síndrome X microvascular, espasmo coronario e IAM con coronarias normales.

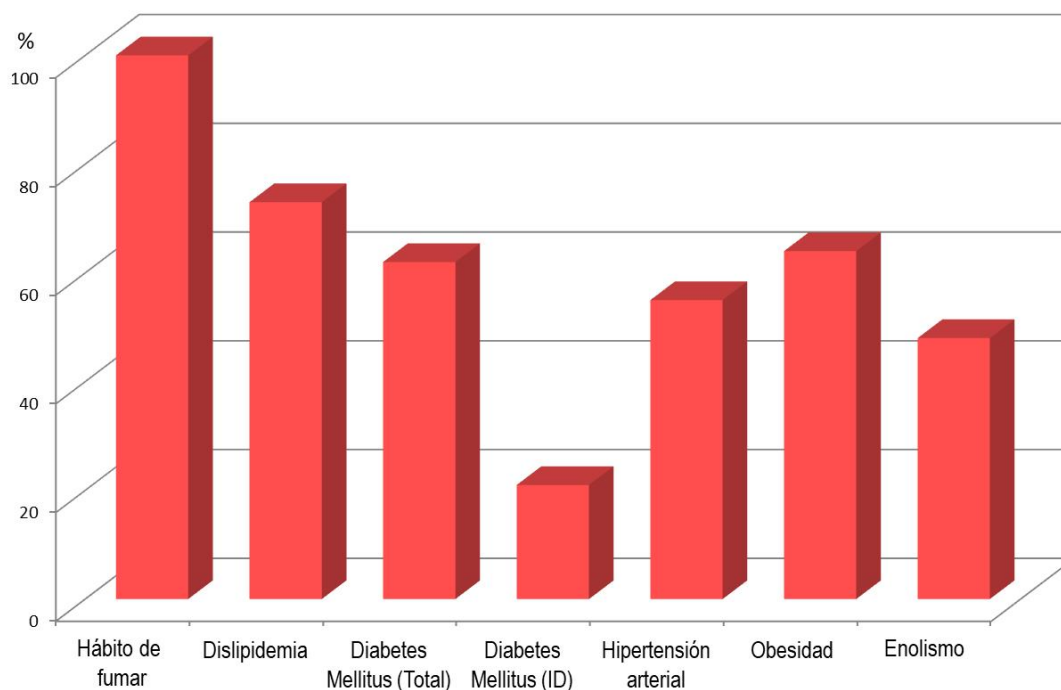
La enfermedad arterial coronaria (EAC) puede ser obstructiva o no, de acuerdo con la presencia o ausencia de lesiones coronarias y su gravedad<sup>9</sup>. Hace años se consideraba que el hecho de tener una EAC no obstructiva representaba un pronóstico relativamente benigno, pero ya se ha demostrado que estos pacientes tienen mayor probabilidad de presentar eventos cardíacos adversos que la población sana<sup>1,10,11</sup>. El diagnóstico del síndrome X es, muchas veces, por exclusión; pero requiere de estudios cruentos para demostrar que no existen estenosis significativas en las arterias coronarias epicárdicas, ni vasoespasmo coronario<sup>1</sup>. No obstante, enfocar el diagnóstico en la búsqueda de las posibles causas de isquemia, requiere de un análisis más detallado que simplemente considerar el estado anatómico de las coronarias, por eso han surgido estudios como la reserva de flujo coronario, entre otros, que posibilitan también la valoración funcional<sup>12</sup>.

En el síndrome X de la mujer se encuentran an-

**Tabla.** Distribución de pacientes según sexo y grupos de edad. Hospital General Docente Roberto Rodríguez Fernández. Morón, Ciego de Ávila, Cuba.

Grupos de edad (Años)	Femenino		Masculino		Total	
	Nº	%	Nº	%	Nº	%
Menos de 35	2	1,04	4	2,08	6	3,12
35 – 44	10	5,21	22	11,46	32	16,67
45 – 54	26	13,54	46	23,96	72	37,50
55 y más	42	21,88	40	20,83	82	42,71
Total	80	41,67	112	58,33	192	100

Fuente: Registro de pacientes del Servicio de Cardiología.



**Figura.** Distribución de factores de riesgo. ID, insulino dependiente.

gina de pecho, ergometría positiva de isquemia y ausencia de EAC obstructiva<sup>13</sup>. Una definición más estricta incluye: angina inducida por el esfuerzo, infradesnivel del segmento ST durante el episodio anginoso, arterias coronarias epicárdicas normales o sin lesiones significativas, ausencia de vasoespasmo coronario espontáneo o inducido en la prueba de provocación con ergonovina o acetilcolina, y ausencia de enfermedades cardíacas o sistémicas asociadas con disfunción microvascular como la miocardiopatía hipertrófica y la diabetes mellitus<sup>14</sup>.

Su patogenia aún no está totalmente esclarecida, pero se han sugerido diferentes mecanismos<sup>2,15-18</sup>, como: alteración de la regulación de la microcirculación coronaria debido a trastornos autonómicos y mecanismos de disfunción endotelial, alteraciones vasculares generalizadas, anomalías de la perfusión subendocárdica, inflamación, hiperinsulinemia, déficit hormonal (síndrome de ovario poliquístico, hipostrogenemia, menopausia) y la percepción anómala del dolor.

El IAM con arterias coronarias normales es un tema controvertido que, a pesar de todo lo que se conoce, falta mucho más por estudiar y precisar para definir muy bien la génesis o causa de este problema; además, se le debe dedicar tanto interés como al que tiene su enfermedad coronaria bien

definida, por lo que con estos enfermos se deben tomar todas las medidas preventivas y terapéuticas con rigor y seriedad. En este sentido es importante señalar que Jespersen *et al*<sup>10</sup> encontraron que la EAC no obstructiva, en pacientes referidos a coronariografía por sospecha de cardiopatía isquémica, fue mucho más frecuente en mujeres que en hombres (65 vs. 30%), y concluyeron que los pacientes con angina estable y arterias coronarias normales o sin lesiones significativas tienen un elevado riesgo de eventos cardiovasculares graves y mortalidad por todas las causas en comparación con una población de referencia sin cardiopatía isquémica.

#### CONFLICTO DE INTERESES

Ninguno

#### BIBLIOGRAFÍA

1. Radico F, Cicchitti V, Zimarino M, De Caterina R. Angina pectoris and myocardial ischemia in the absence of obstructive coronary artery disease: practical considerations for diagnostic tests. *JACC Cardiovasc Interv.* 2014;7(5):453-63.

2. Suzuki H. Different definition of microvascular angina. *Eur J Clin Invest*. 2015;45(12):1360-6.
3. Vaccarino V, Badimon L, Corti R, de Wit C, Dorobantu M, Hall A, *et al*. Ischaemic heart disease in women: are there sex differences in pathophysiology and risk factors? Position paper from the working group on coronary pathophysiology and microcirculation of the European Society of Cardiology. *Cardiovasc Res*. 2011;90(1):9-17.
4. Sucato V, Evola S, Quagliana A, Novo G, Andolina G, Assennato P, *et al*. Comparison of coronary artery flow impairment in diabetic and hypertensive patients with stable microvascular angina. *Eur Rev Med Pharmacol Sci*. 2014;18(23):3687-9.
5. Vavas E, Hong SE, Henry S, Rosen SE, Mieres JH. Imaging tests, provocative tests, including exercise testing in women with suspected coronary artery disease. *Curr Cardiovasc Risk Rep*. 2012;6(5):469-78.
6. Pazhenkottil AP, Nkoulou RN, Ghadri JR, Herzog BA, Buechel RR, Küest SM, *et al*. Prognostic value of cardiac hybrid imaging integrating single-photon emission computed tomography with coronary computed tomography angiography. *Eur Heart J*. 2011;32(12):1465-71.
7. Thomson LE, Wei J, Agarwal M, Haft-Baradaran A, Shufelt C, Mehta PK, *et al*. Cardiac magnetic resonance myocardial perfusion reserve index is reduced in women with coronary microvascular dysfunction. A National Heart, Lung, and Blood Institute-sponsored study from the Women's Ischemia Syndrome Evaluation. *Circ Cardiovasc Imaging* [Internet]. 2015 [citado 14 Feb 2018];8(4):e002481. Disponible en: <http://circimaging.ahajournals.org/content/8/4/e002481.long>
8. Dahmani R, Ben Said R, Arous Y, Mahfoudhi H, Chourabi C, Ghommidh M, *et al*. Contribution of cardiac magnetic resonance imaging in the diagnosis of acute coronary syndrome with normal coronary angiography. *Tunis Med*. 2016;94(6):167-172.
9. Ong P, Athanasiadis A, Borgulya G, Vokshi I, Bastiaenen R, Kubik S, *et al*. Clinical usefulness, angiographic characteristics, and safety evaluation of intracoronary acetylcholine provocation testing among 921 consecutive white patients with unobstructed coronary arteries. *Circulation*. 2014;129(17):1723-30.
10. Jespersen L, Hvelplund A, Abildstrøm SZ, Pedersen F, Galatius S, Madsen JK, *et al*. Stable angina pectoris with no obstructive coronary artery disease is associated with increased risks of major adverse cardiovascular events. *Eur Heart J*. 2012;33(6):734-44.
11. Pepine CJ, Ferdinand KC, Shaw LJ, Light-McGroary KA, Shah RU, Gulati M, *et al*. Emergence of Nonobstructive Coronary Artery Disease: A Woman's Problem and Need for Change in Definition on Angiography. *J Am Coll Cardiol*. 2015;66(17):1918-33.
12. Luo C, Long M, Hu X, Huang Z, Hu C, Gao X, *et al*. Thermodilution-derived coronary microvascular resistance and flow reserve in patients with cardiac syndrome X. *Circ Cardiovasc Interv*. 2014;7(1):43-8.
13. Sedlak T, Izadnegahdar M, Humphries KH, Bairey Merz CN. Sex-specific factors in microvascular angina. *Can J Cardiol*. 2014;30(7):747-55.
14. Agrawal S, Mehta PK, Bairey Merz CN. Cardiac Syndrome X: Update 2014. *Cardiol Clin*. 2014;32(3):463-78.
15. Recio-Mayoral A, Rimoldi OE, Camici PG, Kaski JC. Inflammation and microvascular dysfunction in cardiac syndrome X patients without conventional risk factors for coronary artery disease. *JACC Cardiovasc Imaging*. 2013;6(6):660-7.
16. Herrmann J, Kaski JC, Lerman A. Coronary microvascular dysfunction in the clinical setting: from mystery to reality. *Eur Heart J*. 2012;33(22):2771-82.
17. Peix A, González A, García EJ, Valiente J, Cabrera LO, Sixto S, *et al*. Left ventricular dysfunction secondary to ischemia in women with angina and normal coronary angiograms. *J Womens Health (Larchmt)*. 2009;18(2):155-61.
18. Pries AR, Badimon L, Bugiardini R, Camici PG, Dorobantu M, Duncker DJ, *et al*. Coronary vascular regulation, remodelling, and collateralization: mechanisms and clinical implications on behalf of the working group on coronary pathophysiology and microcirculation. *Eur Heart J*. 2015;36(45):3134-46.