

## LA ENFERMEDAD PULMONAR INTERSTICIAL Y EL REUMATOLOGO

Dr. Juan Carlos Cobeta García

Unidad de Reumatología. Hospital Ernest Lluch. Calatayud

### INTRODUCCIÓN

Las manifestaciones pulmonares son frecuentes y suponen una elevada morbimortalidad en el grupo de las enfermedades reumáticas autoinmunes sistémicas (ERAS) o conectivopatías.

Consideramos como ERAS las siguientes entidades: artritis reumatoide (AR), lupus eritematoso sistémico (LES), esclerosis sistémica progresiva (ESP) o esclerodermia, síndrome de Sjögren primario (SS), miopatías inflamatorias incluyendo polimiositis (PM), dermatomiositis (DM) y síndrome antisintetasa (SAT) con sus variantes amiopáticas y de superposición, enfermedad mixta del tejido conectivo (EMTC) y conectivopatía indiferenciada. Aunque las vasculitis asociadas con ANCA afectan con frecuencia el pulmón, la EPI es poco común por lo que no entraremos en su discusión. Las ERAS que con mayor frecuencia pueden cursar con EPI son la esclerodermia, las miopatías autoinmunes, especialmente el síndrome antisintetasa y artritis reumatoide.

Cualquier estructura del aparato respiratorio incluyendo vía aérea grande y pequeña, pleura, vasculatura e intersticio, puede verse afectada en estas enfermedades. En ocasiones las manifestaciones respiratorias son las primeras en presentarse y pueden preceder varios años a la aparición de otros signos y síntomas de la conectivopatía. Uno de los hallazgos que deben hacer pensar en una conectivopatía es la afectación de más de un compartimento del sistema respiratorio<sup>1-3</sup>.

En esta revisión nos centraremos en la más común y potencialmente grave de las manifestaciones pulmonares: la enfermedad pulmonar intersticial (EPI). Las EPI asociadas con ERAS tienen en general un mejor pronóstico que las de origen idiopático por lo que un diagnóstico erróneo puede privar a los pacientes del beneficio de un tratamiento inmunosupresor. Establecer si una EPI está relacionada con una conectivopatía o si se trata de una forma idiopática es un proceso complejo de exclu-

sión. En los pacientes con ERAS y clínica pulmonar hay que descartar la afectación de otras estructuras, los procesos infecciosos, efectos adversos a fármacos, exposiciones ambientales o aspiración por afectación esofágica. Por otro lado la EPI puede ser la forma de inicio en un 15% de los pacientes con ERAS y en otros casos los pacientes presentan determinados hallazgos sugestivos de una conectivopatía pero no llegan a reunir los criterios suficientes para el diagnóstico de una entidad concreta<sup>1,2</sup>.

### ENFERMEDAD PULMONAR INTERSTICIAL

La EPI constituye un grupo heterogéneo de afecciones que se clasifican conjuntamente porque comparten manifestaciones clínicas, radiológicas, funcionales y patológicas en las que las principales alteraciones histológicas afectan las estructuras alveolo-intersticiales, neumocito, endotelio vascular capilar y el espacio entre ambos, bien por proliferación de varios tipos celulares, depósito de matriz extracelular o ambas. En muchos procesos se afectan también la pequeña vía aérea y la vasculatura<sup>4</sup>.

Se conocen más de 150 causas diferentes de EPI, aunque la más frecuente es la fibrosis pulmonar idiopática (FPI), seguida de las neumonitis por hipersensibilidad, sarcoidosis y las EPI asociadas con ERAS, aunque las tasas de incidencia y prevalencia son muy variables y existen pocos estudios<sup>4,5</sup>.

Según la última clasificación se dividen en cuatro grandes grupos (Tabla 1) de los que uno pertenece a las que tienen una causa conocida en el que se incluyen las ERAS<sup>7,8</sup>.

El diagnóstico de las EPI se basa en una adecuada historia clínica, estudios de laboratorio, tomografía computarizada de alta resolución (TCAR), pruebas funcionales respiratorias (PFR) con test de difusión de monóxido de carbono (DLCO) y en ocasiones lavado broncoalveolar (LBA) y biopsia pulmonar, con colaboración multidisciplinar del neumólogo, radiólogo y patólogo<sup>4</sup>.

1. Neumonías intersticiales de causas conocida o relacionadas:
  - a. Enfermedades reumáticas autoinmunes sistémicas
  - b. Neumoconiosis
  - c. Inducida por fármacos y radioterapia
  - d. Asociadas a enfermedades hereditarias
2. Neumonías intersticiales idiopáticas:
  - a. Frecuentes:
    - i. Fibrosis pulmonar idiopática (neumonía intersticial usual) (NIU)
    - ii. Neumonía intersticial no específica idiopática (NINE)
    - iii. Bronquiolitis respiratoria con EPI
    - iv. Neumonía intersticial desquamativa (NID)
    - v. Neumonía organizada criptogénica (NOC)
    - vi. Neumonía intersticial aguda
  - b. Raras:
    - i. Neumonía intersticial linfoide (NIL) idiopática
    - ii. Fibroelastosis parenquimatosa idiopática
  - c. Neumonía intersticial idiopática inclasificable.
3. Neumonías intersticiales granulomatosas:
  - a. Sarcoidosis
  - b. Neumonitis por hipersensibilidad
  - c. Vasculitis
4. Entidades con histología propia o no bien definida:
  - a. Proteínosis alveolar
  - b. Microlitiasis alveolar
  - c. Linfangioleiomiomatosis
  - d. Histiocitosis de células de Langerhans
  - e. Amiloidosis
  - f. Eosinofilia pulmonares

Tabla 1. Clasificación de las EPI.

Los síntomas más frecuentes en los pacientes con EPI son la disnea de esfuerzo progresivo y la tos habitualmente seca. En la exploración son frecuentes los estertores crepitantes inspiratorios tipo velcro en bases pulmonares. Pueden aparecer acropaquias en casos con larga evolución.

Un porcentaje muy elevado de pacientes presentan alteraciones en la radiografía de tórax en el momento del diagnóstico y es útil para descartar otras causas de los síntomas. Los patrones radiográficos relacionados con las EPI son: vidrio deslustrado, nodulillar, reticular, reticulonodulillar y pulmón en panal de abeja, que suelen afec-

tar de forma difusa ambos hemitórax y acompañarse de disminución de volumen de los campos pulmonares<sup>9</sup>.

Sin embargo es mucho más sensible la TCAR y es útil para valorar la extensión y la naturaleza de las lesiones y por tanto su pronóstico ya que las imágenes reticulares habitualmente son indicativas de fibrosis, y las imágenes en vidrio deslustrado, de inflamación. Un mismo patrón puede aparecer en diversas entidades, pueden aparecer varios patrones superpuestos y en una conectivopatía pueden darse diferentes patrones.

Mediante TCAR se reconocen cinco patrones radiológicos básicos:

1. Patrón lineal-reticular, debido al engrosamiento de los septos interlobulares (imágenes lineales lisas o nodulares) o intralobulares (trama reticular “en tela de araña” desde las estructuras peribroncovasculares hasta los septos).

2. Patrón nodular (miliar si los nódulos son < 2 mm) de distribución perilinfático, centrilobulillar o aleatorio difuso, con significado diagnóstico según la distribución.

3. Patrón en vidrio deslustrado, definido como un tenue aumento de la atenuación pulmonar que no borra las estructuras vasculares por lo que son diferenciables en el seno de la opacidad y tiene frecuente distribución geográfica. Indica actividad inflamatoria potencialmente tratable. Puede acompañarse de un engrosamiento septal dando lugar a un patrón en empedrado.

4. Patrón quístico o en panal: espacios aéreos de paredes definidas, finas o abigarradas. Representan áreas de neumatocele, bronquiectasias o panalización en el contexto de enfermedad fibrosante.

5. Patrón de condensación o consolidación: aumento de la atenuación pulmonar con borrado del contorno de vasculatura adyacente, puede cursar con broncograma aéreo o con signo de halo invertido si la consolidación es periférica y existe vidrio deslustrado central. En la mayoría de los casos representa enfermedad alveolar<sup>9,10</sup>.

La presentación radiológica de las neumo-patías intersticiales que con mayor frecuencia se asocian a ERAS se muestran en las Tabla 2<sup>11</sup> y 3<sup>10</sup>.

El estudio analítico de los pacientes con sospecha de EPI debe incluir hemograma, fun-

Patrón	Distribución	TCAR
Neumonía Intersticial Usual (NIU)	Periférico Subpleural Basal	Reticulación, Panalización Distorsión arquitectura Bronquiectasias por tracción Vidrio deslustrado
Neumonía Intersticial No Específica (NINE)	Periferia/subpleural Peribroncovascular Basal Simétrico	Vidrio deslustrado Reticulación Consolidaciones Preservación espacio subpleural
Neumonía Organizada (NO)	Periferia/subpleural Peribroncovascular Basal Simétrico	Vidrio deslustrado Reticulación Consolidaciones Preservación espacio subpleural
Neumonía Organizada (NO)	Periferia/subpleural o peribronquial	Condensaciones Nódulos
Daño Alveolar Difuso (DAD)	Difusa	Vidrio deslustrado Condensaciones Bronquiectasias por tracción
Neumonía Intersticial Linfocitaria (NIL)	Difuso	Vidrio deslustrado Líneas septales Nódulos centrolobulillares Quistes perivasculares

Tabla 2. Presentación radiológica de las neumonías intersticiales asociadas a ERAS

ción hepática y renal, enzimas musculares, Igs, analítica de orina y determinación de autoanticuerpos para descartar una conectivopatía subyacente<sup>8</sup>.

La evaluación de la función pulmonar mediante pruebas funcionales respiratorias (PFR) incluirá espirometría, determinación de volúmenes pulmonares y DLCO así como oximetría en reposo y tras ejercicio. Las EPI se caracterizan por un patrón restrictivo con disminución de la capacidad pulmonar total, capacidad residual funcional y volumen residual. La capacidad vital forzada (FVC) y el volumen espiratorio forzado en un segundo (FEV1) están disminuidos pero su cociente permanece normal o aumentado. El DLCO también está reducido respecto al control. Una FVC menor del 80% y un DLCO menor del 35-40% de lo esperado son anormales e indican gravedad o progresión de la enfermedad<sup>8</sup>.

En los pacientes con ERAS la interpretación de las PFR puede ser compleja por que pueden tener alterados otros componentes como la vasculatura, la afectación restrictiva extrapulmonar cutánea o muscular y cambios asociados con el tabaquismo<sup>3</sup>.

En los pacientes con EPI los hallazgos del LBA suelen ser inespecíficos aunque útiles para identificar hemorragia alveolar, malignidad, infecciones oportunistas, neumoconiosis y neumonías eosinofílicas<sup>12</sup>.

Cuando la clínica y las anteriores pruebas complementarias no conducen a un diagnóstico del tipo de EPI es necesario recurrir al estudio histopatológico del pulmón mediante biopsia pulmonar transbronquial o con videotoracoscopia. Se reconocen tres grandes grupos de patrones histológicos de enfermedad pulmonar difusa: neumonías intersticiales, enfermedades granulomatosas y otras. Unos pocos pacientes incluso tras la biopsia permanecen como neumonía intersticial inclasificable<sup>13</sup>.

En general todos los tipos de EPI tienen diversos grados de inflamación y fibrosis. En las enfermedades con predominio inflamatorio la histología y patrón radiológico son neumonía organizada (NO) o neumonía intersticial no específica (NINE). Cuando predomina la fibrosis el patrón habitual es el de neumonía intersticial usual (NIU)<sup>14</sup>.

En la práctica clínica habitual el reumatólogo puede enfrentarse a tres escenarios posibles en relación con la EPI y las conectivopatías<sup>15</sup>.

1. EPI como forma de presentación en ERAS.
2. EPI en una conectivopatía ya conocida.
3. Neumonía intersticial con hallazgos autoinmunes (NIHA) clínicos, serológicos, radiológicos o patológicos que corresponden a formas incompletas o indiferenciadas de conectivopatías.

### EPI COMO FORMA DE PRESENTACIÓN DE ERAS

La prevalencia de conectivopatías en pacientes con EPI varía entre un 12.4% y un 34% según las características de los pacientes incluidos en los series, el protocolo de estudio y la extensión de su seguimiento. Hasta en un 14% de los pacientes la EPI es la manifestación inicial o predominante de una ERAS<sup>16</sup>.

El diagnóstico de ERAS en un paciente con EPI puede ser complicado por diversos motivos:

1. La EPI puede preceder durante mucho tiempo la aparición de otras manifestaciones sistémicas, especialmente en las miositis autoinmunes y sobre todo en el síndrome antisintetasa.
2. En los casos de presentación aguda o subaguda de una EPI, el diagnóstico de una ERAS es más complejo como en la dermatomiositis amiofática asociada con anti MDA-5.
3. El neumólogo puede no estar familiarizado para identificar los signos y síntomas, y la clínica extrapulmonar puede ser leve y pasar desapercibida.
4. Muchos autoanticuerpos útiles en el diagnóstico de ERAS, en especial los específicos de miositis, no se determinan rutinariamente o pueden positivar a lo largo de la evolución<sup>15</sup>.

Debemos sospechar una posible en ERAS en mujeres, menores de 50 años y con patrón TCAR o histológico de NINE.

Hay que interrogar al paciente sobre manifestaciones extrapulmonares sugestivas de ERAS: artralgias, artritis (sobre todo de muñecas, manos y pies con distribución simétrica), fenómeno de Raynaud, edema en dedos de manos, “manos de mecánico” con grietas en los dedos caracte-

Patrón EPI	ESP	AR	LES	MIOSITIS	EMTC	SS
Global	+++	++	+	+++	++	++
NINE	+++	++	++	+++	++	+++
NIU	+	+++	+	+	+	+
NO	+	++	+	+++	+	-
NIL	-	+	+	-	-	++
DAD	+	+	++	++	-	-

Tabla 3. Prevalencia relativa de EPI en ERAS

+++ : Muy frecuente ++ : Frecuente + : Poco frecuente - : rara

rísticas del SAT, edema palpebral, eritema malar, eritema en heliotropo, pápulas de Gottron, lesiones purpúricas, eritema periungueal, mialgias, debilidad muscular, xerostomía, xeroftalmía, disfagia y reflujo esofágico. A los pacientes con fenómeno de Raynaud se les debe realizar capilaroscopia que puede mostrar un patrón compatible con esclerodermia.

En el enfoque diagnóstico de las EPI se debe solicitar una serología autoinmune rutinaria que incluya al menos: factor reumatoide (FR), anticuerpos anticitrulinados, anticuerpos antinucleares (ANA), anti-dsDNA, anti-ENA (Ro52/60, La, Sm, RNP, Scl-70) y antiJo-1. El estudio de los

AEM	Probabilidad EPI	AAM y AAScl	Probabilidad EPI
Antisintetasas:			
-Anti-Jo1 (histidil)	70%	Anti-topoisomerasa (Scl70)	60%
-AntiPL12 (alanil)	90%	Anti Th/To	50%
-AntiPL-7 (treonil)	90%	Anti U3RNP	40%
-Anti KS (asparaginil)	90%	Anti U11/U12 RNP	80%
-Anti OJ (isoleucil)	100%	Anti Ruu BL1/2	50%
-Anti EJ (glicil)	100%	Anti EIF 2B	100%
-Anti Zo (fenilalanil)	ND	Anti PM-Scl	50%
-Anti Ha (tiroxil)	ND	Anti Ku	30%
Anti-MDA-5	50-70%	Anti U1RNP	35%
		Anti Ro52/60	40%

Tabla 4. Autoanticuerpos específicos y asociados con miositis o esclerodermia y probabilidad de EPI

AEM: anticuerpos específicos de miositis. AAM: anticuerpos asociados a miositis. AAScl: anticuerpos asociados a esclerodermia.

ANA debe realizarse mediante IFI en células HEp-2. El patrón de tinción orienta hacia el subgrupo de autoanticuerpos responsable. Un patrón nucleolar o citoplasmático es frecuente en las ERAS asociadas a EPI y debe completarse mediante inmunoprecipitación o inmunoblot para detectar los anticuerpos del cada vez más creciente grupo de autoanticuerpos específicos de miositis (AEM) o asociados con miositis (AAM). En la esclerodermia también se conocen muchos autoanticuerpos asociados (AAScl) con frecuencia al desarrollo de EPI (Tabla 4).

El hallazgo en TCAR de un patrón distinto al de NIU hace plantear la posibilidad de que se trate de una EPI asociada con ERAS, más si se trata de un patrón de NINE, NO o neumonía intersticial linfocítica (NIL), aunque el patrón de NIU puede aparecer en pacientes con AR o ESP. Otros hallazgos de imagen como la presencia de dilatación esofágica, afectación pleural, neumomediastino, enfisema, signos de hipertensión pulmonar o superposición de patrones obligan a descartar conectivopatías<sup>15</sup>.

En ocasiones son los hallazgos histológicos los que sugieren una ERAS: neumonía intersticial no específica, neumonía intersticial linfocítica, patrones con datos sugestivos de conectivopatía como: pleuritis, depósitos densos de colágeno perivascular, agregados linfocíticos con centros germinales, infiltración perivascular prominente, afectación vascular, hemorragias, presencia de nódulos y afectación de vía aérea (bronquiolitis o bronquiectasias)

El patrón histológico más frecuente en la EPI relacionada con ERAS es el de NINE, excepto en la AR que es el de NIU. La NO es común en miositis, AR y conectivopatía indiferenciada, puede ocurrir en SS y LES y es muy rara en esclerodermia. Un patrón de NIL es más habitual en SS y puede verse también en AR y otras conectivopatías. El patrón de daño alveolar difuso puede encontrarse en AR, miositis, LES, conectivopatía indiferenciada y raras veces en esclerodermia<sup>3</sup>.

Diagnosticar una ERAS en un paciente con EPI tiene interés pronóstico ya que generalmente es mejor que en la FPI, y terapéutico puesto que a diferencia de la FPI, los pacientes con ERAS pueden beneficiarse de un tratamiento corticoideo e inmunosupresor.

## EPI EN UNA ERAS YA DIAGNOSTICADA

Las conectivopatías que con mayor frecuencia pueden presentar EPI bien al inicio o durante su evolución, son: esclerodermia, miositis autoinmune, en especial el SAT y artritis reumatoide. Muchos pacientes tendrán una enfermedad subclínica y poco progresiva que no precisará tratamiento.

En las distintas conectivopatías se pueden afectar con mayor o menor frecuencia todas las estructuras del sistema respiratorio. Muchos de los fármacos usados para su tratamiento pueden causar o agravar una EPI, presentan con frecuencia infecciones respiratorias usuales u oportunistas, e incluso algunas ERAS pueden ser una manifestación paraneoplásica o tener más incidencia de linfomas y cáncer de pulmón<sup>15,19</sup>.

El reumatólogo debe mantener un alto nivel de alerta en los pacientes con conectivopatía ya conocida y que comienzan con tos, disnea, crepitantes secos bibasales o alteraciones en las PFR y TCAR<sup>2,19</sup>.

Los patrones radiológicos de EPI más frecuentes en ERAS (Tablas 2 y 3) son:

1. Neumonía intersticial no específica (NINE): más frecuente en miositis y ESP y con mejor pronóstico que la forma idiopática.
2. Neumonía intersticial usual (NIU): más frecuente en la AR y con peor pronóstico que el resto de patrones.
3. Neumonía organizada (NO): frecuente en el síndrome antisintetasa y otras miositis, AR y conectivopatía indiferenciada.
4. Neumonía intersticial linfocitaria (NIL): frecuente en SS aunque puede verse en AR y ESP, en ocasiones puede suponer un linfoma tipo MALT.
5. Daño alveolar difuso (DAD): más frecuente en AR, miositis, LES, conectivopatía indiferenciada y en las agudizaciones.

Dada la alta prevalencia de EPI o hipertensión pulmonar en los pacientes con esclerodermia y de EPI en el síndrome antisintetasa y otras miositis autoinmunes, todos los pacientes deberían tener un estudio basal con PFR, DLCO, TCAR y ecocardiograma.



En la esclerodermia la EPI es más frecuente en la forma cutánea difusa y con anti-Scl70 o ANA con patrón antinucleolar. En los pacientes con miositis el riesgo de EPI es mayor en los que tienen anticuerpos antisintetasas, anti-MDA-5 anti-PM-Scl y anti-Ro52. La asociación de dermatomiositis amiopática, anti-MDA-5 e inicio agudo o rápidamente progresivo tiene una alta mortalidad y mala respuesta a inmunosupresores. En el caso de la AR los pacientes con mayor riesgo son varones, mayores de 60 años y fumadores y hay que considerar el riesgo de toxicidad pulmonar de FAME y biológicos. En la mayoría de los casos de AR, la EPI es leve y poco progresiva excepto en aquellos con NIU.

Si el estudio basal es normal se recomienda seguimiento anual con PFR. Si aparece un descenso >10% de FVC o del 15% de DLCO repetir el TCAR. Si en éste se aprecia una afectación <20% realizar seguimiento con PFR cada 3-6 meses y si la extensión es mayor del 20% o FVC <70% de lo

esperado hay que plantear iniciar tratamiento como veremos más adelante (19-21) (Fig. 1).

En los pacientes con ERAS la EPI puede aparecer también como consecuencia de su tratamiento con FAME clásicos o fármacos biológicos ([www.pneumotox.com](http://www.pneumotox.com)), especialmente con metotrexato (MTX), leflunomida (LEF) y anti-TNF (aTNF), aunque también se han descrito casos con sales de oro, penicilamina, sulfasalacina, hidroxiquina, tocilizumab, rituximab y abatacept. La prevalencia conjunta estimada de EPI inducida por MTX, LEF y aTNF es de aproximadamente un 1%, mientras que en la propia AR se estima del 1 al 58% por lo que a veces es difícil establecer la relación con el fármaco. La mayoría de pacientes que desarrollan clínica con estos fármacos no tienen una reacción inducida por fármacos sino un proceso infeccioso del tracto respiratorio.

MTX puede ocasionar neumonitis aguda/subaguda, fibrosis intersticial, edema pulmonar, NO y nodulosis reumatoide pulmonar, bien por

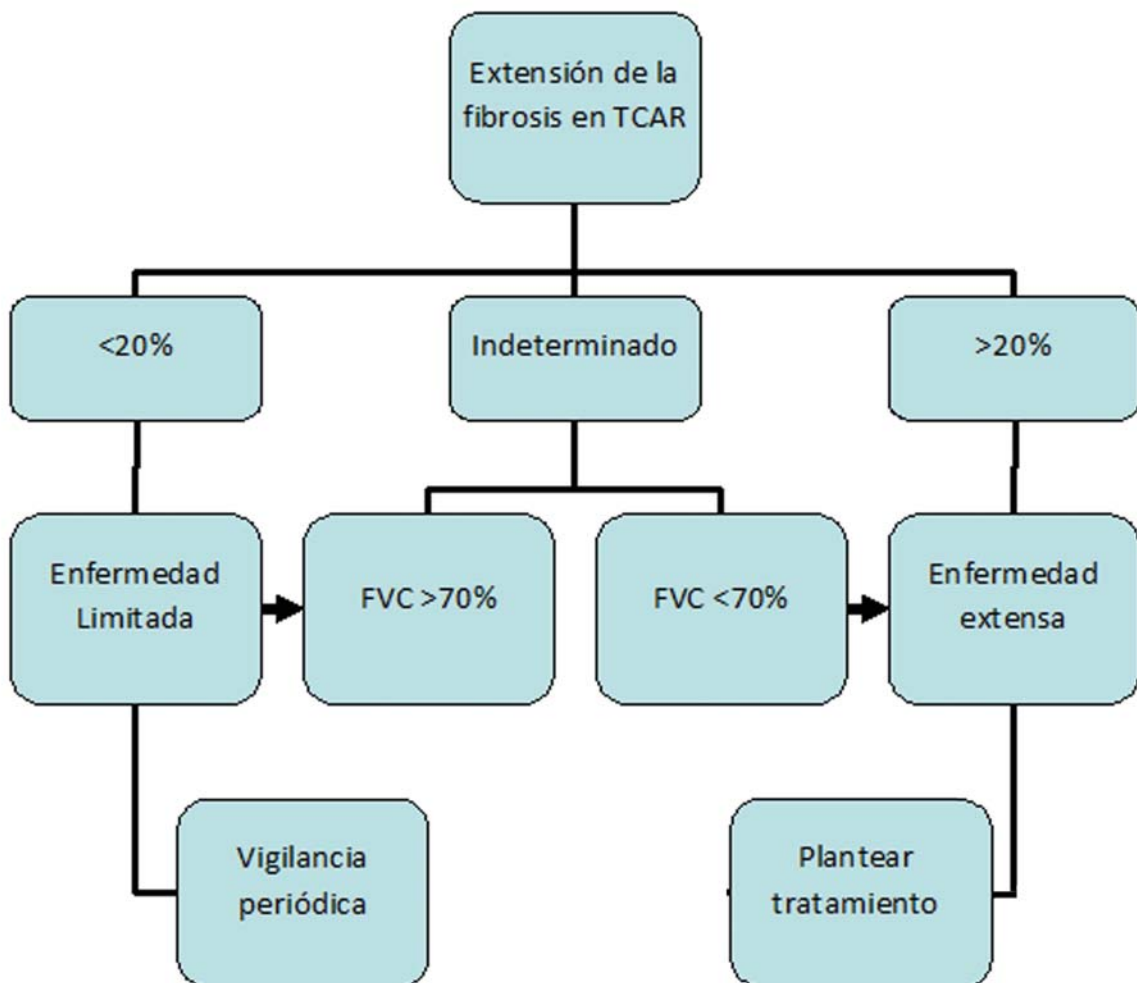


Fig. 1. Sistema simple de estadiaje de EPI en esclerodermia, aplicable a otras ERAS

<p><b>A. Criterios Clínicos</b></p> <ol style="list-style-type: none"> <li>1. Manos de mecánico</li> <li>2. Ulceración digital distal</li> <li>3. Artritis inflamatoria o rigidez matutina &gt;60 minutos</li> <li>4. Telangiectasias palmares</li> <li>5. Raynaud</li> <li>6. Edema digital inexplicado</li> <li>7. Signo de Gottron</li> </ol> <p><b>B. Criterios Serológicos:</b></p> <ol style="list-style-type: none"> <li>1. ANA &gt;1/320, difuso, espiculado, homogéneo o:             <ol style="list-style-type: none"> <li>a. ANA nucleolar</li> <li>b. ANA anticentrómero</li> </ol> </li> <li>2. FR &gt; 2 veces límite norma</li> <li>3. anticitrulinas, anti-dsDNA, antiRo, antiLa, anti-RNP, anti-Sm, anti topoisomerasa (Scl-70), anti-tRNA sintetasa (Jo-1, PL-7, PL-12, EJ, OJ, KS, Zo, tRS), antiPm-Scl, anti MDA-5</li> </ol>	<p><b>C. Criterios Morfológicos:</b></p> <ol style="list-style-type: none"> <li>1. Patrón radiológico en TCAR sugestivo:             <ol style="list-style-type: none"> <li>a. NINE</li> <li>b. NO</li> <li>c. NINE y NO superposición</li> <li>d. NIL</li> </ol> </li> <li>2. Patrón histopatológico por biopsia pulmonar::             <ol style="list-style-type: none"> <li>a. NINE</li> <li>b. NO</li> <li>c. NINE y NO superposición</li> <li>d. NIL</li> <li>e. Agregados intersticiales linfoides con centros germinales</li> <li>f. Infiltrado linfoplasmocitario difuso con o sin folículos linfoides</li> </ol> </li> <li>3. Afectación multicompartimental:             <ol style="list-style-type: none"> <li>a. Derrame o engrosamiento pleural inexplicado</li> <li>b. Derrame o engrosamiento pericárdico inexplicado</li> <li>c. Enfermedad de vía aérea intrínseca inexplicada</li> <li>d. Vasculopatía pulmonar inexplicada.</li> </ol> </li> </ol>
--	--

Tabla 5. Criterios Neumonía Intersticial con Hallazgos Autoinmunes.

reacción idiosincrática, hipersensibilidad o efecto tóxico directo. Es más frecuente en pacientes mayores de 60 años, diabéticos, con afectación pleuropulmonar previa e insuficiencia renal.

La toxicidad pulmonar por LEF es más frecuente en pacientes asiáticos, con uso previo de MTX, fumadores, delgados, que reciben dosis de carga, presentan linfopenia o hipoalbuminemia y tienen EPI previa.

Los aTNF se han relacionado con desarrollo o empeoramiento de EPI previa, sobre todo en las primeras 20 semanas de uso. Sin embargo existen controversias ya que el TNF tiene acciones pro y anti fibróticas y en algunos pacientes pueden estabilizar una EPI<sup>22,23</sup>.

Sospecharemos una reacción inducida por fármacos si existe una relación temporal, inicio agudo/suabagudo de la clínica con tos, disnea, fiebre e infiltrados intersticiales difusos bilaterales que mejoran tras la retirada del fármaco y tratamiento corticoideo, tras la exclusión de otras causas y exacerban con la reintroducción del fármaco<sup>24</sup>.

## NEUMONIA INTERSTICIAL CON HALLAZGOS AUTOINMUNES

Existen pacientes con evidencias de neumonía intersticial por TCAR y/o biopsia pulmonar y con exclusión de otras causas conocidas de EPI y que no cumplen criterios de conectivopatía definida y presentan algunos datos clínicos, analíticos, radiológicos o patológicos sugestivos de ERAS. Recientemente se han publicado unos criterios para clasificar de forma uniforme a este grupo de pacientes (Tabla 5)<sup>25</sup>.

Se requieren al menos un hallazgo en al menos dos de los dominios clínicos, serológicos o morfológicos.

La inclusión del reumatólogo en el equipo multidisciplinar es especialmente interesante en estos casos. Es probable que a lo largo de su evolución muchos de estos pacientes desarrollen una ERAS definida y otros puedan considerarse como formas incompletas de esclerodermia o SAT<sup>25,26</sup>.

### TRATAMIENTO DE LA EPI ASOCIADA CON ERAS

Como hemos visto anteriormente muchos pacientes con EPI leve o no progresiva, no van a precisar tratamiento y solo requieren vigilancia periódica (Fig. 1). Por otro lado no existen guías de tratamiento ni ensayos clínicos aleatorizados a excepción de en la EPI asociada a esclerodermia<sup>27,28</sup>, por lo que se tiende a seguir la información obtenida de éstos junto con los de pequeñas series de pacientes o estudios retrospectivos en el resto de las conectivopatías.

En base a estos trabajos se ha propuesto recientemente un algoritmo de tratamiento de la EPI asociada con ERAS<sup>29</sup>.

Para el manejo de las manifestaciones extrapulmonares en los pacientes con EPI, se recomienda no usar fármacos con potencial toxicidad pulmonar como MTX, LEF o  $\alpha$ TNF y se preferirán azatioprina o micofenolato, eficaces frente a la sinovitis y abatacept, tocilizumab o rituximab como biológicos.

Además del tratamiento farmacológico es importante en estos pacientes la terapia no farmacológica y el tratamiento de las frecuentes comorbilidades:

1. Cesar tabaquismo
2. Rehabilitación cardiopulmonar
3. Valorar oxigenoterapia y tratamiento adecuado de la tos persistente
4. Tratamiento adecuado del reflujo esofágico y prevención de aspiraciones
5. Tratamiento de la hipertensión pulmonar si existe
6. Vacunaciones
7. Prevención de *Pneumocystis jirovecii*
8. Prevención de osteoporosis
9. Considerar posibles candidatos a trasplante pulmonar.

En el tratamiento farmacológico, al igual que con las vasculitis sistémicas, plantearemos una primera fase de inducción de respuesta terapéutica seguida de una fase de mantenimiento.

En la fase de inducción se recomienda el uso de glucocorticoides (GC) a dosis altas junto con inmunosupresores (IS) ahorradores de GC:

1) Dosis altas de GC orales (0.5-1 mg /Kg/d) de prednisona o equivalentes, excepto en la ESP que no se recomiendan más de 15 mg/d por el riesgo de desencadenar crisis renal hipertensiva.

2) En pacientes con afectación severa sobre todo en neumonía intersticial aguda, NINE celular, SAT y NO considerar pulsos IV de metilprednisolona (500-1000 mg/d 3 días consecutivos) seguidos de prednisona oral (1 mg/Kg/d).

3) IS ahorradores de GC:

a) Ciclofosfamida (CF): en formas severas y rápidamente progresivas pulsos de CF IV mensuales durante 6-12 meses, seguidos de otro IS. En formas menos severas se puede emplear CF oral a dosis de 2 mg/Kg/d durante el mismo tiempo.

b) Azatioprina (AZA) a dosis de 1.5-2 mg/Kg/d, en pacientes con sinovitis o como continuación del tratamiento con CF.

c) Micofenolato mofetil (MCM) a dosis de 2-3 gr/d es un fármaco generalmente bien tolerado y puede usarse en combinación con biológicos.

d) Antagonistas de calcineurina: ciclosporina y tacrolimus, eficaz en las EPI asociadas con miositis.

En la fase de mantenimiento se recomienda la disminución progresiva y retirada si es posible del GC y continuar con IS: MFM, AZA, tacrolimus o ciclosporina.

Se recomienda reevaluar la respuesta cada 3-6 meses y continuar el tratamiento de mantenimiento si existe mejoría o estabilidad. En caso de que la EPI siga progresando habría que mantener dosis más altas de corticoides, cambiar el IS ahorrador de GC y plantear el uso de rituximab (1000 mg IV y repetir a las 2 semanas) en pacientes con AR, SAT, SS y ESP o inmunoglobulinas IV en la EPI relacionada con miositis, así como considerar el empleo de los nuevos antifibróticos (pirfenidona y nintenedib) y plantear el trasplante pulmonar<sup>29-31</sup>.



## CONCLUSIONES

Las manifestaciones pulmonares son frecuentes en las ERAS. La EPI puede ser la forma de inicio, aparecer a lo largo de su evolución o desencadenarse como consecuencia del tratamiento de una conectivopatía. El reconocimiento de su relación con una ERAS tiene interés terapéutico y pronóstico ya que, al contrario que la FPI, pueden

mejorar o estabilizar con tratamiento con GC e inmunosupresores. Recientemente se ha descrito un grupo de pacientes con neumonía intersticial y hallazgos autoinmunes que requieren seguimiento y pueden evolucionar con el tiempo hacia una conectivopatía definida, incompleta o indiferenciada. El reumatólogo debería formar parte del equipo multidisciplinar en el manejo de estos pacientes.

## BIBLIOGRAFIA

1. Mathai SC, Danoff SK, Management of interstitial lung disease associated with connective tissue disease. *BMJ* 2016; 352:6819
2. Fischer A, Bois R. Interstitial lung disease in connective tissue disorders. *Lancet* 2012; 380:689-698.
3. Lauretis A, Veeraghavan S, Renzoni E. Connective tissue disease-associated interstitial lung disease: How does it differ from IPF? How should the clinical approach differ? *Chronic Respiratory Disease* 8 (1): 53-82.
4. Xaubet A, Ancochea J, Blanquer R, Montero C, Morell F, Rodriguez Becerra E, Sueiro A, Villena V. Grupo de Investigación en Enfermedades Pulmonares Intersticiales Difusas. Área de Técnicas y Transplante. SEPAR. Diagnóstico y tratamiento de las enfermedades pulmonares intersticiales difusas. *Arch Bronconeumol* 2003; 39 (12): 580-600.
5. Xaubet A, Ancochea J, Morell F, Rodriguez-Arias JM, Villena V, Blanquer R et al. Spanish Group on Interstitial Lung Diseases in Spain. *Sarcoidosis Vasc Diffuse Lung Dis* 2004; 21(1):64-70.
6. Walsh SLF. Multidisciplinary evaluation of interstitial lung diseases: current insights. *Eur Respir Rev* 2017; 26:1-9.
7. Travis WD, Costabel U, Hansell DM, Talmadge EK Jr, Lynch D, Nicholson AG et al. An official American Thoracic Society/ European Respiratory Society statement: Update of the international multidisciplinary classification of the idiopathic interstitial pneumonias. *Am J Respir Crit Care Med* 2013; 188:733-747.
8. King TE. Approach to the adult with interstitial lung disease: Diagnostic testing. *Uptodate* 2017. Last updated Jul 11,2017.
9. Gimenez Palleiro A, Franquet T. Patrones radiológicos en la enfermedad pulmonar intersticial. *Semin Fund Esp Reumatol* 2013; 14: 97-105.
10. Ahuja J, Arora D, Kanne JP, Henry TS, Godwin JD. Imaging of Pulmonary Manifestations of Connective Tissue Disease. *Radiol Clin N Am* 2016; 54:1015-1031
11. Ysamat Marfa R, Benito Ysamat A, Espejo Perez S, Blanco Negro M. Roldan Molina R. La patología pulmonar asociada a las enfermedades del tejido conectivo. *Radiología* 2013; 55(2):107-117.
12. King TE. Role of bronchoalveolar lavage in diagnosis of interstitial lung disease. *Uptodate* 2017. Last updated Oct 03, 2017
13. King TE. Interpretation of lung biopsy results in interstitial lung disease. *Uptodate* 2017. Last updated Jul 01, 2016.
14. Mikolasch TA, Gartwaite HS, Porter JC. Update in diagnosis and management of interstitial lung disease. *Clinical Medicine* 2017; 17:146-153.
15. Cottin V. Idiopathic interstitial pneumonias with connective tissue diseases features: A review. *Respirology* 2016; 21:245-258
16. Hu Y, Wang L-S, Wei Y-R, Du S-D, Du Y-K, He X et al. Clinical Characteristics of Connective Tissue Disease-Associated Interstitial Lung Disease in 1.044 Chines Patients. *Chest* 2016; 149 (1):201-208.
17. Schneider F, Gruden J, Tazelaar HD, Leslie KO. Pleuropulmonary Pathology in Patients with Rheumatic disease. *Arch Pathol Lab Med* 2012; 136:1242-1252
18. Cotton CV, Spencer LG, New RP, Cooper RG. The utility of comprehensive autoantibody testing to differentiate connective tissue disease associated and idiopathic interstitial lung disease subgroup cases. *Rheumatology* 2017; 56:1264-1271

19. Doyle TJ, Dellarig PF. Lung manifestations in the rheumatic diseases. *Chest* 2017 in press.
20. Wallace B, Vummidi D, Khanna D. Management of connective tissue diseases associated interstitial lung disease: a review of the published literature. *Curr Opin Rheumatol* 2016; 28:236-245.
21. Brito Y, Glassberg MK, Ascherman DP. Rheumatoid Arthritis-Associated Interstitial Lung Disease: Current Concepts. *Curr Rheumatol Rep* 2017; 19:79
22. Roubille C, Haraoui B. Interstitial lung diseases induced or exacerbated by DMARDs and biologic agents in rheumatoid arthritis: A systematic literature review. *Seminars in Arthritis and Rheumatism* 2014; 43:613-626.
23. Chen J, Shuhong C, Li F, Yang J, Cho WC, Liu X. Biologics induced interstitial lung diseases in rheumatic patients: facts and controversies. *Expert Opinion on Biological Therapy* 2017; 17 (3).265-283.
24. Kubo K, Azuma A, Kanazawa M, Kameda H, Kusomoto M, Genma A et al. Consensus statement for the diagnosis and treatment of drug-induced lung injuries. *Respiratory Investigation* 2013; 51:260-277.
25. Fischer A, Antoniou KM, Brown KK, Cadranell J, Corte TJ, du Bois RM et al. An official European Respiratory Society/American Thoracic Society research statement: interstitial pneumonia with autoimmune features. *Eur Resp J* 2015; 46:976-987.
26. Ferri C, Manfredi A, Sebastian M, Colaci M, Giuggioli D, Vacchi C et al. Interstitial pneumonia with autoimmune features and undifferentiated connective tissue disease. Our interdisciplinary rheumatology-pneumology experience and review of the literature. *Autoimmunity Reviews* 2016; 15:261-270.
27. Tashkin DP, Elashoff R, Clements PJ, Goldin J, Roth MD, Furst DE et al. Scleroderma Lung Study Research Group. Cyclophosphamide versus placebo in scleroderma lung disease. *N Engl J Med* 2006; 354:2655-2666.
28. Tashkin DP, Roth MD, Clements PJ, Furst DE, Khanna D, Kleerup EC et al. Mycophenolate mofetil versus oral cyclophosphamide in scleroderma-related interstitial lung disease (SLS II): a randomised controlled, double-blind, parallel group trial. *Lancet Respir Med* 2016; 4:708-719.
29. Chartrand S, Fischer A. Management of Connective Tissue Disease-associated Interstitial Lung Disease. *Rheum Dis Clin N Am* 2015; 41:279-294.
30. Hallowell RW, Amarici D, Danoff SK. Intravenous Immunoglobulin as Potential Adjunct Therapy for Interstitial Lung Disease. *Ann Am Thorac Soc* 2016; 13 (10):1682-1688.
31. Vij R, Strek ME. Diagnosis and treatment of Connective Tissue Disease-Associated Interstitial Lung Disease. *Chest* 2013; 143:814-824.