

Nódulo de la hermana María José

Sister Mary Joseph'nodule

Se trata de una mujer de 71 años de edad con hepatopatía crónica de etiología autoinmune Child B8 y pancitopenia secundaria a hipertensión portal.

Ingresa por cuadro de dolor abdominal y aumento del perímetro abdominal que se relaciona con primer episodio de descompensación hidrópica.

En la exploración física llama la atención, además de semiología compatible con ascitis, la presencia de un nódulo umbilical duro, friable, sangrante al mínimo roce, que la paciente refiere de meses de evolución y que había sido evaluado en varias ocasiones en el servicio de urgencias recomendándose curas locales y poniéndose en relación con probable onfalitis. En la analítica de sangre destacaba la presencia de anemia y trombopenia. La función renal era normal y la bilirrubina estaba ligeramente elevada, con transaminasas dentro del rango de la normalidad. Se realizó paracentesis, siendo el análisis del líquido ascítico compatible con trasudado sin celularidad suficiente para estudio de atipias celulares. Para filiar mejor el proceso umbilical y descartar complicaciones intraabdominales se procedió a realizar TC tóraco-abdomino-pélvico que puso de manifiesto la existencia de masa ovárica izquierda con datos radiológicos compatibles con carcinomatosis peritoneal. Ante tales hallazgos se decidió la realización de biopsia de lesión umbilical, que mostró masiva infiltración subcutánea por adenocarcinoma de patrón papilar compatible con carcinoma papilar seroso de origen ovárico. La lesión umbilical es pues un hallazgo clásico en la exploración física conocida como nódulo de la hermana María José (término acuñado por primera vez por Hamilton Bailey, en su décima primera edición de su manual titulado *Physical Signs in Clinical Surgery*, publicado en 1949).

Se conoce como nódulo de la hermana María José una lesión nodular umbilical evolucionada de origen maligno y relacionada con metástasis de una neoplasia intraabdominal, siendo lo más frecuente el origen digestivo (52%) y ginecológico (28%). Atendiendo específicamente a órganos, encontraríamos por frecuencia el tumor primario del que surge el nódulo de la hermana María José: estómago (25%), ovario (12%), colon y recto (10%) y páncreas (7%). Se genera por vía de diseminación linfática fundamentalmente y tiene aspecto de nódulo de consistencia firme e irregular, doloroso a la palpación y en ocasiones ulcerado con secreción serosa, purulenta o sangrante. Se presentan por lo general tardíamente en el curso de neoplasias, coincidentes o secundarias a carcinomatosis peritoneal e indican mal pronóstico.

Inmersos en la era digital y apoyados por técnicas diagnósticas avanzadas no podemos dejar de prestar atención a datos exploratorios recogidos en los textos tradicionales como

Imagen 1. Nódulo umbilical.

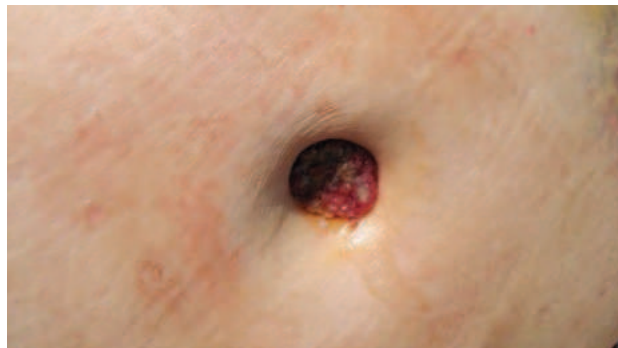
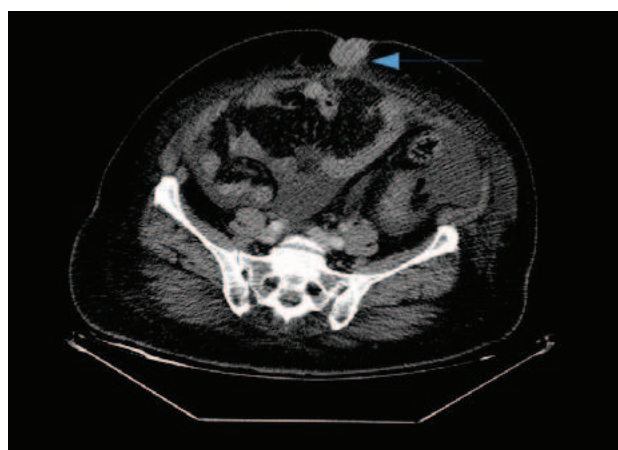


Imagen 2. TC tóraco-abdomino-pélvico: masa ovárica izquierda con datos radiológicos compatibles con carcinomatosis peritoneal.



el nódulo de la hermana María José que aquí presentamos y cuyo reconocimiento nos podría facilitar la toma de decisiones en la selección de pruebas diagnósticas adicionales.

Bibliografía

1. H. Bailey. *Physical Signs in Clinical Surgery*, 11.ª ed., Williams & Wilkins, (1949).
2. Sister Mary Joseph'nodule: a clinical and histologic study. *J Am Acad Dermatol.* 1984;10:610-5.
3. The solitary cutaneous metastasis of asymptomatic colon cancer to an operative scar. *Jpn J Surg.* 1993;23:164-6.

Diagnóstico: Nódulo de la hermana María José como forma de presentación de carcinoma ovárico

Verónica González Vigo, Pablo Gómez Longueira
Complejo Hospitalario de A Coruña

Correspondencia: veronica.glezvigo@gmail.com

Como citar este artículo: González Vigo V, Gómez Longueira P.

Nódulo de la hermana María José como forma de presentación de carcinoma ovárico. *Galicia Clin* 2018; 79 (1): 31

Recibido: 20/06/2017; Aceptado: 23/08/2017