

Enoftalmos en paciente con antecedentes de traumatismo facial

G. Amengual Alemany, H. Sarasibar Ezcurra, A. Estremera Rodrigo

M^a A. Jaume Garrido¹

Caso clínico

Paciente remitido para realizar TAC orbitario por presentar enoftalmos del ojo derecho un año después de sufrir traumatismo facial por accidente de tráfico. Los datos clínicos aportados no indican diplopia, siendo la exploración de la motilidad ocular normal.

Se realiza TAC orbitario con técnica helicoidal y adquisición axial con reformaciones en el plano coronal. Las imágenes se graban con algoritmo óseo y de partes blandas.

Se aprecia imagen de fractura de los huesos propios

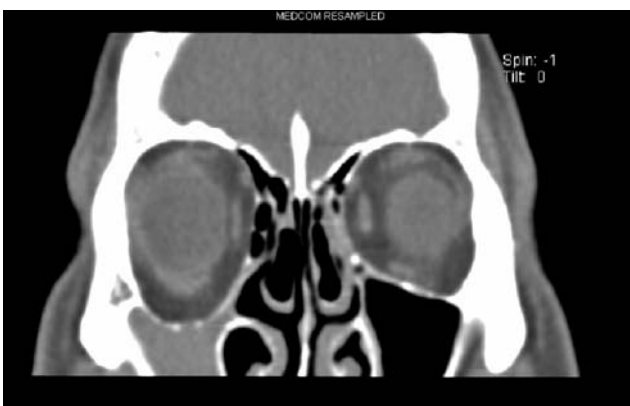


Fig 1. Esta imagen en el plano coronal muestra la depresión del suelo de la órbita.

nasales. Existe una depresión del suelo de la órbita derecha sin imagen de solución de continuidad sospechosa de fractura, no hay signos de herniación de la grasa orbitaria o de la musculatura extraocular hacia el seno maxilar. Llama la atención la opacificación del seno maxilar derecho que es de pequeño tamaño y muestra retracción de sus paredes de forma centrípeta. El conjunto de estos hallazgos hacen pensar en la atelectasia del seno maxilar "síndrome del seno silente" para incluirla en el diagnóstico diferencial de las posibles causas del enoftalmos descrito.

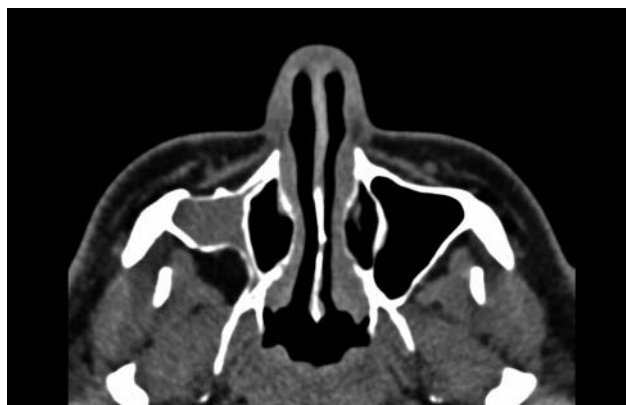


Fig 2. Imagen en el plano axial en la que se aprecia retracción de las paredes del seno maxilar derecho. El seno está completamente opacificado. Como en la Fig.1 se evidencia el pequeño volumen del seno maxilar que se ha "atelectasiado".

Comentario

El síndrome del seno silente o atelectasia del seno maxilar está caracterizado por un enoftalmos indoloro asociado a una involución del seno maxilar secundaria a la oclusión del infundíbulo de drenaje.

El paciente típico, en relación a este síndrome, es un adulto que consulta por la aparición de asimetría oculo-facial indolora que puede asociarse o no a diplopia. El enoftalmos suele detectarse en la exploración física. La sintomatología sugerente de sinusitis puede no estar presente.

Los hallazgos por imagen del síndrome del seno silente son característicos. La TC muestra retracción de las paredes del seno maxilar asociado a un seno opacificado y de pequeño volumen.

En la patogenia del proceso juega un papel fundamental la obstrucción crónica del infundíbulo de drenaje del seno maxilar lo que provoca hipoventilación, un estado que eventualmente produce una presión negativa en el interior del seno lo que, junto al proceso inflamatorio crónico, es la causa de la disminución de volumen del seno con retracción centrípeta de sus paredes (Figs. 1 y 2).

El diagnóstico diferencial del enoftalmos incluiría la causa traumática con fractura de una de las paredes de la órbita y desplazamiento del globo ocular, que en este caso no se evidencia, la atrofia de la grasa retrobulbar, que no aparece en el presente estudio, y la paresia simpática (síndrome de Horner) en este caso no apoyada por la clínica.

El tratamiento es quirúrgico mediante antrostomía maxilar endoscópica que permite un drenaje mucoso del seno obstruido. El suelo orbitario puede repararse después de la cirugía endoscópica funcional o de forma conjunta, aunque dicho procedimiento suele reservarse para pacientes afectados de diplopia o con

severa deformidad cosmética.

Bibliografía

1. Grossman RI, Yousem DM. *Neuroradiology*. 2 nd Edition. Mosby 2003.
2. Illner A, Davidson HC, Harnsberger HR et al: The silent sinus syndrome: Clinical and radiographic findings. *AJR* 2002; 178:503-506.
3. BuonoLM : The silent sinus syndrome: maxillary sinus atelectasis with enophtalmos and hypoglobus. *Curr Opin Ophthalmol*. 2004 Dec;15(6):486-9