

Original

Leiomioma e histiocitoma fibroso maligno: tumores infrecuentes renales

M. J. Rebassa Lull, C. Gutiérrez Sanz-Gadea, A. Mus Malleu, D. Muñoz Vélez, R. Ramos Asensio*, I. Torrens Darder, M. Ozonas Moragues.

Introducción

Los sarcomas renales son raros, representan de un 2-3 % de los tumores malignos renales, y de estos el más frecuente es el leiomioma (50-60%) (1, 2). El primer leiomioma renal fue descubierto por Berry en 1919 (3). Otros sarcomas renales más infrecuentes incluyen: el histiocitoma fibroso maligno, el angiosarcoma, el liposarcoma, el rhabdomioma,...

Presentamos dos casos de sarcomas renales (un leiomioma y un histiocitoma fibroso maligno), y se comentan los aspectos clínicos, diagnósticos, tratamientos y factores pronósticos.

Casos clínicos

Caso núm. 1

Mujer de 32 años de edad que consultó por molestias gástricas inespecíficas de 6 meses de evolución, sin clínica urológica. A la exploración física se palpaba una

Servicio de Urología. Hospital Son Dureta.

*Servicio de Anatomía Patológica. Hospital Son Dureta

masa dura, no dolorosa en hemiabdomen izquierdo.

La analítica realizada fue rigurosamente normal. La ecografía demostró la presencia de una masa sólida renal izquierda. El TAC abdominal (Fig 1) señaló la presencia de una masa renal izquierda de gran tamaño, heterogénea, sólida, con dudosa adenopatía hilar y vena renal engrosada. La RMN (Fig. 2) mostró una gran masa renal izquierda que comprimía la cara posterior gástrica, heterogénea, con vena renal y cava libres, y dudosa adenopatía en el hilio renal.

Con la sospecha diagnóstica de tumor parenquimatoso renal maligno se practicó nefrectomía radical izquierda con linfadenectomía amplia latero y preaórtica. El postoperatorio cursó sin incidencias, siendo dada de alta la paciente a los 7 días de la intervención quirúrgica.

El informe anatomopatológico describió el hallazgo de un leiomioma renal, de unos 13 cm. de tamaño, afectando al seno renal, con 0,5 cm. libres de tumor. Grado histológico I-II/III. Ganglios negativos.

A los 2 meses de la intervención quirúrgica se le practicó radioterapia del lecho quirúrgico con buena tolerancia.

A los 15 meses del tratamiento quirúrgico el estudio de extensión y el TAC no evidenciaron metástasis ni recidiva local.

Caso núm. 2

Varón de 51 años, que consultó por presentar dolor en fosa renal izquierda intenso y progresivo, sin acompañarse de clínica miccional ni síndrome constitucional.

Entre sus antecedentes personales destacaban un hábito tabáquico y enólico moderados y lumbalgias de repetición.

A la exploración abdominal se apreciaba una sensación de masa e induración en vacío izquierdo y zona lumbar izquierda.

La analítica realizada fue normal. La urografía intravenosa (Fig. 3) evidenció la anulación funcional del riñón izquierdo, psoas borrado y efecto masa a dicho nivel. Se practicó ecografía renal (Fig. 4) describiéndose el hallazgo de una hidronefrosis izquierda, gran masa multiquística de gruesos tabiques.

Ante la sospecha inicial de riñón obstruido se derivó el riñón izquierdo mediante una nefrostomía demostrándose la anulación funcional renal.

El paciente fue intervenido e intraoperatoriamente se evidenció un tumor renal muy duro y adherido, practicándose nefrectomía radical izquierda siendo la disección renal muy laboriosa por la intensa perinefritis y presencia de adherencias fibrosas y de consistencia leñosa a diafragma y psoas, no siendo posible la resección completa de estas. No se evidenciaron adenopatías macroscópicas. El postoperatorio cursó sin incidencias.

El informe adenopatológico describió el hallazgo de un riñón de unos 22 cm. en el que se apreciaba una gran tumoración grisácea elástica con áreas de necrosis que infiltraba pelvis e hilio renales, tratándose de un histiocitoma fibroso maligno. Ganglios hiliares infiltrados Pleura infiltrada por sarcoma. Grado histológico II. T4 N1 M0.

Al mes de la intervención quirúrgica el paciente refirió dolor en hemipelvis izquierda practicándose un TAC abdomino-pélvico en el que se observó tumor residual pelviano con amplia base de contacto a nivel de músculo psoas. Gammagrafía ósea normal.

Posteriormente el paciente siguió tratamiento quimioterápico con ifosfamida a altas dosis, completando tres ciclos de tratamiento el paciente una mejoría clínica sin objetivarse en un nuevo TAC de control disminución de la masa tumoral. El paciente se sometió a una segunda intervención quirúrgica practicándose la resección del tumor pélvico, estando este muy

adherido a los vasos ilíacos precisándose la colocación de una prótesis vascular.

Discusión

El leiomioma renal es un tumor mesenquimal maligno infrecuente, con menos de 100 casos descritos en la literatura. Se origina en el tejido muscular liso de la cápsula renal, hilio renal, vasos intrarrenales, y tejidos perirrenales o peri-piélicos (2, 4). Alcanzan gran tamaño y es característica su tendencia a recidivar tras la resección.

El histiocitoma fibroso maligno es el sarcoma de tejidos blandos más frecuente en la vida adulta, localizándose en la mayoría de casos en las extremidades (5, 6). En un 13-16% de casos afecta al retroperitoneo (5,7). La localización primaria renal es muy infrecuente, con sólo unos 20 casos descritos en la literatura. Suelen ser grandes y de aspecto carnosos, con áreas de necrosis y/o hemorragia.

La clínica en ambos tipos tumorales, es similar al adenocarcinoma renal dando lugar a dolor lumbar, masa en flanco, hematuria, síndrome constitucional,... (5, 7, 8, 9). Pueden descubrirse de forma incidental durante una exploración ecográfica o TAC realizadas por otros motivos.

El leiomioma es más frecuente a partir de los 50 años (8, 10), existiendo controversias en la literatura en cuanto a la incidencia por sexos: en algunas series hay un predominio masculino (8, 9) y en otras se cita un leve predominio femenino (2, 10). La mayoría de autores no encuentran diferencias significativas en cuanto a la afectación del riñón derecho o izquierdo (2, 8), citándose en una revisión un predominio derecho (10). Un 7% son bilaterales (11).

En cuanto al histiocitoma fibroso maligno, es más frecuente en la edad adulta y en el varón (5, 12), habiéndose descrito algún caso en la edad pediátrica (13).

No hay ningún método diagnóstico que permita sospechar el diagnóstico específico de ambos tipos tumorales. Al igual que en otros tumores renales la TAC y RMN proporcionan una mayor precisión en cuanto al tamaño, relación con las estructuras vecinas, y recidivas locales tras su resección. El único método que nos da el diagnóstico de confirmación es el anatomopatológico (7, 8, 9, 14, 15), apareciendo en el leiomioma unas células fusiformes multinucleadas, con citoplasma eosinófilo y fibrilar rico en glucógeno y mitocondrias y núcleos de bordes romos en "cigarro puro" (Fig. 5). En cuanto al histiocitoma fibroso maligno, el subtipo pleomórfico-verticilar es el más frecuentemente encontrado, presentando un patrón de crecimiento ventricular o en rueda de carro con fascículos cortos entrelazados en ángulos variables y presencia de abundantes células pleomórficas gigantes, monstruosas con numerosas mitosis muchas de ellas atípicas (Fig. 6).

Ambas neoplasias tienen un comportamiento agresivo, con tendencia a la recidiva local tras su exéresis (1, 2, 5). Para el histiocitoma fibroso maligno se citan recidivas en hasta un 50% de casos tras la excisión "completa" del tumor (6). Las metástasis son frecuentes pudiendo afec-

tar a los ganglios linfáticos regionales, pulmón, huesos... (5, 16).

El diagnóstico diferencial de estos tumores debe establecerse con los sarcomas derivados de otras estructuras retroperitoneales y que afectan de forma secundaria al riñón.

Para ambos tipos de sarcomas el tratamiento de elección es la nefrectomía radical (6, 7, 8, 14, 15, 17). La escasa casuística existente contribuye a que el tratamiento adyuvante no esté bien definido (1, 5, 17).

Para el leiomioma hay autores que preconizan la radioterapia externa sobre el lecho quirúrgico para prevenir la recidiva tumoral (18), otros la poliquimioterapia postoperatoria (8) o una asociación de ambas (9, 10), describiéndose en algunos casos aumentos de la supervivencia. La radioterapia puede dificultar la resección ulterior de recidivas tumorales (8). Pese al tratamiento el pronóstico es pobre, siendo en general la supervivencia inferior a dos años (2, 8, 11). Se han citado como factores pronósticos positivos más importantes la extirpación completa con márgenes libres de tumor y el bajo grado histológico (1, 17).

El tratamiento adyuvante, radioterapia y quimioterapia, del histiocitoma fibroso

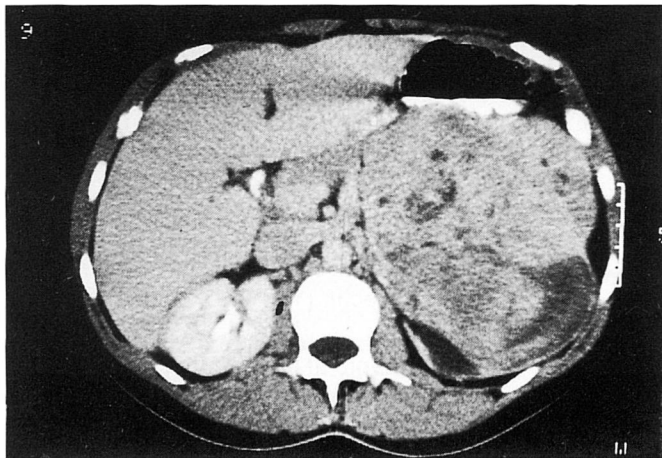


Fig. 1: TAC abdominal

maligno es poco eficaz (6, 7, 15), reservándose para las recidivas locales y metástasis. La tasa de supervivencia del histiocitoma fibroso maligno renal es inferior a los de otras localizaciones, siendo inferior a los 5 años del 14% (6, 7).

Por ello frente a estos tumores es importante una actitud quirúrgica agresiva

intentando reseca todo el tejido tumoral, lo cual es técnicamente difícil en los sarcomas retroperitoneales, siendo mas factible en los renales dadas sus circunstancias anatómicas, como ocurrió en uno de nuestros casos.

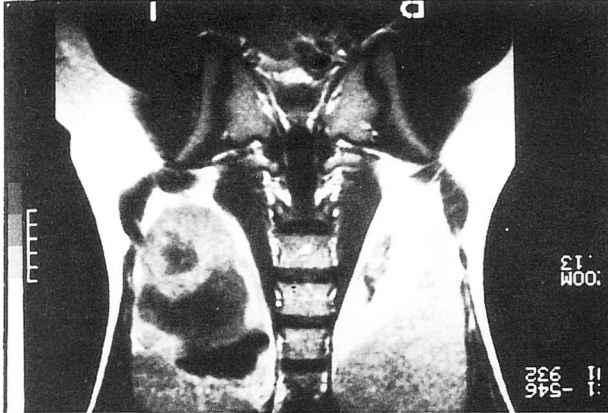


Fig. 2: RMN. royección coronal

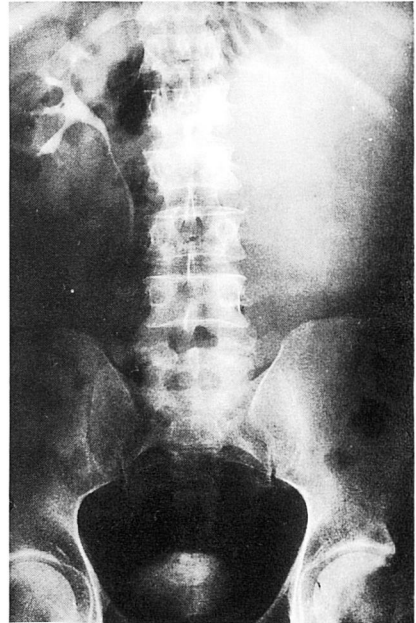


Fig. 3: UIV

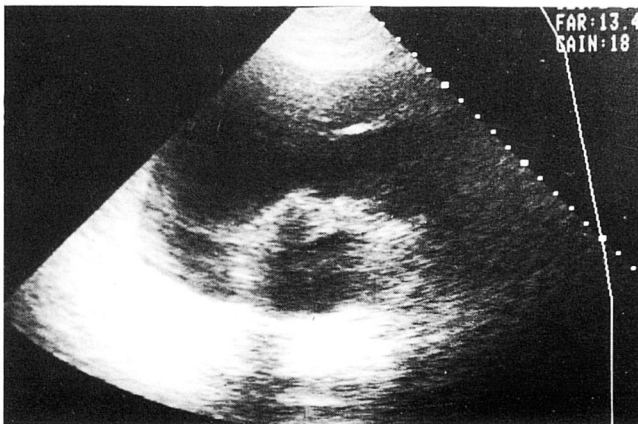


Fig. 4: ECO renal

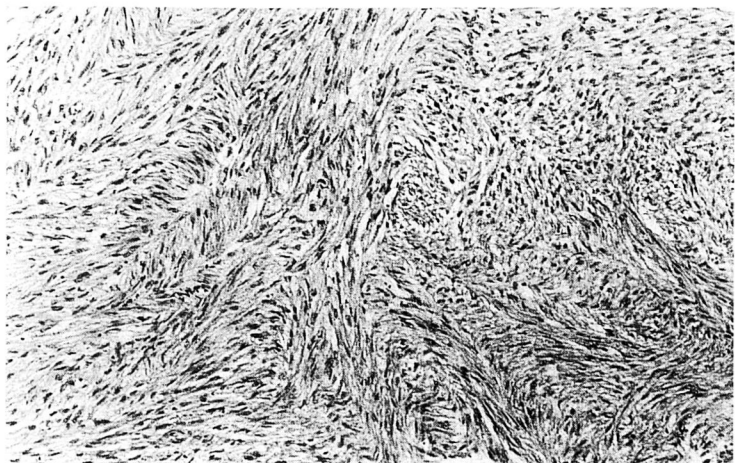


Fig. 5: *Leiomyosarcoma renal*

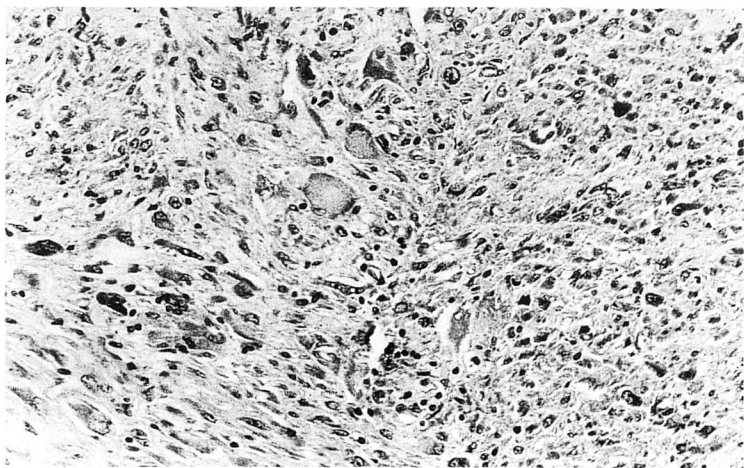


Fig. 6: *Histiocitoma Fibroso Maligno*

Referencias

- 1 Vogelzang, N. J.; Fremgen, A. M.; Guinan, P. D.; Chmiel, J. S.; Sylvester, M. A. and Sener, S.: *Primary renal sarcoma in adults*. Cancer, 71 (3): 804-810, 1993.
- 2 Rakowsky, E.; Barzilay, J.; Schojman, E. and Servadio, C.: *Leiomyosarcoma of kidney*. Urology, 29 (1): 68-70, 1987.
- 3 Berry, F. B.: *Report of three cases of combined tumors of the kidney in adults*. J. Med Res., 40: 459, 1919.
- 4 Ng. W. D., Chan, K. W. and cols.: *Primary leiomyosarcoma of renal capsule*. J. Urol., 133: 834, 1985.
- 5 Scriben, R.; Thrasher, T.; Smith, D. and Stewart, S.: *Primary renal malignant fibrous histiocytoma: a case report and literature review*. J. Urol., 948-949, 1984.
- 6 Kearney, M.; Soule, E. and Ivins, J.: *Malignant fibrous histiocytoma*. Cancer, 45: 167-178, 1980.
- 7 Schneider, J. A.; König, H. and Hertel, E.: *Malignant fibrous histiocytoma of the renal capsule*. Br. J. Urol: 69: 435-436, 1992.
- 8 Llarena, R.; Zabala, J. A.; Arruza, A.; Arregui, P. y Pertusa, C.: *Manejo médico-quirúrgico del leiomyosarcoma renal*. Arch Esp. de Urol., 45, 8: 812-814, 1992.

- 9 Zabala, J. A.; Moratalla, A.; Pertusa, C.; Arruza, A.; Llarena, R. y Acha, M.: *Leiomiomasarcoma y liposarcoma: tumores infrecuentes del riñón*, Arch. Esp. de Urol., 43, 6: 629-631, 1990.
- 10 Davis, R.; Vaccaro, J. A.; Hodges, G. F.; Belville, W. D. and Kiesling, V.: *Renal leiomyosarcoma: plea for aggressive therapy*. Urology, 40 (2): 168-171, 1992.
- 11 Beccia, J. D.; Elkort, J. R. and Krane, R. J.: *Aduvan chemotherapy in renal leiomyosarcoma*. Urology, 13: 652, 1979.
- 12 Gutierrez, E.; Arroyo, J. L. y Espiga, J.: *Fibrohistiocitoma maligno de la cápsula renal*. Actas Urol. Esp., 20 (8): 744-745, 1996.
- 13 Cole, C. H.; Magee, J. F.; Gianoulis, M. and Rogers, P.: *Malignant fibrous histiocytoma in childhood*. Cancer, 71 (12): 4077-4083, 1993.
- 14 Romero, F. J.; Gómez, J. y Salanueva, J. M.: *Leiomiomasarcoma renal. Revisión y presentación de un caso*. Actas Urol. Esp., VII: 479, 1984.
- 15 Osca, J. M.; Dominguez, C.; Alfaro, L.; Server, G.; Ruiz, J. L.; Cuñat, E.; Moreno, B.; Jimenez, J. F.: *Sarcomas renales*. Actas Urol. Esp., 16: 616-619, 1992.
- 16 Opsoner, R.; Dardenne, A. N.; Cosijins, J. P. y cols.: *Le leiomyosarcoma du rein*. Acta Urol. Belg., 49: 318, 1981.
- 17 Singer, S.; Corson, J. M.; Demetri, G. D.; Healey, E. A.; Marcus, K. and Eberlein, T. J.: *Prognostic factors predictive of survival for truncal and retroperitoneal soft-tissue sarcoma*. Annals of surgery, vol. 221 (2): 185-195, 1995.
- 18 Van Doorn, R. C.; Gallee, M.; Hart, A.; Gortzak, E.; Rutgers, E. and cols: *Resectable retroperitoneal soft tissue sarcomas*. Cancer, 73 (2): 637-642, 1994.