

Muerte inesperada después de una sustitución valvular mitral

A. Casellas Bernat*

La cirugía actual de la estenosis mitral, máxime en pacientes de menos de 40 años, prácticamente no ofrecen mayores problemas y la mortalidad trans y postoperatoria es muy escasa. Por ello hemos considerado interesante presentar este caso, por la sorpresa del acto quirúrgico y del estudio anatomo-patológico.

Historia clínica

M.M.M. de 40 años, casada y sin hijos. *Antecedentes hereditarios:* Padres y un hermano sanos.

Antecedentes patológicos: Frecuentes amigdalitis en su juventud.

Hace tres años sufre fractura del brazo izquierdo que requirió intervención.

Enfermedad actual: A raíz de cambiar de vivienda y tener que subir escaleras, nota disnea de grandes esfuerzos que luego pasa a medianos esfuerzos. Acude a un médico que le diagnostica cardiopatía, remitiéndola a nuestro servicio.

Exploración: Paciente brevilínea. Facies normal. Sin ingurgitación yugular. Latido carotídeo regular, igual y hemócrotico. Latido apexiano en 5° e.i.i., sobre la línea media clavicular, donde se palpa choque de cierre valvular y trill diastólico.

La auscultación en apex y en posición de Pachón, muestra: Primer ruido acentuado; chasquido de apertura mitral a distancia media y arrastre diastólico con soplo presistólico.

Se palpan pulsos periféricos y la TA es de 120/86.

Rx: Cardiomegalia global +; Con AI +/+ +; arco medio prominente e Hilios +. Pulmón normal.

ECG: Ritmo sinusal a 88x' (Figura 1).

ÂP: +60°, ÂQRS: +65°, ÂT: +70°

Onda P₂ de alto voltaje y duración de 0,10". Morfología acuminada y bimodal. Onda P ± en V1 y V2 y bimodal de V3 a V6.

RS en V1 con T +; (q) R en V6 con T +. Dictamen: Cor verticalizado con crecimiento biauricular y ventricular derecho.

ECO-DOPPER

Modo M

— Ventrículo Derecho

Cavidad 25

— Ventrículo izquierdo

Grosor pared posterior; 8 Amplitud; 12

Diámetro telesistólico: 21

Diámetro telediastólico: 41

— Aurícula izquierda

Diámetro: 58

— Válvula mitral

Anterior: grosor (+). Amplitud DE: 20

Pendiente EF: plana

Posterior: grosor (+). Motilidad invertida.

— Aorta: Diámetro de raíz: 24.

ECO 2D

Plano subcostal: dilatación del tronco de la arteria pulmonar.

Examen de Doppler

(+) para estenosis mitral

(-) para insuficiencia mitral.

(+) para insuficiencia tricuspídea ligera.

Conclusiones

Estenosis mitral tipo II, no calcificada con aurícula izquierda considerablemente dilatada, que inicia hipertensión arterial pulmonar y ligera insuficiencia tricuspídea.

En vista de estos resultados se decide la intervención quirúrgica, sin necesidad de llevar a cabo estudio hemodinámico.

Intervención quirúrgica

Bajo circulación extracorpórea se abre la aurícula izquierda encontrándose una vál-

* Hospital de la Santa Cruz i San Pablo (Barcelona)

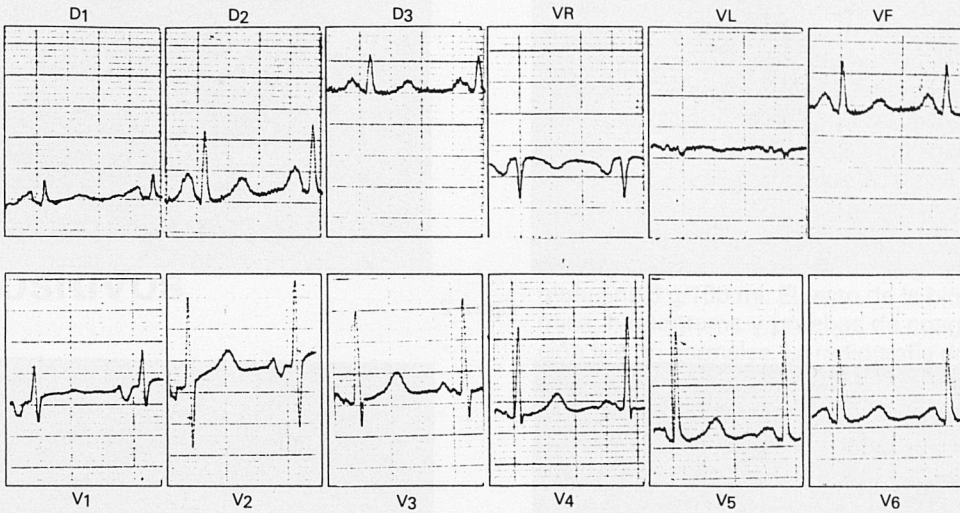


Figura 1

vula mitral muy fibrosa y estenótica practicándose comisurotomía, pero debido a la gran fibrosis, se decide researla y sustituirla por una prótesis de Bjork n° 25. Se efectúa el cierre de la atriotomía. Durante la intervención no se produjeron incidencias dignas de señalar, comenzando éstas después de la salida de la derivación cardiopulmonar, puesto que tras varios intentos, la paciente no lograba generar presiones, pudiendo finalmente salir de bomba con la ayuda del balón de contrapulsación y dosis alta de adrenalina. En el postoperatorio inmediato se pudo cambiar la adrenalina por isoproterenol, manteniendo una estabilidad hemodinámica progresiva. Una vez trasladada a la UCI, el curso evolutivo fue bueno durante las primeras horas, asociando al tratamiento Dopamina y Nitroprusiato. A los cuatro días aparecieron arritmias supraventriculares y ventriculares, así como severa onda de lesión subendocárdica y deterioro importante y progresivo de la función hemodinámica, hasta que apareció el paro cardio-respiratorio, resistente a todas las maniobras de resucitación.

Anatomía patológica

Limitaremos los resultados de la descripción anatómica, al corazón, que pesaba 320 gr. Externamente no se aprecian alteraciones salvo la atriotomía izquierda. Abiertas las cavidades por el procedimiento de rutina, se aprecia prótesis valvular mitral Björk 25, funcional y en buen estado quirúrgico. (Figura 2). El ventrículo izquierdo no muestra signos de hipertrofia (grosor de 1.1) ni dilatación.

Se aprecia una aurícula derecha sin cambios morfológicos. La válvula tricuspídea está compuesta por tres válvulas con un diámetro máximo 11 cm y en sus bordes libres, se aprecia un engrosamiento focal, de aspecto nodular, coloración blanquecina nacarada y consistencia dura. El ventrículo derecho no presenta alteraciones morfológicas y su grosor está discretamente por encima de los valores normales (0.6 cm). La válvula pulmonar y su arteria no presentan alteraciones. La válvula aórtica, formada por tres válvulas, no evidencia lesiones anatómicas.

Como dato sorprendente no se observa

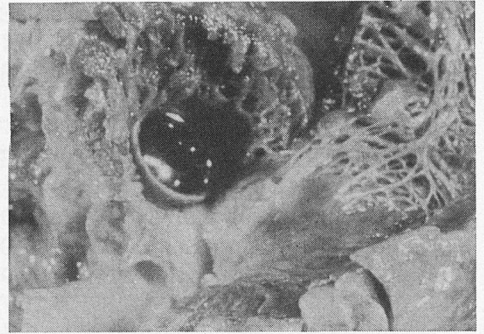
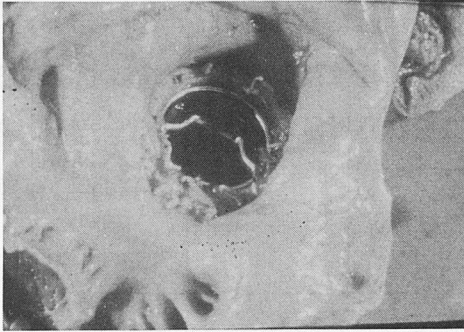


Figura 2

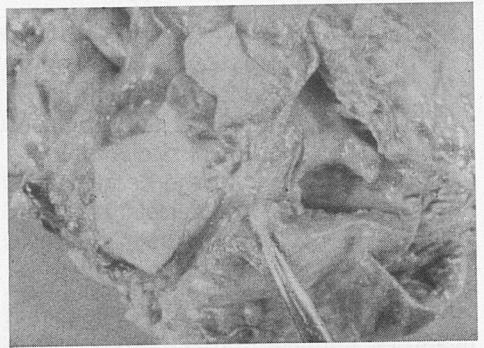
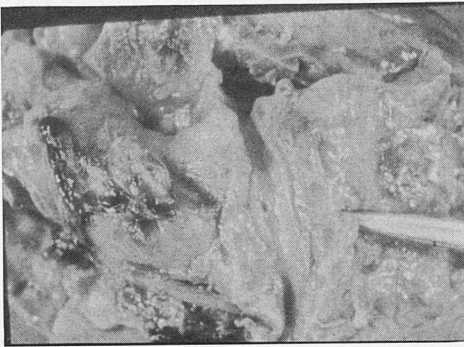


Figura 3

ostium de la coronaria izquierda, en cambio a 0,7 cm distales de la válvula derecha aórtica, se aprecia un ostium derecho, que se continúa con la arteria coronaria derecha, que desde su inicio se dirige paralelamente al nodo aurículo-ventricular, en la zona anterior del corazón, dando múltiples ramas de menor calibre, que terminan en el miocardio. Una de ellas penetra profundamente en la porción posterior del tabique interauricular (Fig. 3).

Los estudios de los restantes órganos no evidencian lesiones de interés.

Conclusiones

Como resumen diremos que la muerte

después del acto quirúrgico en una paciente con estenosis mitral se atribuyó a la anomalía de las coronarias, (arteria coronaria única derecha) que deparó déficit general del aporte sanguíneo al miocardio y correspondiente fallo de la contractilidad. El único estudio que hubiese permitido llegar al diagnóstico pre-operatorio, era el efectuar una coronariografía, sin embargo esta exploración, ante la ausencia de datos clínicos y eléctricos sólo se lleva a cabo de forma sistemática en los pacientes valvulares, en especial del sexo masculino, con edades más avanzadas o si existen datos clínicos que hagan sospechosa una cardiopatía isquémica asociada.