

Casos clínicos

Utilización del colgajo miocutáneo de pectoral mayor en cirugía maxilofacial

F. Hipólito Fonseca,
B. Lladó i Olivar

El cirujano maxilofacial se encuentra con frecuencia ante la necesidad de tener que realizar grandes resecciones para el tratamiento de tumores malignos muy extensos del área de su especialidad, que hasta no hace mucho eran considerados inoperables por imposibilidad de reconstruir el gran defecto creado con la extirpación.

También los grandes traumatismos (accidentes de circulación, laborales, armas de fuego, etc.) con importantes pérdidas de sustancia, encuentran en esta técnica una indicación para su tratamiento.

Este colgajo nos permite, dada la especial significación de la región maxilofacial (cara, cuello...) la reconstrucción de las lesiones de manera que el resultado final, tanto estético como funcional, sea muy aceptable, permitiendo al paciente llevar una vida social sin mutilaciones.

Técnica

El colgajo miocutáneo en isla de pectoral mayor fue descrito en 1977 por

Stephan Aryllan y consiste en la utilización de dicho músculo y la piel que lo recubre como colgajo pediculado, nutrido por la arteria toraco-acromial, rama de la arteria axilar, llegándole, además, riego por las arterias perforantes de la mamaria interna, (figura 1). Este colgajo puede convertirse en osteo-miocutáneo si se incluye en él un fragmento de costilla subyacente.

Para su diseño nos basamos en dos puntos de referencia primarios, el punto acromial y el apéndice xifoideo; la hipotética línea recta que uniría dichos puntos es la dirección que sigue la rama central de la arteria acromiotorácica, tras su salida infraclavicular.

Una vez tallada la isla miocutánea siguiendo este eje, se despega manualmente el músculo pectoral mayor (sin disecar el músculo pectoral menor), y en la cara profunda de dicho músculo se observará correr el pedículo vasculo-nervioso, si es necesario se podrá seccionar prácticamente todas las fibras musculares y la

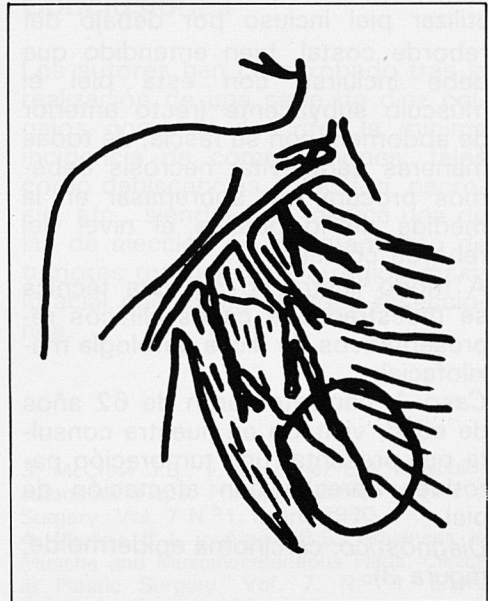


Figura 1
Dibujo del colgajo y su irrigación.

C.S. «Virgen de Lluch». Cirugía maxilofacial.
Palma de Mallorca.

rama acromiotorácica lateral, conservando, únicamente, como nutrición del colgajo la rama central (figura 2), con lo que podremos transponer el colgajo a zonas más alejadas en la región maxilofacial, y en los casos que interese no tendremos un excesivo abultamiento del cuello.

La zona donante se sutura borde a borde mediante adecuado despegamiento.

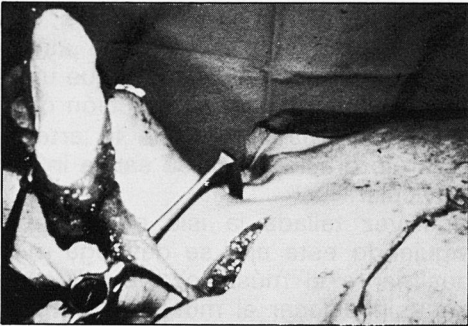


Figura 2
Isla de piel y músculo con su pedículo diseccionado. Se ha tunelizado la piel delto-pectoral.

Si hubiera necesidad de realizar un colgajo «más largo», se puede llegar a utilizar piel incluso por debajo del reborde costal, bien entendido que debe incluirse con esta piel el músculo subyacente (recto anterior de abdomen) con su fascia; de todas maneras para evitar necrosis debemos procurar no sobrepasar en la medida de lo posible el nivel del reborde costal.

A modo ilustrativo de esta técnica se muestran dos casos clínicos representativos de dicha patología maxilofacial:

Caso 1: paciente varón de 62 años de edad, visitado en nuestra consulta por presentar una tumoración parotídea derecha con afectación de piel.

Diagnóstico: carcinoma epidermoide, (figura 3).

Tratamiento: disección radical del cuello más parotidectomía total con

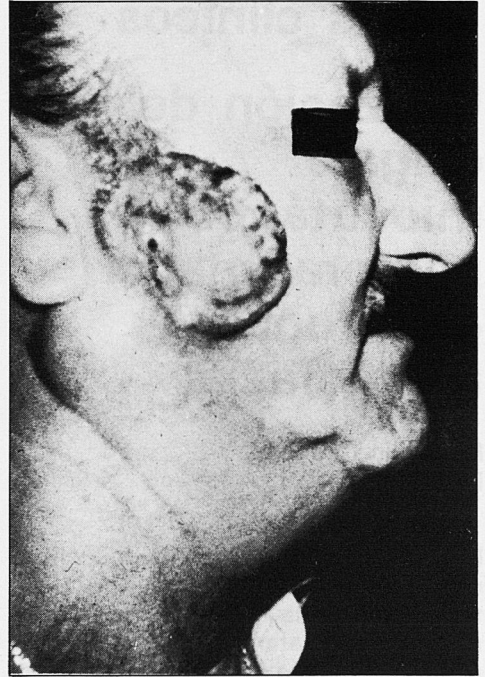

Figura 3
Carcinoma de parótida.

sacrificio del nervio facial, y extirpación de la piel afectada.

El efecto se cubrió con un colgajo miocutáneo de pectoral mayor (figura 4).

Caso 2: paciente mujer, de 71 años de edad, atendida por presentar una lesión ulcerada a nivel de maxilar superior derecho.

Diagnóstico: epiteloma basocelular

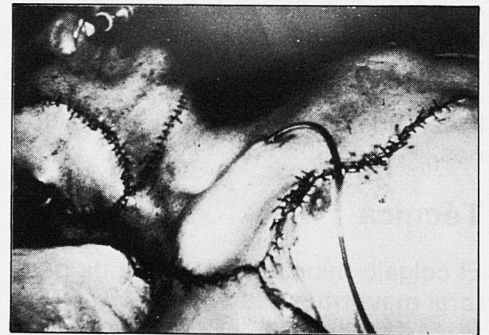


Figura 4
Postoperatorio inmediato.

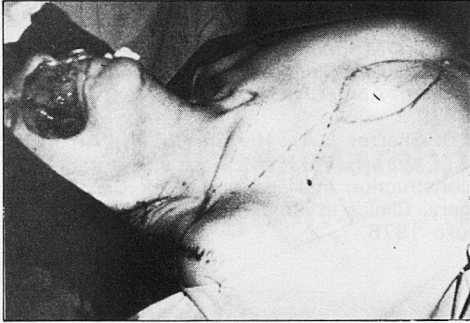


Figura 5
Defecto post-extirpación y diseño del colgajo con la variante conservadora de la piel delto-pectoral.

terebrante, recidivado post-irradiación.

Tratamiento: resección local de la lesión incluyendo mucosa y hueso subyacente, (figura 5).

El defecto se cubrió con colgajo mio-cutáneo de pectoral mayor, doblado sobre sí mismo para reconstruir la cara interna y la cara externa de la mejilla (figura 6).

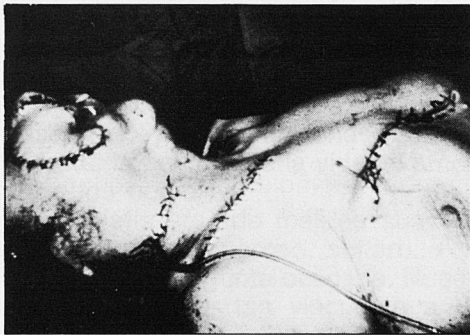

Figura 6
Post-operatorio inmediato.

En este caso se utilizó una variante del diseño consistente en tunelizar la piel delto-pectoral sin interrumpir su irrigación para poder utilizar, si viniera al caso, un colgajo de Bakanjian.

Complicaciones

Las complicaciones de esta técnica vienen derivadas de la compresión del pedículo vâsculo nervioso en cualquiera de los niveles de su trayecto (clavícula, túnel cervical, ángulo mandibular...), así como la aparición de infecciones, sobre todo a nivel de reconstrucciones intraorales, no siendo esta última incidencia frecuente dada la excelente vascularización de este colgajo.

Dicha técnica permite irradiación posterior de la región, no comprometiendo la vitalidad del colgajo, aunque sí puede producirse una retracción de la isla músculo-cutánea.

Conclusiones

Los autores han comprobado tras la realización de una serie de diez colgajos como el descrito, la mínima incidencia de complicaciones, tales como dehiscencias, infección, necrosis, etc., siendo esta técnica una de las de elección en el tratamiento de tumores malignos de la región maxilofacial que exijan grandes resecciones.

Bibliografía

1. Ariyan S. Further Experiences with the Pectoralis Major, Myocutaneous Flap for the Immediate Repair of Defects From Excisions of Head and Neck Cancers. *Plastic & Reconstructive Surgery*. Noviembre 1979.
2. Ariyan S. Pectoralis Major, Sternomastoid, and Other Musculocutaneous Flaps for Head and Neck Reconstruction. *Clinics in Plastic Surgery*. Vol. 7. N.º1. Enero 1980.

3. McCraw J.B., y Vasconez L.O. Musculocutaneous Flaps: Principles Clinics in Plastic Surgery. Vol. 7 N.º1. Enero 1980.
4. Mathes S.J. y Alpert B.S. Advances in Musche and Musculocutaneous Flaps. *Clinics in Plastic Surgery*. Vol. 7. N.º 1. Enero 1980.
5. McCraw J.B. The Recent History of Myocutaneous Flaps. *Clinics in Plastic Surgery*. Vol.

7. N.º1. Enero 1980.

6. Vasconez L.O. McCraw J.B. Hall E.J. Complications of Musculocutaneous Flaps. Clinics in Plastic Surgery. Vol. 7. N.º 1. Enero 1980.

7. Martínez Lage J.L. El colgajo miocutáneo de pectoral mayor en cáncer de orofaringe. Rev. Iberoamericana. Cir. Oral y Maxilof. 3, 7 (35-53) 1981.

8. Magee W.P. Jr., Gilbert David A., y McInnis W.D. Extended Muscle and Musculocuta-

neous Flaps. Clinics Plastic Surgery. Vol. 7. N.º1. En. 80.

9. Pers M., Medgyesi S. y Bolund S. Sur les Lambeaux cutanés en flot avec pédicule musculaire. Ann. Chir. Plast. Vol. XXIV. n.º 2. 1979.

10. Sharzer L.A., Horton Ch. E., Adamson J.E., Carraway J.H, McCraw J.B. Intraoral reconstruction in Head and Neck Cancer Surgery. Clinics in Plastic Surgery. Vol. 3. N.º3. julio 1976.