

## ESTUDI DE CASOS

# Queratitis fúngica: no hay que perder la fé

*Fungal keratitis: do not lose faith*

**Laura Escudero Bodenlle, Ana M<sup>a</sup> Cardona Monjo, Arantxa Urdiales Merino,  
Cátia Costa-Jordao, Joana Perelló Barceló, Irene Temblador Barba**

*Servicio de Oftalmología. Hospital Universitari Son Espases*

**Correspondencia**

Laura Escudero Bodenlle  
Servicio de Oftalmología del Hospital Son Espases  
Hospital Universitario Son Espases - Carretera de Valldemossa, 79  
07010 - Palma de Mallorca  
Tel.: 651 629 013 – E-mail: laura.escudero.b@gmail.com

**Recibido:** 24 – X – 2017

**Aceptado:** 30 – XI – 2017

**doi:** 10.3306/MEDICINABALEAR.33.01.59

## Resumen

**Obejtivo:** Se pretende demostrar la agresividad de la infección corneal de etiología fúngica y la necesidad de realizar múltiples y largos tratamientos tanto médicos como quirúrgicos, para evitar la pérdida del globo ocular.

**Métodos:** Para ello, se presenta un caso clínico de queratitis fúngica en una mujer de 40 años. El cuadro cursa de forma muy agresiva causando la rápida desestructuración del segmento anterior del ojo y la pérdida casi total de agudeza visual. A pesar del tratamiento médico intensivo con antifúngicos tópicos, sistémicos e intraoculares durante tres meses, no se logró frenar la infección, siendo necesaria la realización de dos trasplantes corneales con cirugía de catarata y glaucoma asociadas.

**Resultados:** Después de más de dos años de tratamiento médico-quirúrgico y estrecho seguimiento, se ha conseguido la remisión completa de la enfermedad, el mantenimiento de la estética y funcionalidad del globo ocular con recuperación del 100% de la agudeza visual.

**Palabras clave:** Queratitis, fúngica, queratoplastia (o transplante corneal)

## Abstract

**Purpose:** This article aimed to demonstrate the aggressiveness of fungal keratitis and the need to perform multiple and long medical-surgical treatments in order to avoid eyeball's loss.

**Methods:** We report the case of a 40-year-old woman with fungal keratitis. The infection acts very aggressively, causing the rapid destruction of the anterior segment of the eye and the almost total loss of visual acuity. Despite the intensive medical treatment with topical, systemic and intraocular antifungal agents for three months, the infection was not stopped and It was necessary to perform two corneal transplants with associated cataract and glaucoma surgery.

**Results:** After more than two years of medical-surgical treatment and close monitoring, complete remission of the disease, maintenance of aesthetics and eye's functionality has been achieved with a 100% recovery of visual acuity.

**Keywords:** keratitis, fungal, keratoplasty (corneal transplants)

## Descripción del caso

Mujer de 40 años en periodo de lactancia, sin antecedentes patológicos de interés, acude al servicio de urgencias de oftalmología por visión borrosa y dolor en ojo derecho desde hace 48 horas. Es portadora de lentes de contacto, las cuales refiere utilizar menos de 8 horas diarias con medidas de higiene adecuadas. En la exploración inicial se observan dos lesiones redondeadas menores de 1 milímetro, con discreto halo inflamatorio perilesional (**Imagen 1**). Se realiza raspado corneal y toma de exudado conjuntival y se envía a microbiología para cultivo de virus, hongos, bacterias y *Acanthamoeba* (patógeno frecuente en queratitis por lentes de contacto).

Se instaura tratamiento antibiótico empírico con colirios de tobramicina y moxifloxacino cada 4 horas y colirio de Propamidina (Brolene<sup>®</sup>) cada 6 horas, dada la posibilidad de infección por *Acanthamoeba*.

Dado el empeoramiento progresivo, se decidió iniciar tratamiento antifúngico tópico y oral, con Voriconazol y Natamicina, ya que la sospecha de infección micótica era cada vez más alta, dado la ausencia de mejoría y los factores de riesgo que presentaba la paciente. A los 25 días, se confirma la presencia en el cultivo de un hongo filamentoso: *Fusarium solani*, el cual junto con *Aspergillus*

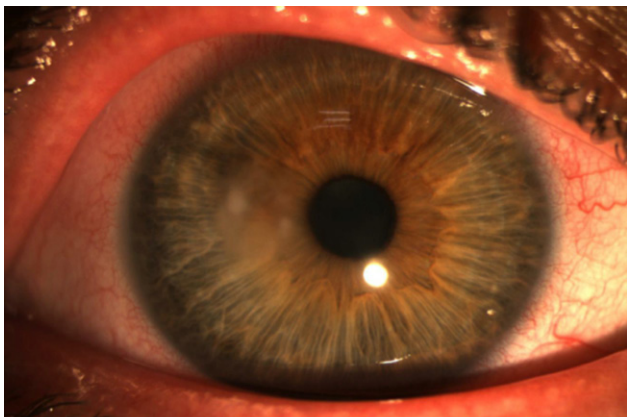
*spp* y *Candida spp*, es uno de los principales causantes de queratitis fúngicas.

Se comienza tratamiento con inyecciones intracorneales de voriconazol en régimen semanal, recibiendo un total de 6 inyecciones. Aún así, evolucionó de forma desfavorable (**Imagen 2**), siendo necesario recurrir a trasplante de membrana amniótica y posterior queratoplastia penetrante por perforación corneal, produciéndose recidiva de la infección en el injerto, la cual fue controlada tras tratamiento intensivo con

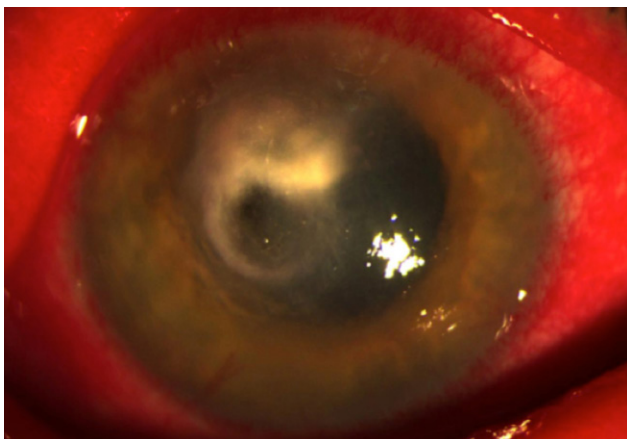
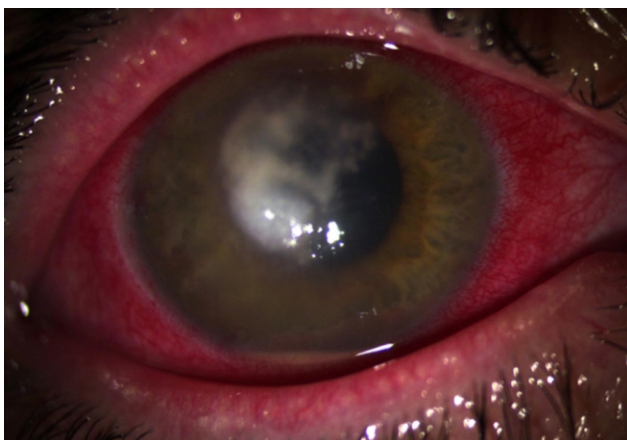
antifúngicos tópicos, orales e intracamerales (voriconazol y anfotericina B) y cross-linking corneal. A los dos meses se constata rechazo del injerto con neovascularización en los 360° corneales e importante inflamación de tejidos blandos (**Imagen 3**), que causaba intenso dolor a la paciente. Respondió favorablemente a tratamiento con fluorometolona y medroxiprogesterona tópica, y doxiciclina oral (gracias a su actividad anticolagenolítica), sin producirse recidiva de la infección. Debido al desarrollo de catarata y glaucoma, secundarios a la gran inflamación y al empleo de corticoides, se realiza cirugía combinada de facoemulsificación con implante de lente intraocular y una segunda queratoplastia penetrante. En un segundo tiempo, tras no lograr el control de la presión intraocular con tratamiento médico, el cual se encontraba muy limitado por estar la paciente en periodo de lactancia, se realiza cirugía de glaucoma, implantándose un dispositivo de drenaje del humor acuoso llamado Express.

Tras la realización de todos los procedimientos descritos, la paciente presenta una agudeza visual corregida de 10/10 en ambos ojos con una corrección de +0.50 (-6 a 140°) en ojo derecho y -0.75 (-1.50 a 180°) en ojo izquierdo. La queratometría del es 42.5 x 47.25 a 60° en el ojo derecho y 40.25 x 42.00 a 90° en el ojo izquierdo.

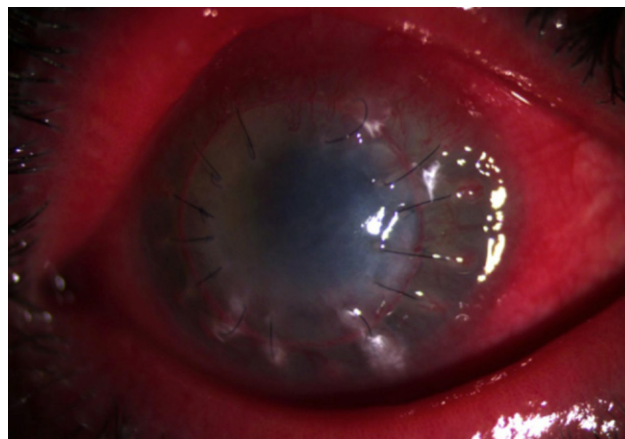
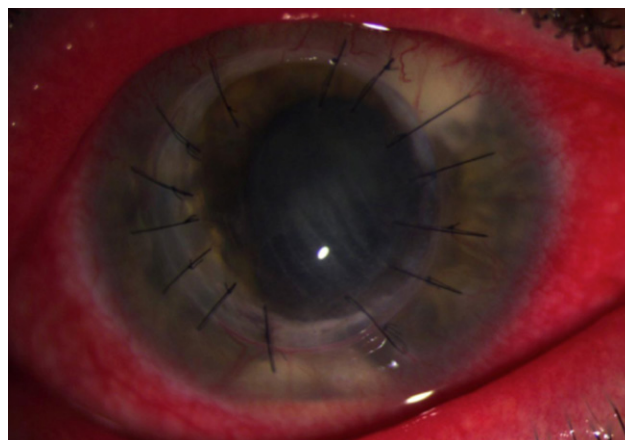
**Imagen 1:** Lesión inicial cuando la paciente es vista en urgencias.



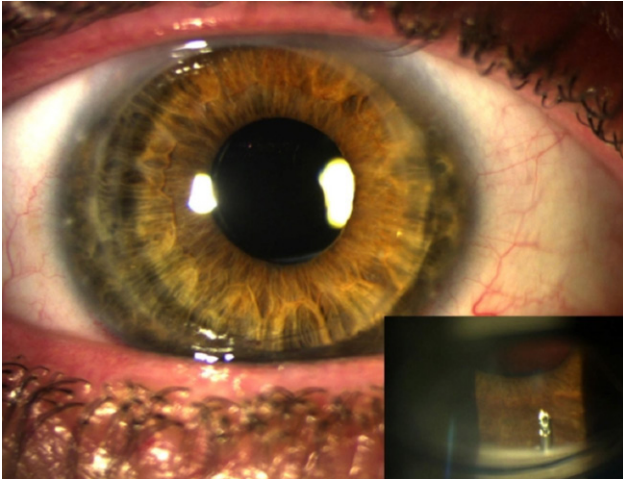
**Imagen 2:** Evolución del absceso fúngico, con nivel de hipopion (arriba) y a punto de perforar la córnea (abajo).



**Imagen 3:** Recidiva de la infección en el trasplante (arriba) y rechazo del mismo (abajo).



**Imagen 4:** Estado actual de ojo visto en lámpara de hendidura y gonioscopia donde se observa el implante del dispositivo de drenaje de humor acuoso llamado Express.



Presenta una presión intraocular sin tratamiento hipotensor de 15 mmHg (normal entre 10-20 mmHg) a los 2 años del implante del dispositivo de drenaje. Continúa desde hace 12 meses con una gota de colirio de dexametasona y cloranfenicol en ojo derecho. El injerto corneal permanece transparente, sin signos de rechazo ni de recidiva de la infección fúngica (**Imagen 4**).

## Discusión

Las queratitis se definen como la inflamación de las distintas capas corneales. En nuestro medio, las queratitis infecciosas son causadas por bacterias en un 80% de los casos, y sólo el 2% son producidas por hongos<sup>1</sup>, siendo la principal causa de ceguera no reversible en países desarrollados según la OMS.<sup>2</sup> Los principales factores de riesgo para desarrollo de una queratitis fúngica son: uso de lentes de contacto, traumatismos corneales con material vegetal, y el abuso de corticoides y antibióticos tópicos en pacientes con alteraciones de la superficie ocular, generalmente tras cirugía<sup>3</sup>. La queratitis fúngica es 6 veces más frecuente en portadores de lentes de contacto, debido a erosiones corneales, uso inapropiado de la lente por parte del paciente, hipercapnia

## Bibliografía

1. Etxebarria J, López-Cerero L, Mensa J. Diagnóstico microbiológico de las infecciones oculares. Recomendaciones de la Sociedad Española de Enfermedades Infecciosas y Microbiología Clínica.
2. Whitcher JP, Srinivasan M, Upadhyay MP. Corneal blindness: a global perspective. Bull World Health Organ [Internet]. 2001[cited 2012 Feb 21];79(3):214-21.
3. Thomas PA, Kaliamurthy J. Mycotic keratitis: epidemiology, diagnosis and management. Clin Microbiol Infect 2013; 19: 210-20.

e hipoxia corneal<sup>1,2</sup>. Se calcula que alrededor de un 40% de las queratitis fúngicas necesitan un queratoplastia penetrante (transplante corneal) para conseguir su curación<sup>4</sup>. Su agresividad radica en su capacidad de generar enzimas proteolíticos que degradan el estroma corneal, causando necrosis tisular y gran reacción inflamatoria en el huésped. Cuando alcanzan la cámara anterior, el iris o el cristalino, su erradicación es prácticamente imposible, llevando, en un alto porcentaje de casos, a la pérdida del globo ocular.<sup>5</sup>

## Juicio clínico final

Las infecciones fúngicas, aunque poco frecuentes en nuestro medio, son potencialmente devastadoras y suponen un reto diagnóstico y terapéutico para el oftalmólogo. Su curso es insidioso. Ante la sospecha clínica de este tipo de infección (úlceras corneales que no responde a tratamiento antibiótico y presencia de alguno de los factores de riesgo anteriormente descritos), es necesario instaurar un tratamiento médico intensivo precoz, ya que la confirmación microbiológica suele demorarse en el tiempo y condicionando un pronóstico pésimo.

Aunque el pilar del tratamiento son los antifúngicos locales y sistémicos, es importante tener en cuenta que, ante ausencia de respuesta a tratamiento médico máximo, infección ocular grave o ante riesgo de perforación ocular, la queratoplastia "en caliente" será el procedimiento de elección.

Es importante informar al paciente de la gravedad del cuadro y de la necesidad de un cumplimiento terapéutico estricto y prolongado en el tiempo, que en el caso de nuestra paciente, además tuvo que adaptarse a su petición expresa de no abandonar la lactancia.

Tras dos años de tratamiento médico-quirúrgico, visitas diarias durante 6 meses y gracias al estricto cumplimiento del tratamiento por parte de la paciente, se ha conseguido la erradicación completa de la infección, el mantenimiento de la estética y funcionalidad del globo ocular con recuperación del 100% de la agudeza visual.

4. Prajna N, Tiruvengada K, Mascarenhas J, Rajaraman R, Prajna L, Srinivasan M et al. for the Mycotic Ulcer Treatment Trial Group. The mycotic Ulcer Treatment Trial: A randomized trial comparing natamycin vs voriconazol. JAMA Ophthalmol 2013; 131 (4): 422-9.

5. Alonso EC, Rosa RH, Miller D. Fungal keratitis. Krachmer JH, Mannis MJ, Holland EJ. Cornea. Philadelphia, PA, Elsevier: Mosby, 2011 (3.ª edición):1009-22