

## INFORME DE CASO

### **Picadura de araña marrón (*Loxosceles laeta*). Presentación de un caso**

#### **Brown spider (*Loxosceles laeta*) bite. Presentation of a case**

Moraima Martínez Martin, Jorge Luis Álvarez Poveda, Magela Eunice Nicot Martínez, Yonger Moreno Martínez

Universidad de Ciencias Médicas Guantánamo

---

### **RESUMEN**

Se presentó un caso tratado en la Unidad Básica de Salud del poblado Pedras municipio Matoes Do Norte estado Maranhao Brasil, de una gestante de 32.4 semanas con lesión necrótica en la cara interna del muslo derecho provocado por la picadura de una araña marrón. Con el propósito de informar un caso de lesión producida por la picadura de este insecto y revisar la literatura médica se presentó este reporte sobre una gestante de 19 años donde el diagnóstico se estableció mediante estudio epidemiológico y características de la lesión siendo diagnosticada finalmente de loxoscelismo cutáneo, lesión producida por la picadura de araña marrón.

**Palabras clave:** araña marrón; *loxosceles laeta*; loxoscelismo cutáneo

---

### **ABSTRACT**

It was presented a case in the Basic Health Unit of Pedras municipality Matoes Do Norte Maranhao Brazil, from a pregnant woman of 32.4 weeks with a necrotic lesion on the inner side of her right thigh caused by the bite of a brown spider. In order to report a case of injury caused by the brown spider bite and review the medical

literature, this report is presented on a pregnant woman of 19 years where the diagnosis was established by epidemiological study and characteristics of the lesion being the final diagnosis of Loxoscelism cutaneous lesion produced by the brown spider bite.

**Keywords:** brown spider; *Loxosceles laeta*; cutaneous loxoscelism

---

## INTRODUCCIÓN

En la naturaleza, las arañas reclusas marrones viven en exteriores, debajo de piedras, troncos, montones de leña, y escombros. La araña también es adaptada a vivir con los humanos.<sup>1</sup>

La araña de rincón, araña de los rincones o araña violinista (*Loxosceles laeta*) es una especie de araña araneomorfa de la familia *Sicariidae* (antes de la familia *Loxoscelidae*) que suele esconderse en grietas y rincones de difícil acceso, de ahí viene su nombre. Nativa de América del Sur, es común en Chile y se distribuye también en Perú, Ecuador, Argentina, Uruguay, y el sur y este de Brasil. Es considerada como la más peligrosa de las arañas del género *Loxosceles* ya que su mordedura produce frecuentemente reacciones sistémicas severas e incluso la muerte.

La picadura inicial no causa nada dolor. Muchas veces la víctima es inconsciente de la picadura hasta 3 u 8 horas más tarde cuando el sitio de la picadura se pone rojo, hinchado y doloroso. La mayor cantidad de picaduras de reclusas marrones quedan localizadas, cicatrizando en 3 semanas sin complicaciones serias o intervención médica.<sup>1,2</sup>

En otros casos, la víctima puede desarrollar una lesión necrótica, que aparece como un parche azulado y hundido con bordes irregulares, un centro palo con enrojecimiento alrededor del perímetro. Es común una ampolla central. Como el veneno destruye los tejidos, la herida puede ensanchar varios centímetros sobre un período de días o semanas. La llaga necrótica puede durar por varios meses, dejando una cicatriz profunda.<sup>3</sup>

Las picaduras en las fases tempranas raramente pueden producir una reacción sistemática, acompañada por fiebre, resfriados, mareo, erupciones y vómitos. Reacciones severas al veneno son más comunes en los niños, adultos mayores y pacientes con antecedentes de salud deteriorada.<sup>4</sup>

El cuadro anafiláctico producido por la toxina de la picadura se llama loxoscelismo.


Loxoscelismo cutáneo: La evolución es a una úlcera necrótica o edematosa, que se define en las primeras 24 horas del cuadro y tiene una escasa repercusión sistémica, con fiebre y compromiso del estado general. Al fijarse en la úlcera, el signo evolutivo de lesión de color rojo-blanco-azul es típica del loxoscelismo.<sup>5</sup>

El objetivo de este artículo, es informar el caso por la poca información que se tiene de este cuadro y además hacer una revisión de su frecuencia y sus características.

## **PRESENTACIÓN DEL CASO**

Paciente de 19 años de edad con gestación de 32.4 semanas que acude a la unidad básica de salud refiriendo que hace más o menos 3 días estaba acostada en una hamaca y de manera súbita comenzó a sentir escalofríos con escozor y dolor fuerte en la cara interna del muslo derecho, pasadas unas 4 horas comenzó a presentar dolor intenso con hinchazón y endurecimiento en dicha región (Figura 1), automedicándose con remedios naturales y antiinflamatorios. Dicha lesión con el transcurso de los días se convirtió en una úlcera dolorosa por lo que la misma decide acudir a este centro de salud.

La paciente niega haber visto algún tipo de insecto o animal que le pudo haber ocasionado la lesión, así como haber tenido contacto con otras sustancias o plantas que existen en el área que tienen propiedades tóxicas.



**Figura 1.** Lesión al tercer día.

### *Examen físico:*

Mucosas: normocoloreadas y húmedas.

Aparato respiratorio: murmullo vesicular normal, no estertores FR 16.

ACV: ruidos cardíacos rítmicos, no soplos FC 88 TA 110-70.

Examen físico: abdomen obstétrico que se corresponde con gestación de 32.4 semanas

Piel: a nivel de la cara lateral interna del muslo derecho lesión en parche azulado y hundido con bordes irregulares y un centro pardo con enrojecimiento alrededor del perímetro con una ampolla central  
No realizamos complementarios al no disponer de ese servicio

Se inicia antibioticoterapia con azitromicina de 500 mg 1 tableta diaria por 6 días, antiinflamatorios nimesulida tab 100 mg 1 tableta cada 12 horas, antihistamínicos dexclorferinamina tableta de 4 mg 1 tableta cada 8 horas y tratamiento local con fomentos fríos, se indicó ingreso domiciliario.

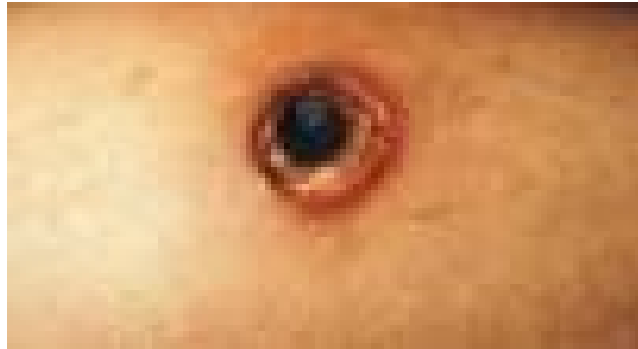
Al tercer día de tratamiento visitamos a la gestante y encontramos que sus parámetros vitales estaban dentro de límites normales FR 20 Fc 78 Ta 11-80, pero al examen físico de la piel se encontró que la lesión se había convertido en una úlcera necrótica de bordes sucios de aproximadamente 20 cm, el estado general de la paciente era bueno se encontraba afebril, pero tratándose de una gestante se decide regular su ingreso para el hospital regional el cual fue denegado por no existir cama para estos tipos de casos.

Al día 5 siguiente la gestante regresa a consulta refiriendo que su hermana menor comenzó a presentar un cuadro similar por lo que se decidió visitar el domicilio con los agentes de endemia del municipio encontrándose una colonia de araña marrón (Figura 2) en el interior del baño de la casa, también se encontró la existencia de exoesqueletos, dejados por la muda de la araña detrás de un cuadro.



**Figura 2.** Araña Marrón, *Loxosceles laeta*

Se decide suspender la antibioticoterapia, se continua con el antihistamínico, cuidados locales de la úlcera recomendando lavado con agua y jabón y dejar evolucionar la misma, no se administra antídoto por haber pasado más de 6 horas de la lesión se decide seguimiento semanal de la gestante y luego de tres semanas se desprendió quedando una úlcera limpia (Figura 3), de más o menos 25 cm de diámetro, para luego terminar en una cicatriz deprimida. La paciente no presentó complicación alguna.



**Figura 3.** Lesión al séptimo día.

## **DISCUSIÓN**

La araña de rincón es principalmente nocturna, viéndose incrementada su actividad en noches veraniegas calurosas y con luna. Si bien es activa durante todo el año, su vitalidad disminuye con la llegada del frío. Por ello sus lugares predilectos durante el día son los rincones oscuros, de los que sale para cazar. Esta especie de araña se esconde en lugares polvorientos y poco aseados como por ejemplo, bajo los tanques de gas, detrás de cuadros, cornisas, librerías o en los armarios, especialmente con ropa.<sup>6</sup>

Una forma de detectar su presencia es gracias a la existencia de exoesqueletos, dejados por la muda de la araña en estos sitios. Usualmente, la picadura inicial no causa nada dolor. Muchas veces la víctima es inconsciente de la picadura hasta 3 u 8 horas más tarde cuando el sitio de la picadura se pone rojo, hinchado y doloroso. La mayoría de picaduras de reclusas marrones queda localizada, cicatrizando en 3 semanas sin complicaciones serias o intervención medical.<sup>7</sup>

Personas que sufren de una picadura de la reclusa marrón deben aplicar hielo al herido, elevar el área afectado y pedir la atención medical inmediatamente.<sup>8</sup>

Los síntomas pueden incluir: escalofríos, picazón, sensación general de malestar o molestia, fiebre, náuseas, coloración rojiza o púrpura en un círculo alrededor de la picadura, sudoración, una llaga grande (úlceras) en la zona de la picadura.

La evolución es a una úlcera necrótica o edematosa, que se define en las primeras 24 horas del cuadro y tiene una escasa repercusión sistémica, con fiebre y compromiso del estado general. Al fijarse en la úlcera, el signo evolutivo de lesión de color rojo-blanco-azul es típica del loxoscelismo.<sup>9</sup>

La complicación más seria del loxoscelismo es el shock anafiláctico, con un 25 % de mortalidad, se da entre el 15 y el 30 % de los casos, se presenta hematuria, fiebre, anemia hemolítica, leucocitosis, un recuento de plaquetas variable y alteración de la función renal, con hipercalcemia y creatinina plasmática elevadas.<sup>5</sup>

Pronóstico: En la mayoría de los casos es bueno. El tiempo necesario para la cicatrización de la úlcera por segunda intención está relacionado con la pérdida de tejidos, pudiendo demorar meses para la cicatrización completa en los casos de lesiones extensas y profundas.<sup>7</sup>

## **Prevención**

La mejor prevención es el aseo riguroso y profundo de aquellas zonas en que regularmente no se consideren como rutina de aseamiento, es recomendable el uso de guantes livianos y de aspiradoras de buena potencia. Poner especial atención detrás de los cuadros, esquinas superiores, elementos de pared, aquellas camas con cajonera y zócalo al suelo, esquinas de armarios y especialmente en los muebles de cocina en el entrezócalo o en la parte superior fuera de la vista. Si su vivienda además cuenta con enredaderas al muro, bambúes, cúmulos de objetos o leña acumulada desde tiempo es altamente probable la existencia de individuos.<sup>2</sup>

En especial, se recomienda la inspección de la ropa colgada por algún tiempo, revisar principalmente las bastas y bolsillos. Sacudir enérgicamente la ropa a colocarse es una buena medida.

La forma más clásica de eliminar a estas arañas es simplemente aplastarla con el calzado. La forma más segura es utilizar algún insecticida potente para eliminar a estos arácnidos.<sup>6</sup>

## CONSIDERACIONES FINALES

Las picaduras serias forman una úlcera necrotizante que destruye el tejido suave y puede llevar meses y con muy poca frecuencia años en sanarse, dejando cicatrices profundas. Los mordiscos pueden llevar hasta 7 horas para causar daño visible; los efectos sistémicos más serios pueden encontrarse antes de este momento, como el veneno de cualquier tipo se extiende por todas partes del cuerpo en minutos

## REFERENCIAS BIBLIOGRÁFICAS

1. Potter MF. La araña reclusa marrón [Internet]. Kentucky: College of Agriculture; 2007. [citado 8 nov 2017]. Disponible en: <https://documentslide.org/arana-reclusa-o-marron-fotos-y-efectos>
2. Greene, A. et al. The Mediterranean Recluse Spider, *Loxosceles rufescens* (Dufour): An Abundant but Cryptic Inhabitant of Deep Infrastructure in the Washington, D.C. Area (Arachnida: Araneae: Sicariidae). *Am Entomol.* 2009; 55(3):158-169.
3. Cardoso P, Almeida A. Envenenamento por aranhas em Portuga: verdade ou mito? *Acta Méd Port* [Internet]. 2010 [citado 8 nov 2017]; 23(1):033-038. Disponible en: <http://www.actamedicaportuguesa.com/revista/index.php/amp/article/view/597>
4. Pichardo Rodríguez R. Posibles criterios clínicos-epidemiológicos para el diagnóstico de loxoscelismo. *Rev chil infectol* [Internet]. 2013 [citado 8 nov 2017]; 30(4):453-453. Disponible en: <http://www.scielo.cl/pdf/rci/v30n4/art17.pdf>
5. Yigit N et al. *Loxosceles SPIDER BITE IN TURKEY (Loxosceles rufescens, SICARIIDAE, ARANEAEE)*. *J Venom Anim Toxins Inc. Trop Dis* [Internet]. 2008 [citado 8 nov 2017]; 14(1):179-187. Disponible en: <http://www.scielo.br/pdf/jvatitd/v14n1/16.pdf>
6. Cohen N, Sarafian DA, Alon I, Gorelik O, Zaidenstein R, Simantow R, et al. Dermonecrotic Loxoscelism in the Mediterranean Region. *J Toxicol Cutan Ocul Toxicol* [Internet]. 1999 [citado 8 nov 2017]; 18(1):75-83. Disponible en: [doi:10.3109/15569529909049325](https://doi.org/10.3109/15569529909049325)
7. Mendoza Ticona CA, Cabezas Sánchez C. Loxoscelismo: Evaluación Clínica, Tratamiento y Prevención. *Animales Ponzñosos* [Internet]. [citado 8 nov 2017]. Disponible en: [http://sisbib.unmsm.edu.pe/bvrevistas/speit/2006\\_n1/pdf/a02.pdf](http://sisbib.unmsm.edu.pe/bvrevistas/speit/2006_n1/pdf/a02.pdf)
8. Herrera Martínez T. Guía clínica para el manejo de mordedura de araña de rincón, *Loxosceles laeta* [Internet]. Chile: Ministerio de Salud; 2016 [citado 8 nov 2017]. Disponible en: <http://web.minsal.cl/wp-content/uploads/2016/11/LOXOSCELES-FINAL.pdf>
9. García C. Intoxicación por mordedura de arañas. *Actuación de Enfermería. ROL de Enfermería.* 1997; 227-228:13-16.

**Recibido:** 27 de octubre de 2017

**Aprobado:** 18 de diciembre de 2017

**Dra. Moraima Martínez Martín.** Especialista de I Grado en Medicina General Integral. Máster en Atención Integral al Niño. Asistente. Policlínico Universitario "Omar Ranedo Pubillones". Guantánamo, Cuba. **Email:** [moraimamm@infomed.sld.cu](mailto:moraimamm@infomed.sld.cu)