

Revista Cubana de *Reumatología*

Órgano oficial de la Sociedad Cubana de Reumatología y el Grupo Nacional de Reumatología
Volumen 20, Número 1; 2018 ISSN: 1817-5996
www.revreumatologia.sld.cu



ESTUDIO DE CASOS

Onicólisis en el curso de la artropatía psoriásica. Presentación de un caso

Onycholysis in the course of psoriatic arthropathy. Presentation of a case

**Franklin Rigoberto Correa Álvarez^I, Adriana Elizabeth Castillo Torres^{II},
Robayo Carrillo Javier Mesías^{III}, Ana María González Gabilanez^{IV}**

^I Médico General. Hospital Pediátrico Baca Ortiz. Quito. Pichincha. Ecuador.

^{II} Médico General. Hospital Pediátrico Baca Ortiz. Quito. Pichincha. Ecuador.

^{III} Médico Cirujano. Hospital de Especialidades de las Fuerzas Armadas N-1. Quito. Pichincha. Ecuador.

^{IV} Médico General. Hospital Pediátrico Baca Ortiz. Quito. Pichincha. Ecuador.

RESUMEN

Las lesiones dermatológicas que se presentan en el curso de la artropatía psoriásica son diversas, entre ellas las manifestaciones ungueales son características y con frecuencia facilitan el razonamiento médico y ayudan al diagnóstico nosológico de esta entidad; se presenta un paciente que a punto de partida de las lesiones onicolíticas de las uñas de los pies, orientado al estudio de otros elementos de laboratorio concluyendo como una de una artropatía psoriásica con seis puntos de la clasificación de Caspar para el estudio de esta entidad.

Palabras clave: artritis psoriásica, espondiloartropatías, onicólisis ungueal.

ABSTRACT

The dermatological lesions that occur in the course of psoriatic arthropathy are diverse, among which ungueal manifestations are characteristic and often facilitate medical reasoning and help nosological diagnosis; a patient is presented who, starting point of the onicolitic lesions of the nails of the foot, is directed to the study of other laboratory elements, concluding as one of a psoriatic arthropathy with six points of the Caspar classification for the study of this entity.

Keywords: psoriatic arthritis, spondyloarthropathies, ungüeal onycholysis.

INTRODUCCIÓN

La artropatía psoriásica es una enfermedad sistémica que se caracteriza por asociar lesiones dérmicas-ungüeales propias de la psoriasis y un síndrome inflamatorio articular crónico, que tiene diferentes formas de expresarse, aunque en su variante más agresiva suele ser poliarticular, severamente erosivo, con afectación de articulaciones interfalángicas de manos y pie, tomando los dedos el aspecto de telescopio, al destruirse las epífisis óseas y disminuir el tamaño de estos, que pueden desplazarse con la tracción longitudinal.^{1,2}

Desde el punto de vista fisiopatológico se considera una enfermedad autoinmune y en su etiopatogenia se encuentran involucrados elementos genéticos que predisponen a estos individuos a padecer la enfermedad, los que son activados por factores ambientales como el estrés o las radiaciones ultravioletas, desarrollando síndrome inflamatorio tanto en la piel como en las articulaciones mediada inmunológicamente por diferentes factores de la respuesta inflamatoria que tienen como órganos diana a los queratinocitos en la piel y los sinoviocitos en las articulaciones.^{3,4}

PRESENTACIÓN DEL CASO

Paciente masculino, de 42 años de edad, que es remitido a la consulta de reumatología desde el servicio de dermatología donde había consultado por presentar las uñas de los pie con lesiones queratósicas y dolor con elementos inflamatorios en el 2do dedo del pie derecho. [Figura 1]

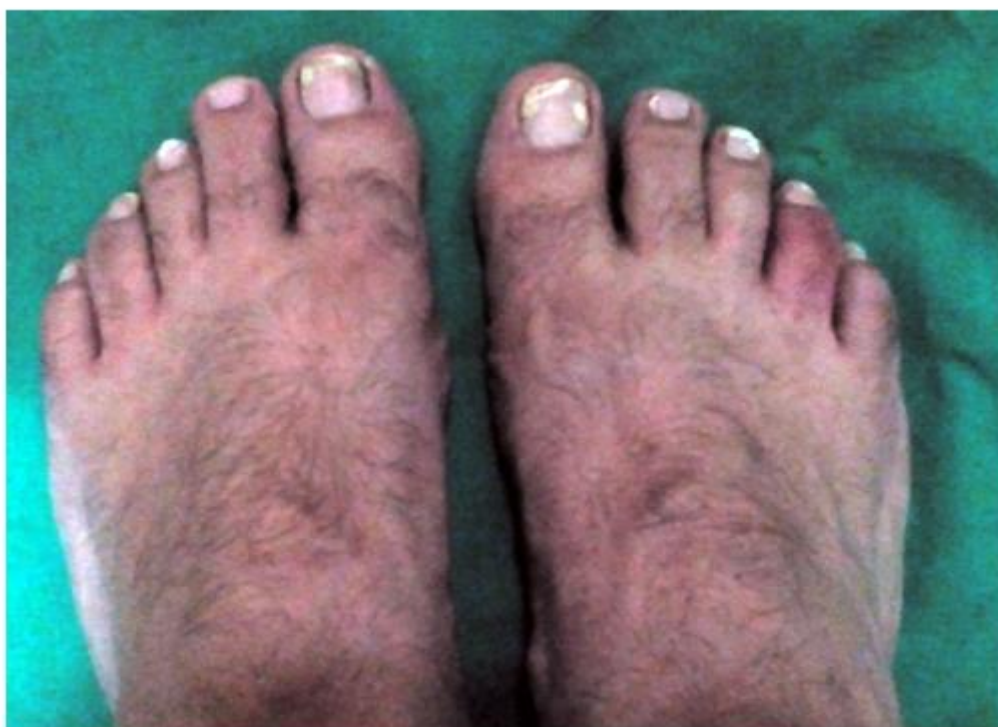

Figura 1. Lesiones queratósicas en varias uñas de los pie, signos flogísticos en el segundo dedo del pie derecho (dedo en salchicha).

Entre los antecedentes familiares presenta por la línea materna a la madre y una tía con diagnóstico de psoriasis dérmica que han llevado tratamiento local y sistémico con esteroides y se radiaciones ultravioletas.

Desde el punto de vista personal refiere haber presentado un cuadro similar hace un año en un dedo del pie contralateral que mejoro con reposo y antiinflamatorio oral en el curso de tres meses; además, dolor y rigidez en región lumbosacra después del reposo, más evidente en horario matinal al despertar en la mañana, que dura aproximadamente una hora y mejora, mejorando pero sin llegar a desaparecer después de realizar las actividades diarias.

Al examen físico se observan lesiones onicolíticas en varias uñas de ambos pie, lesiones queratósicas en región posterior de ambas orejas, alrededor del ombligo y en el surco interglúteo que se interpretan como psoriasis oculta, el segundo dedo del pie derecho se observa turgente, eritematoso, y el punto sacroiliaco izquierdo doloroso a la digitopresión.

Entre los complementarios llaman la atención en velocidad de sedimentación globular en 78 mm/1h, proteína C reactiva positiva, factor reumatoide negativo, rayos x de región sacroiliaca con sacroiliaca izquierda ensanchada y erosiones en la carilla iliaca, [Figura 2] resto de los complementarios normales.

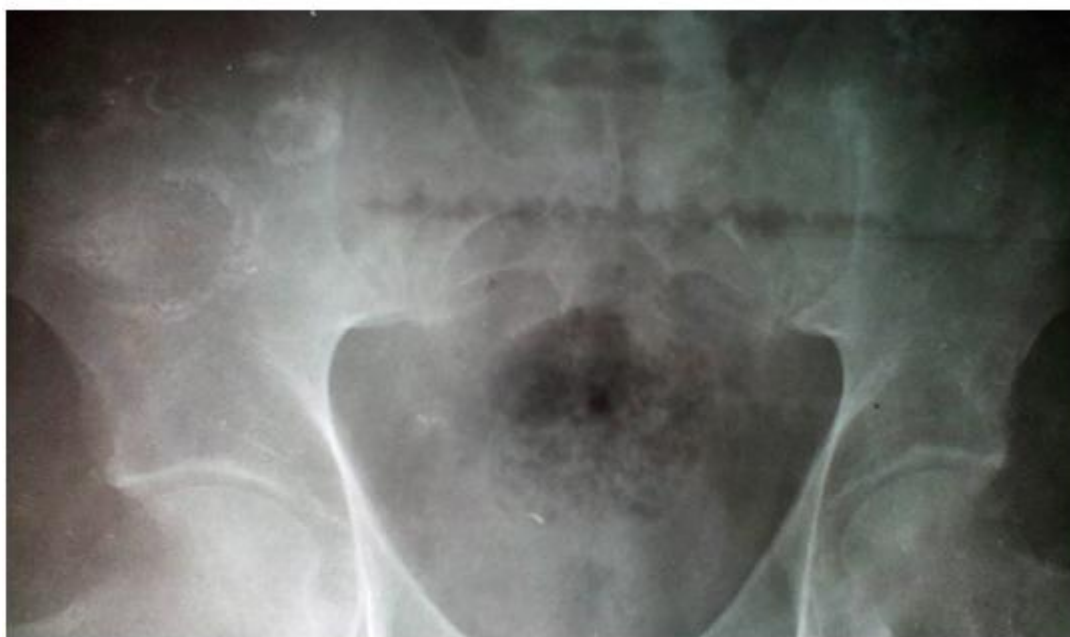


Figura 2. Sacroiliaca izquierda discretamente ensanchada con lesiones erosivas en la superficie iliaca.

Se interpreta como una artritis psoriásica al puntuar 6 puntos de los criterios de CASPAR [Tabla 1] para esta entidad y se comienza tratamiento con metotrexate.

Tabla 1. Criterios CASPAR (Classification of Psoriatic Arthritis)⁵

1. Presencia actual de psoriasis, historia personal o familiar de psoriasis
Presencia actual de psoriasis se define como la psoriasis en la piel o en el cuero cabelludo evaluado por un experto en esta entidad*
 - a. La historia personal de psoriasis es el antecedente de psoriasis que puede obtenerse del paciente, por un personal de salud entrenado para este diagnóstico.
 - b. La historia familiar de psoriasis es el antecedente de psoriasis en un familiar de primer o segundo grado de acuerdo con lo referido por el paciente
2. Distrofia psoriásica ungueal, incluidos onicólisis, pitting e hiperqueratosis observados en la exploración actual
3. Test negativo para el factor reumatoide determinado por cualquier método excepto por látex. Es preferible mediante ELISA o nefelometría y los valores serán los del laboratorio local de referencia
4. Historia actual de dactilitis, definida como hinchazón de todo el dedo o una historia de dactilitis recogida por un reumatólogo
5. Evidencia radiográfica de neoformación ósea yuxtaarticular cerca de los márgenes de la articulación. Se trata de una osificación mal definida (excluidos osteofitos) observada en radiografías simples de las manos o los pies

*La presencia de psoriasis actual tiene una puntuación de 2; el resto de las características puntúan 1.

Para cumplir los criterios CASPAR el paciente tiene que tener enfermedad inflamatoria articular (periférica, espinal o entesítica) con 3 o más puntos en cualquiera de las 5 categorías anteriores:

CONCLUSIONES

Hasta mediados del siglo pasado, la artropatía psoriásica se consideraba una variante de la artritis reumatoide, la presencia de lesiones psoriásicas, el factor reumatoideo persistentemente negativo y la ausencia de desmineralización ósea yuxtaarticular en las articulaciones afectadas, la delimitaron como una enfermedad distinta de la poliartritis crónica. Observaciones sistemáticas posteriores demostraron diferentes formas en su evolución, definiéndola como una entidad con carácter propio.^{6,7}

Esta entidad tiene diferentes formas de expresión clínica, [Tabla 2] se extiende en un rango que va desde discretos signos inflamatorios articulares o de entesitis acompañada de poca expresión dermo-ungueal, hasta severas lesiones osteolíticas con destrucción de las epífisis óseas afectadas y una psoriasis universal intensa, incluyendo una variante poliarticular simétrica que remeda la artritis reumatoide, y hace difícil su diagnóstico, sobre todo cuando no se presenta simultáneamente con las lesiones psoriásicas.⁸

Tabla 2. Modalidades clínicas de evolución en la artropatía psoriásica.

Poliartritis simétrica: las articulaciones afectadas son las mismas a ambos lados del cuerpo de forma similar a la artritis reumatoide acompañada de marcadas lesiones psoriásicas; esta modalidad puede evolucionar de manera progresiva provocándole al paciente diversos estados de discapacidad.

Artritis pauciarticular asimétrica: afecta de 2 a tres articulaciones diferentes a ambos lados del cuerpo; con frecuencia desarrolla entesitis de algún dedo del pie (dedo en salchicha) muy característica de esta entidad. Esta variante evoluciona de manera menos agresiva que la simétrica.

Pseudoartrosis: esta modalidad afecta las articulaciones interfalángicas distales de manos o pies confundiendo con frecuencia con la osteoartritis erosiva, las lesiones psoriásicas y algunos elementos sistémicos son necesarios para poder realizar el diagnóstico diferencial.

Espondiloartritis: puede lesionar diversas estructuras osteoarticulares en la columna vertebral; las entesitis de los ligamentos intervertebrales suelen expresarse por rigidez y limitación de la movilidad de alguna de sus áreas, o afectar alguna de las sacroilíacas produciendo una lumbalgia de carácter inflamatorio. Es frecuente que se acompañe de inflamación en articulaciones periféricas principalmente de miembros inferiores.

Artritis mutilante: Es la variante más grave de la artropatía psoriásica, presentándose entre el 1 y el 3 % de los enfermos que desarrollan esta entidad, afectando las articulaciones interfalángicas de mano y pie, que de no llevar un tratamiento adecuado la gravedad de cada caso, suele evolucionar a la osteólisis y destrucción de las epífisis óseas de las articulaciones afectada, tomando los dedos el aspecto de telescopio.

Como se observó en el caso presentado, las alteraciones encontradas en las imágenes de la sacroilíacas y la entesitis del dedo del pie, la clasifica dentro de las artropatía psoriásica pauciarticular y asimétrica, con una evolución hasta el momento del diagnóstico poco agresiva.

No obstante, no se puede perder de vista que esta enfermedad puede llegar a ser en extremo discapacitante, sobre todo si las lesiones psoriásicas son intensas y la lesión articular erosiva, tanto por su limitante psicosocial, como las dificultades económicas relacionadas con los periodos de internamiento hospitalario como los subsidios sanitarios a los que en ocasiones hay que recurrir.

Resulta importante resaltar que las manifestaciones osteoarticulares en el dedo del pie y los antecedentes de dolor inflamatorio lumbar no fue el motivo inicial de consulta, preocupando más al paciente desde un punto de vista estético las lesiones que presentaba en las uñas; la observación clínica analítica de los antecedentes familiares, y las manifestaciones clínicas encontradas al examen físico y el interrogatorio del paciente oriento a encauzar el diagnóstico de artropatía psoriásica, al presentar la entesopatía descrita en el dedo del pie más seis puntos de los tres necesarios para el diagnóstico de esta entidad nosológica utilizando los criterios de CASPAR.

Al paciente se le indico 1200 mg de ibuprofeno diario repartido en tres dosis, y 7.5 mg de metotrexate una vez a la semana obteniendo una respuesta favorable tanto de las lesiones psoriásicas unguéales y dérmicas, al atenuarse estas, como de la entesitis que presentaba en el segundo dedo del pie.

En la actualidad existen variados tratamientos biológicos indicados en los casos de psoriasis graves o inflamación articular mantenida y erosiva, entre ellos se encuentran los inhibidores del factor de necrosis tumoral: el adalimumab y el infliximab, los inhibidores de diferentes citosinas como el ustekinumab que impide la diferenciación de linfocitos T a linfocitos altamente especializados en sintetizar citoquinas pro inflamatorias y la proliferación de los queratinocitos, el secukinumab anticuerpo monoclonal recombinante antagonista de los receptores de la IL-17, y el tofacitinib inhibidor selectivo de JAK1 y JAK3 evitando la acción de las citoquinas pro inflamatorias IL2, IL4, IL7, IL9, IL15 e IL21.⁹⁻¹⁰

REFERENCIAS BIBLIOGRÁFICAS

1. Chang P, Rodas Díaz C. Las alteraciones de la superficie del plato unguéal en niños. *Dermatología CMQ.* (2013);11:174-81.
2. Allevalo MAJ. Diseases mimicking onychomycosis. *Clin Dermatol.* 2010;28(2):164-77.
3. Sueiro JF, Díaz SP. Nuevos criterios de clasificación en la artritis psoriásica. *Reumatol Clin.* 2007;3(Supl 2):S10-S15.
4. Aycart Testa J. Cómo tratar las uñas distróficas. Madrid: Ortocen. Especialistas del pie. 2012. [Citado 2 diciembre 2018]. Disponible en: <http://www.ortocen.com/index.php/es/component/content/article/10-blog-es/a%C3%BAAn-hay-m%C3%A1s/309-c%C3%B3mo-tratar-las-u%C3%B1as-distr%C3%B3ficas>
5. Roura XJ, Montejo PZ, Sanz JS, Fernández SM, Mendoza JM, Ferrando LFL, Gualda EB. Documento SER de consenso sobre el uso de terapias biológicas en la espondilitis anquilosante y otras espondiloartritis, excepto la artritis psoriásica. *Reumatología Clínica.* 2011;7(2):113-23.
6. Edgardo N. Chouela R. Psoriasis y nuevas terapias. *Rev. Med. Clin.* 2011;22(6):767-72.
7. González S, Queiro R, Ballina J. Actualización en la patogenia de la artritis psoriásica. *Reumatología clínica.* 2012;8:1-6.
8. Zapico-Fernández MI, Torre-Alonso JC. Artritis psoriásica: clasificación y evaluación de los pacientes en la actualidad. *Reumatologia clin.* 2005;1:S21-S25.
9. López-Estebarez JL, Zarco-Montejo P, Escalas-Taberner J, García-Rodríguez M, García-Llorente JF, García-Calvo C. Manejo clínico de la artritis psoriásica en España: estudio Calipso. *Actas Dermo-Sifiliográficas.* 2010;101(7):629-36.
10. Romero Crespo I, Antón Torres R, Borrás Blasco J, Navarro Ruiz A. Atención farmacéutica a pacientes con artritis reumatoide y psoriásica en tratamiento con etanercept. *FARM HOSP.* 2005;29(3):171-6.

Los autores refieren no tener conflicto de intereses.

Recibido: 4 de Diciembre de 2017

Aprobado: 7 de Enero de 2018

Autor para la correspondencia: *Dr. Franklin Rigoberto Correa.*

Correo electrónico: frca88@hotmail.com

Hospital Pediátrico Baca Ortiz. Quito. Pichincha. Ecuador.