

CASO CLÍNICO: ALTERACIONES HEMODINÁMICAS POR TRASTORNOS DE ANSIEDAD EN EL PACIENTE CORONARIO

Premio al mejor Caso Clínico de la Reunión Anual del Grupo de Trabajo de Hemodinámica 2008.

Autores

Gómez Camuñas MJ¹, Fernández Sanz L².

¹ Enfermera Unidad Hemodinámica. Servicio Cardiología. Hospital Universitario La Princesa. Madrid.

² Enfermera Unidad Hemodinámica. Servicio Cardiología. Hospital Universitario La Princesa. Madrid.

Resumen

Una persona que haya padecido una enfermedad coronaria habrá tenido ocasión de experimentar una amenaza vital. Si, además, presenta aicmofobia, como en este caso, y se le debe realizar un nuevo cateterismo cardiaco, el grado de autocontrol de sus conductas emocionales, comportamentales e intelectuales estará por debajo de lo que se necesita para poder afrontar con éxito dicha experiencia. ¿Qué cuidados debemos emplear en las alteraciones hemodinámicas por trastorno de ansiedad en el paciente coronario? ¿cómo ayudar al paciente a afrontar dicha situación?

Palabras clave: Ansiedad, relajación, cateterismo cardiaco, enfermedad coronaria.

CLINICAL CASE: HEMODYNAMIC CHANGES BY ANXIETY IN CORONARY PATIENT

Abstract

A person who has suffered a coronary disease have had occasion to experience a vital threat. If, in addition, he presents aicmophobia (fear of needle), as in this case, and it is necessary to make him a new cardiac catheterism, the degree of self-control, emotional, intellectual behaviours, he will not be able to confront the above mentioned experience successfully. Which care should we give him? How can we help the patient?

Key words: Anxiety, relaxation, cardiac catheterism, coronary disease.

Enferm Cardiol. 2008; Año XV(45):50-51

Dirección para correspondencia:

María Jesús Gómez Camuñas. Enfermera.
Unidad de Hemodinámica. Hospital Universitario La Princesa, Madrid. España.
C/. Francisco Mosqueda, 13 3º-A, 28043 Madrid.
Tfno: 913 883 947.
Correo electrónico: mjesusgomezc@telefonica.net

Introducción

El cateterismo es una técnica médico-diagnóstica y/o terapéutica invasiva, que puede llevar al paciente a una situación estresante y generar un estado de ansiedad, provocando desórdenes hemodinámicos propios de una baja activación del sistema nervioso autónomo.

Observación clínica

Paciente varón de 63 años con antecedentes personales de IAM no Q de localización posterior (2002). Se realiza coronariografía observándose placa activa

con lesión no significativa en OM, vaso de escaso desarrollo, DA con irregularidades no significativas, no dominante. Último ecocardiograma (2006) con VI de tamaño y espesor normales con hipoquinesia inferobasal y función sistólica global conservada. Herniorrafia inguinal izquierda y cirugía de cataratas.

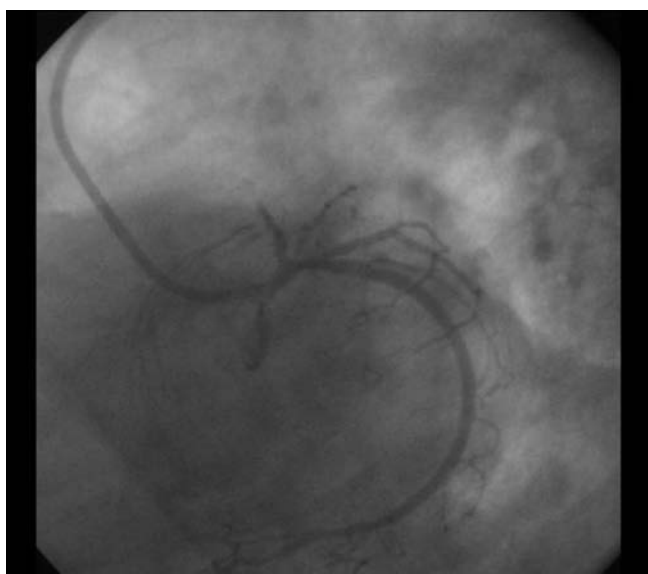
El mismo día de la intervención quirúrgica oftalmológica (cataratas), el paciente presenta, coincidiendo con la canalización de una vía venosa periférica, un episodio vasovagal, administrándose efedrina y atropina, refiriendo a continuación dolor torácico opresivo.

Tras solicitar evaluación clínica por parte de cardiología, se encuentra con un paciente hipertenso y taquicárdico (PA:180/110 mm Hg, FC>120 lpm), y con cambios electrocardiográficos consistentes en descenso del ST en cara inferior y elevación del mismo de menos de 1mm con T picuda en V2. Inmediatamente tiene parada cardiorrespiratoria en fibrilación ventricular, que se revierte eléctricamente con una descarga de 200 Julios, recuperando pulso y consciencia. Es-

tando ya en ritmo sinusal y normotenso, el paciente no refiere dolor precordial. Ingresando a continuación en la Unidad Coronaria.

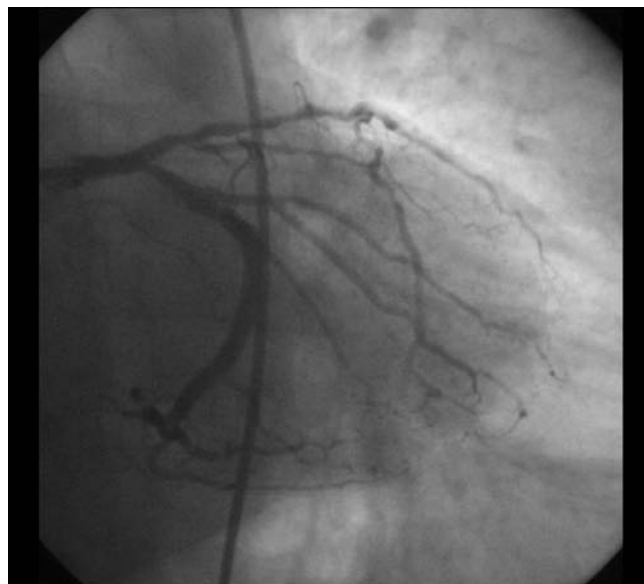
Se solicita realización de cateterismo.

Al inicio del procedimiento el paciente presenta TA y FC bajas, se administra atropina y suero fisiológico a ritmo rápido perfusión, remontando constantes. Se encuentra muy nervioso y se administra Valium IV. Seguidamente, se procede a realizar una charla cognitivo-positiva, siguiendo el modelo de actuación de enfermería siguiendo la tendencia de interrelación (del grupo de enfermeras teóricas Hildegarde Peplau, Callista Roy, Martha Rogers y Levine) pero el paciente continúa en el mismo estado de ansiedad. En la coronariografía se observa oclusión del 100% de la ADA.



Se comienza a realizar técnica de relajación progresiva de Jacobson: nos centramos en la respiración costal (niveladora de la presión sanguínea), el paciente toma aire por la nariz y los expulsa por la boca soplando, cada vez más lentamente, concentrándose en la misma. Pasamos a que sienta sus pies y los vaya aflojando más y más, hasta eliminar cualquier tensión muscular. Se asciende a las rodillas y progresivamente hasta manos, brazos, hombros y cara, consiguiéndose así nuestro objetivo. El paciente recibe la información de la terapia coronaria que se le va a realizar en un estado relajado, manifestando un mayor autocontrol de sus actitudes y actividades cognitivas. Cuando se co-

mienza la angioplastia de la coronaria izquierda, tras la primera inyección de contraste, se visualiza la ADA permeable, aunque con lesiones que se predilatan, y se procede a implantar hasta un total de 3 endoprótesis (stents). El resto de las coronarias no muestran lesiones significativas, con un VI normal.



Discusión

La aplicación de una charla cognitiva positiva no logró aislar al paciente del entorno, ni centrarle en vivencias internas agradables, por lo que se recurrió a la aplicación de una técnica de relajación de Jacobson. Recientes investigaciones han demostrado que esta técnica ejerce una acción beneficiosa en aquellos procesos generados por estados de ansiedad.

Por consiguiente, consideramos que la técnica de Jacobson se debe aplicar como profilaxis en trastornos de ansiedad, evitando así alteraciones hemodinámicas que conducirían a un tratamiento médico innecesario.

Referencias

- Ansiedad [sede Web]. Biblioteca Nacional de Medicina de Estados Unidos [actualizado en 2008; acceso 18 de Abril de 2008]. Disponible en: <http://www.nlm.nih.gov/medlineplus/spanish/anxiety.html>
- Psicología y Relajación [sede Web]. Publicado por Jakunagi [actualizado en 2007; acceso 18 de Abril de 2008]. Vida Natural. Archivo de blog. Disponible en: <http://psicologia-y-relajacion.blogspot.com>
- Fobia [sede Web]. Wikipedia [actualizado en 2008; acceso 18 de Abril de 2008]. Mediowiki. Disponible en: <http://es.wikipedia.org/wiki/Fobia>