

LAS FORMAS FEBRILES AGUDAS DE LA FASCIOLOSIS HEPÁTICA

(BIOPSIA DE HIGADO EN UN CASO) *

MANUEL CUADRA (°), JUAN CHIAPPE C. Y AMADOR CARCELÉN B.

La inflamación aguda del hígado ocasionado por *Fasciola hepática* (Hepatitis fasciológica aguda) es una interesante entidad mórbida cuya existencia es indiscutible; numerosas referencias provenientes de las más diversas fuentes coinciden en la fijación de sus lineamientos básicos.

El cuadro clínico y el rol de la *Fasciola hepática* en su determinismo están en la actualidad definidos. En cuanto al substratum anatómopatológico era hasta el presente prácticamente desconocido; el estudio histopatológico del hígado (biopsia por laparatomía) logrado en uno de nuestros casos, estando el paciente en pleno auge de la enfermedad, representa el primer intento para su conocimiento. Los casos que vamos a relatar son además los primeros que han podido ser identificados en el Perú.

De otro lado, el estudio de las formas hepáticas agudas de las Fasciolosis, en las que la eosinofilia constituye un signo destacado, cobra interés extraordinario y se identifica con los esfuerzos tendientes a descifrar la naturaleza del síndrome de Loeffler y de la Eosinofilia Tropical.

(°) De la Cátedra de Enfermedades Infecciosas, Tropicales y Parasitarias de la Facultad de Medicina de Lima; y del Hospital Dos de Mayo, Lima.

* Estudio histológico del hígado en el Instituto de Anatomía Patológica de la Facultad de Medicina de Lima, dirigido por el Prof. Pedro Weiss.

** Trabajo presentado al VI Congreso Panamericano de Gastroenterología, Caracas, 8-16 Mayo, 1958.

*Referencia de casos***CASO 1**

J. C. M. de 41 años de edad. Ingresó al Hospital en Noviembre de 1953 a los 30 días de presentar fiebre y dolor en el epigastrio e hipocondrio derecho; permaneció hospitalizado durante 81 días. Los padecimientos del paciente los podemos resumir en la siguiente forma:

Fiebre cotidiana precedida de escalofríos que se iniciaba generalmente a las 5 de la tarde y era seguida de sudoración moderada nocturna, durante un total de 37 días (30 días en su casa y 7 días en el Hospital), luego febrícula durante algunos días y después temperatura normal (véase gráfica N° 1). Conjuntamente con la fiebre, dolor epigástrico y en los hipocondrios, especialmente en el derecho; era intenso y se exacerbaba con la ingestión de los alimentos. Al examinarlo la primera vez, a los 30 días de enfermedad, constatamos vientre elevado (barramiento del hueco epigástrico), hiperestesia cutánea difusa pero mayor en el epigastrio y en el hipocondrio derecho; dolorabilidad difusa a la palpación de la pared abdominal pero de mayor intensidad en las áreas mencionadas; la palpación profunda despertaba dolor intenso y defensa muscular en el epigastrio e hipocondrio derecho; se pudo palpar el borde inferior del hígado a unos 4 traveses de dedo por debajo del reborde costal; tenía consistencia firme, alilado y muy doloroso.

El examen hematológico, a los 32 días de enfermedad, arrojó 3.900.000 hemáticos y 10.200 leucocitos (2 abastionados, 54 segmentados, 22 cosinófilos, 5 monocitos y 17 linfocitos). Los exámenes de heces fueron negativos en esta oportunidad (fueron realizados sin el prejuicio de encontrar huevos de Fasciola hepática). Los exámenes serológicos para despistaje de lúes resultaron negativos (el paciente negó antecedentes venéreos).

Manifestó el paciente haber perdido unos 5 kilos de peso y estar enfermo desde 10 meses antes del proceso febril descrito; es alcohólico crónico, y padeciendo de vinagreras, plenitud epigástrica, eructos, dolores de tipo cólico en región periumbilical y despeños diarreicos (3-5 veces en 24 horas); estuvo también de tos productiva muy moderada. (A la radioscopia se constató movilidad disminuida del seno costo-diafragmático derecho y velamiento discreto del vértice pulmonar derecho).

Al 7º día de la hospitalización (37º día de enfermedad febril), en vista de continuar la fiebre, ser mayor el abaloramamiento del vientre y continuar el hígado muy doloroso cuyo borde inferior llegaba a la fosa iliaca derecha, se decidió operarlo; el diagnóstico preoperatorio unánime fue absceso hepático. La laparotomía mostró: hígado muy aumentado de volumen, intensamente congestionado, con pequeñas áreas blanquecinas repartidas en su superficie pero especialmente en el lóbulo izquierdo y que hacían ligero relieve (lesiones papulosas); la consistencia del órgano era desigual, pues las áreas blanquecinas eran algo más consistentes que el resto; en la cara superior del lóbulo derecho una de ellas correspondía a una formación nodular del tamaño de un huevo de paloma. Se hizo punción exploradora en

diferentes sitios en especial en las pápulas blanquecinas obteniéndose solamente sangre. En la cara anterior del estómago que mira al hígado (cara hepática) se encontró una cicatriz blanquecina. Se tomó un fragmento en cuña de la cara anterior del hígado correspondiente a una área blanquecina. El examen histológico reveló: "Tejido correspondiente a fragmento cuneiforme del hígado. Hay un denso infiltrado inflamatorio que separa notablemente las trabéculas y los lobulillos. Numerosos abscesos (Fotografías Nos. 1, 2 y 3) en cuya parte central hay material necrótico con leucocitos degenerados. Alrededor de cada uno de dichos abscesos hay una reacción inflamatoria aguda con predominio de polinucleares eosinófilos. Los espacios porta y las trabéculas de las zonas no afectadas por los abscesos muestran también intensa reacción inflamatoria con eosinófilos. Se practicaron numerosos cortes del bloque de parafina y en ninguno se pudo encontrar parásitos o sus huevos". Conclusión: "Absceso hepático múltiple con hepatitis reaccional (compatible con una parasitosis)".

El dato de la eosinofilia sanguínea y el hallazgo de infiltrados eosinófilos en el hígado nos indujo a verificar exámenes parasitológicos cuidadosos; en la primera semana posterior a la laparotomía pudimos encontrar en heces, tras penosa búsqueda, uno que otro huevo de *Fasciola hepática*; los exámenes siguientes dieron resultado semejante; meses después tanto en heces como en bilis extraída por sonda duodenal fue posible encontrar abundantes huevos (fotografía N° 4).

El paciente desde el día de la intervención quirúrgica y por un total de 10 días fue tratado con penicilina; remitió la fiebre (véase gráfica N° 1) y paralelamente el dolor hepático. A los 81 días de hospitalización fue dado de alta en buenas condiciones generales, pero el hígado continuaba ligeramente agrandado, de borde algo grueso, de consistencia firme y algo doloroso a la palpación.

De Setiembre de 1954 a Noviembre de 1957 el paciente ha estado quejándose de molestias abdominales, algunas de ellas febriles; fue tratado con emetina en 4 oportunidades; aunque se ha constatado una reducción notable en el número de huevos del distoma, en la actualidad es posible encontrarlos todavía aunque en muy escasa proporción; igualmente persiste la eosinofilia, pero en grado muy moderado.

CASO 2

V. A. F. de 19 años de edad; ingresó al Hospital a los 20 días de enfermedad y permaneció bajo nuestro control 22 días saliendo al cabo de este tiempo prácticamente sin molestias. Las manifestaciones del paciente pueden ser resumidas así:

Inicio.— Fue brusco; manifestó el paciente que al movilizar una piedra grande sintió un dolor agudo, lancinante, en el epigastrio con irradiación al hipocondrio derecho; algunas horas después presentó escalofrío intenso seguido de alza térmica y a continuación sudoración profusa.

Curso.— Los días subsiguientes la fiebre (véase gráfica N° 2) se mantuvo intensa, con grandes oscilaciones y tuvo una duración total de 35 días (tratamiento con emetina a partir del 24° día de enfermedad). El dolor del

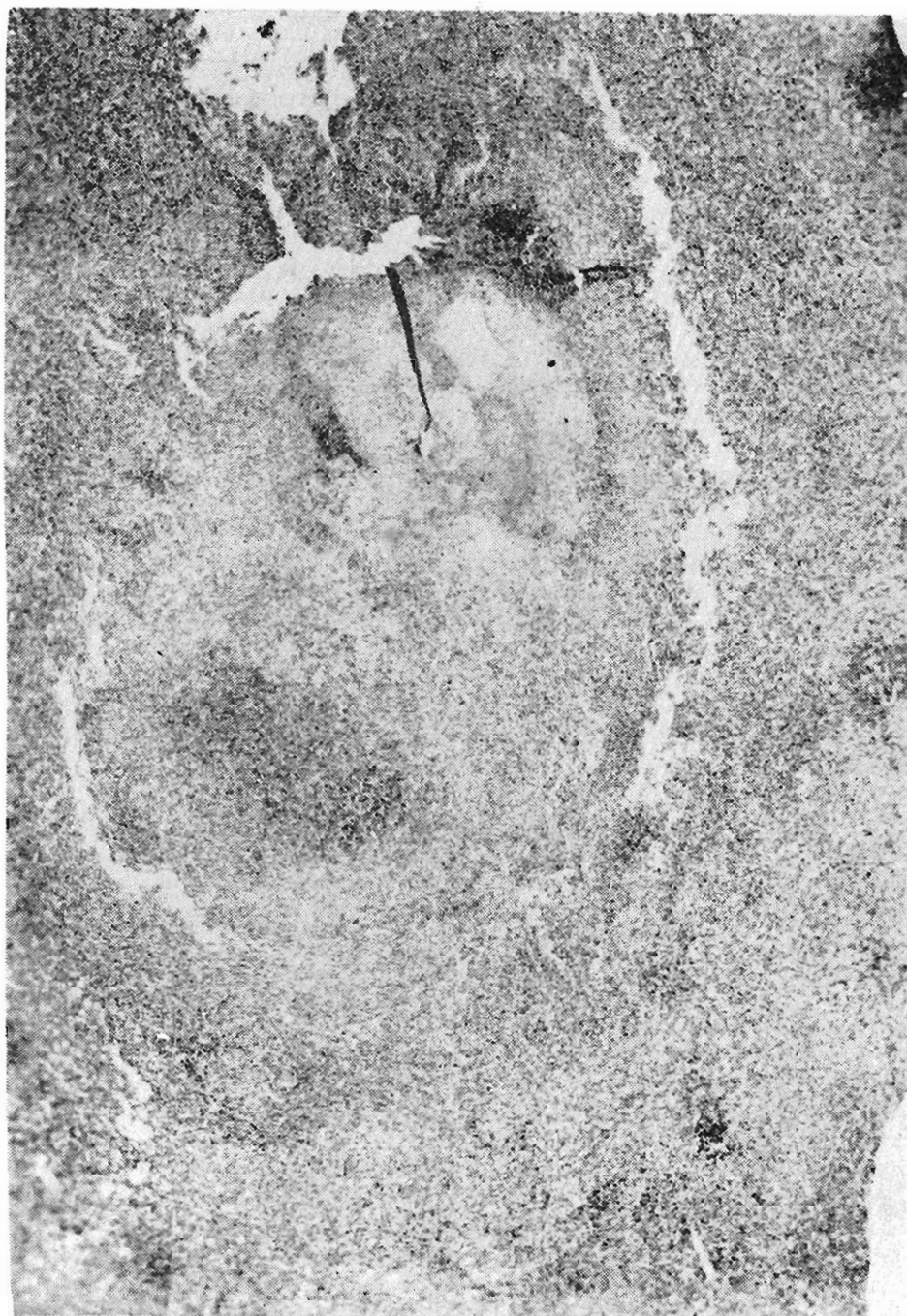


Foto N° 1.— (Hematoxilina-eosina; aprox. 5x). Visto panorámica que muestra un absceso con acentuada necrosis central y denso infiltrado inflamatorio del parenquima vecino.

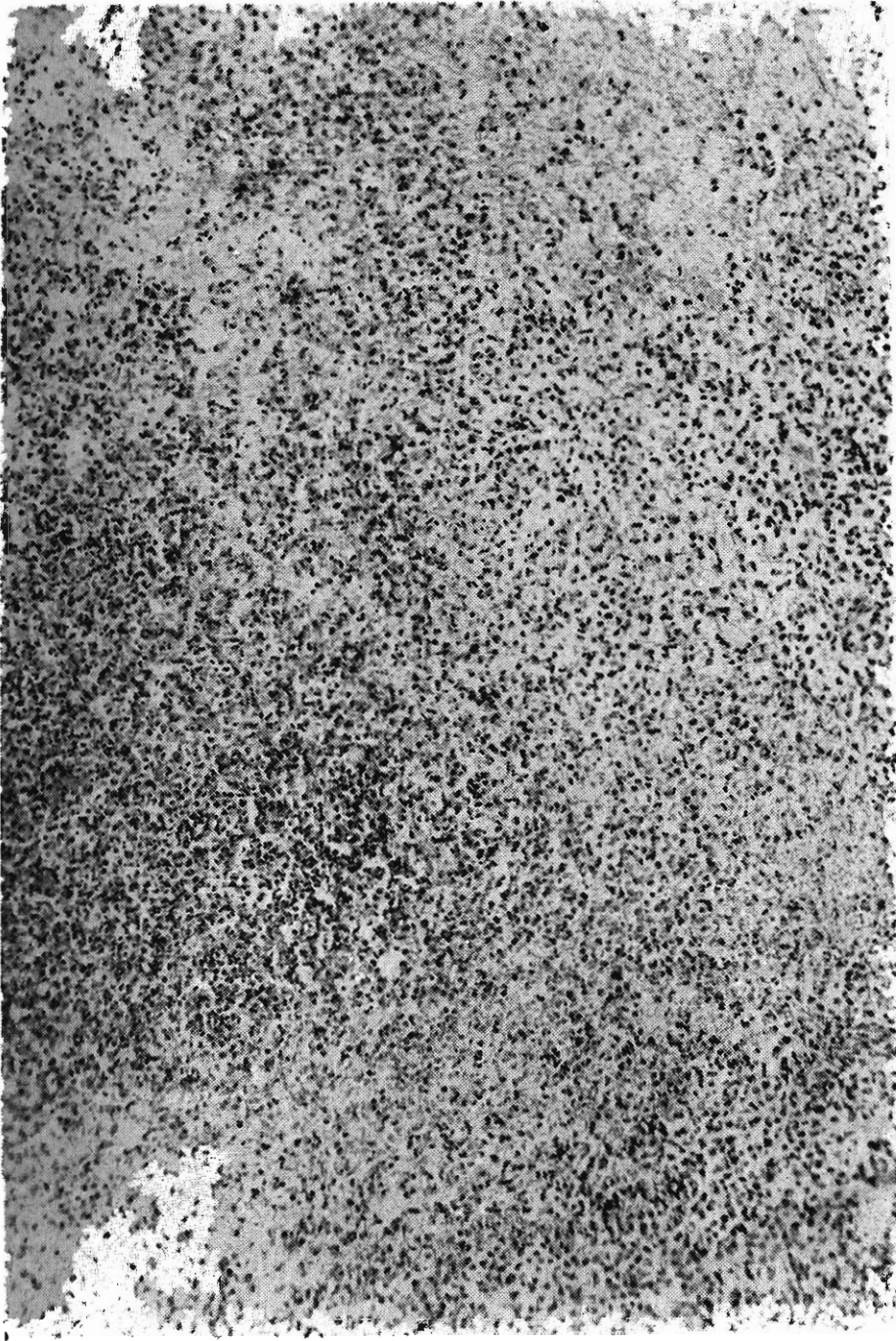


Foto Nº 2.— (Hematoxilino-eosina aprox. 35x). Muestra la alteración del parénquima por la difusa infiltración inflamatoria, con disgregación de las trabéculas hepáticas

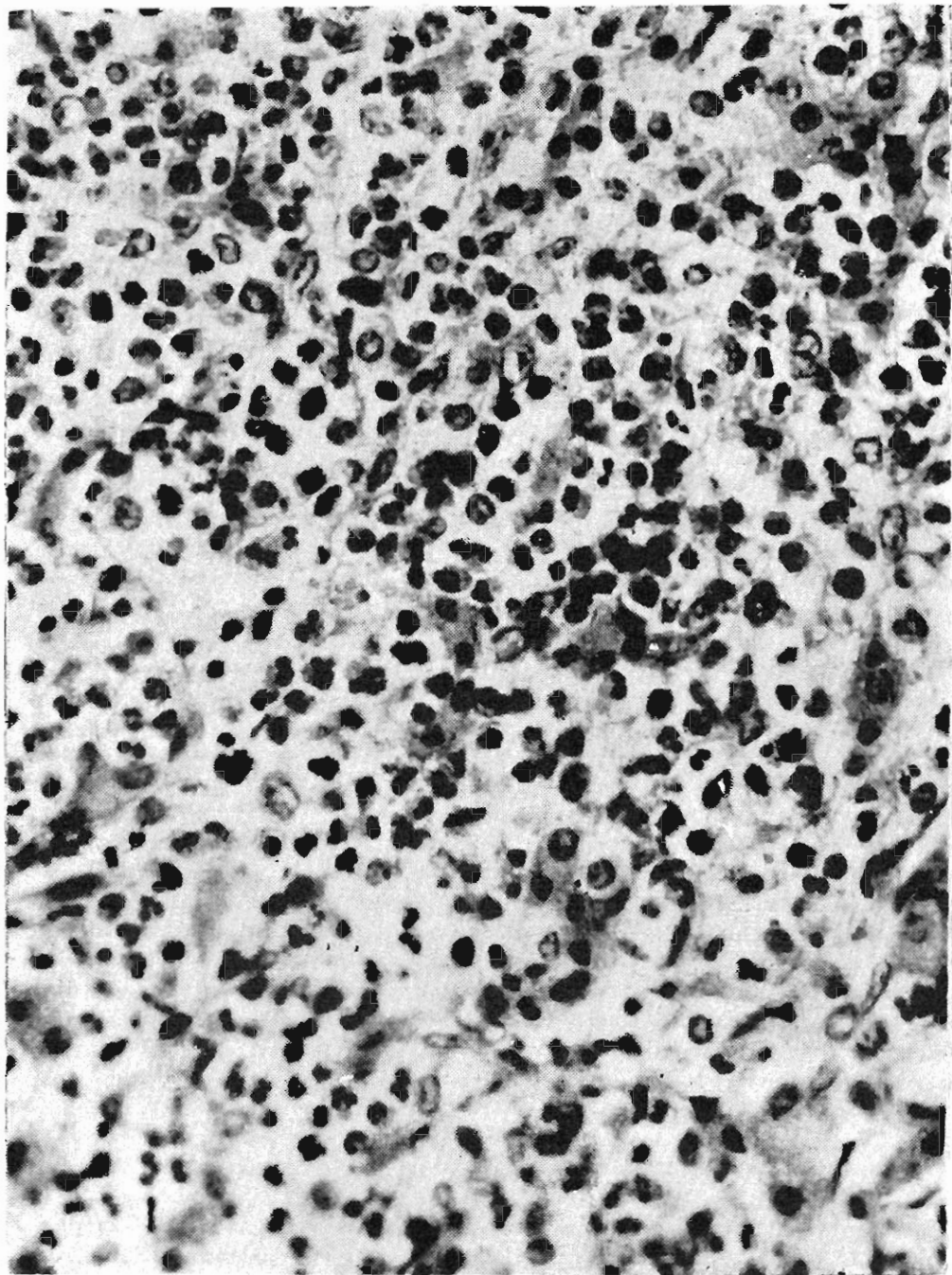


Foto N° 3.— (Hematoxilina-eosina aprox. 750x). Detalle de la pared de un absceso para mostrar la gran cantidad de polinucleares, que en los preparados de color, se demuestra que son eosinófilos.

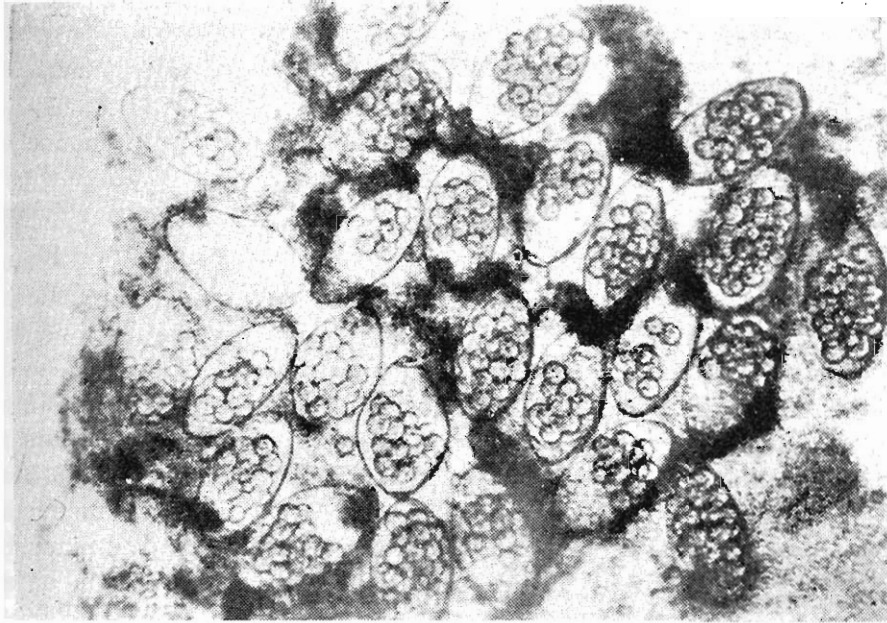


Foto N° 4.— Un "flóculo ovífero" aislado de la bilis del Caso N° 1. Aparecen abundantes huevos de Fasciola hepática en estadio de mórula (huevos incubados).

epigastrio y del hipocondrio derecho tuvo un curso paralelo con la fiebre; era de gran intensidad, constante, le perturbaba el sueño, se exacerbaba con la respiración profunda y sobre todo con los golpes de tos; el hígado, origen de estas molestias dolorosas, fue encontrado a los 20 días de enfermedad considerablemente agrandado pues su borde inferior, afilado, se palpaba a 4 cms. del reborde costal; su consistencia estaba moderadamente aumentada y un hecho muy notorio, que era muy sensible, intocable a la palpación, lo que hacía presumir la existencia de un absceso.

Otras manifestaciones, pero de menor magnitud fueron: diarrea moderada (2-3 evacuaciones líquidas por día, de eliminación fácil, con algo de moco y sin sangre); tos con expectoración blanquecina a partir del 10º día de enfermedad; a la auscultación se encontró estertores diseminados en ambos campos pulmonares.

El examen hematológico, a los 21 días de enfermedad (pleno auge del proceso), reveló 4.300.000 hematíes, 12.000 leucocitos con 43% de eosinófilos. El examen parasitológico de heces fue negativo, pero en la bilis obtenida por sonda duodenal se encontró huevos de Fasciola hepática en regular cantidad.

Fue sometido a tratamiento con emetina (véase gráfica febril N° 2) obteniéndose la remisión de la fiebre y el borramiento de las manifestaciones subjetivas y objetivas del hígado. Nuevos exámenes de bilis obtenida por sondaje a los 13 y 19 días después de la cesación de la fiebre fue negativo a huevos de Fasciola hepática; en cambio los hemogramas seriados que se

practicaron revelaron siempre cifras altas de eosinófilos; uno de ellos a los 16 días después de caída la fiebre mostró 14.400 leucocitos con 38% de eosinófilos.

Comentario

Los casos que acabamos de describir, correspondientes a procesos de inflamación aguda del hígado ocasionados por *Fasciola hepática*; son los primeros que han podido ser identificados en el Perú. El examen histológico del hígado pudo ser verificado en uno de los casos; muy probablemente es que sea ésta la primera evidencia histológica que se tiene en torno a la hepatitis fasciológica aguda, desde que en la literatura revisada no hemos encontrado ninguna otra referencia. Las formas crónicas de esta trematodiasis son conocidas entre nosotros desde 1930, año en el cual Sánchez Checa y González Vera (1) comunicaron los primeros casos; de entonces a la actualidad las publicaciones han ido en aumento (2), (3), (4), (5), (6), (7) y (8); ellos permiten afirmar que la Fasciolosis hepática es mucho más frecuente de lo que se ha creído; esta parece ser también la situación predominante en los demás países, siendo probablemente Cuba uno de los más seriamente afectados.

El cuadro clínico de nuestros pacientes hacen relieve los siguientes tres síndromes: 1.—El síndrome febril. 2.—El síndrome hepático caracterizado por aumento de volumen y dolor. 3.—El síndrome sanguíneo caracterizado por leucocitosis con eosinofilia. Podemos simplificar este conjunto sindromático en esta triada: fiebre, hepatalgia y eosinofilia.

El hallazgo reiterado de huevos de *Fasciola hepática* en la bilis de nuestros pacientes y la estrecha semejanza del cuadro clínico con el de muy numerosos casos de distomatosis descritos por diferentes autores y en diferentes países, nos llevan a identificar en este parásito el agente causal.

Al presente es un hecho logrado la individualización de las formas febriles agudas de las fasciolosis hepática (Hepatitis fasciológica aguda) como una entidad clínica definida dentro del conjunto de afecciones febriles hepáticas y sobre todo del de ciertos procesos respiratorios y estigmatizados por eosinofilia sanguínea (Síndrome de Loeffler y Eosinofilia Tropical); también la clonorchiasis y la esquistosomiasis deben ocupar lugar destacado en estas consideraciones. Los jalones de este proceso de individualización y los trabajos que han contribuido a definir su personalidad nosológica son los siguientes:

Kouri y Arenas (9) en 1931 tuvieron el mérito de llamar la atención sobre la existencia de un cuadro clínico febril agudo ocasionado por *Fasciola hepática* al que posteriormente denominan "Síndrome eosinofílico febril". Este síndrome se presentaría según Kouri (9) en dos circunstancias: a) En el período de invasión del parásito; b) En el período de estado o fase crónica de la enfermedad (crisis febriles eosinofílicas).

Causa (10), quien en 1942 estudiara un caso de síndrome eosinofílico febril por *Fasciola hepática*, señala por primera vez en 1944 el carácter epidémico de esta forma de distomatosis en Pinar del Río, Cuba.

Valdés Dapena y Pérez Hurtado (11) en 1944 comunican un caso de eosinofilia febril por *Fasciola hepática*.

Arenas, Espinoza y Padrón (12) en 1948 verifican un estudio clínico completo sobre las formas febriles agudas de la Fasciolosis hepática. El examen de bilis obtenida por sonda duodenal en 52 pacientes fue positiva a huevos de *Fasciola hepática* en 22 (42%).

Reauch y Pérez Sorá, citados por Rial (13), en 1949 (Contribución al estudio de la eosinofilia febril) realizaron inoculaciones en voluntarios humanos, de sangre, exudado faríngeo y filtrados de heces con resultado negativo; encontraron en cambio en el 75% de los pacientes huevos de *Fasciola hepática* en la bilis duodenal y concluyeron que el famoso brote de eosinofilia febril de Pinar del Río fue de naturaleza fasciolósica (infestación producida por la ingestión de berros contaminados).

Rial, Gomensoro y Chappe (13) del Uruguay, en 1951 describen varios casos de hepatitis fasciolósica aguda (Síndrome de hepatitis aguda anictérica con eosinofilia masiva); los datos clínicos y epidemiológicos de estos autores coinciden plenamente con las descripciones de los investigadores cubanos.

Causa y colaboradores (14) en 1954, verifican biopsia hepática por punción en pacientes con fasciolosis "estando estos enfermos en la etapa de cifras elevadas de eosinófilos, gran prurito y otras manifestaciones alérgicas". El estudio histológico reveló: "Aumento del tamaño de los espacios de Kiernan, con infiltrados leucocitarios, donde se observa una gran abundancia de eosinófilos, en el interior de los lobulillos, se encuentra un infiltrado granulomatoso, a predominio de linfocitos, neutrófilos y sobre todo gran número de eosinófilos. Como consecuencia del propio infiltrado celular alteraciones de las células hepáticas en esos puntos, encontrando además reacción retículo-entotelial".

Lavier y Deschiens (15) en 1956, consideran dos fases en la Fasciolosis hepática: la fase de invasión hepática y la fase de parasitismo de vías biliares; la entidad que estudiamos la colocan en la primera fase.

Un punto que reviste enorme interés y al que ya nos hemos referido en otro párrafo, es la relación que guardan entre sí el síndrome eosinofílico febril con *Fasciola*, el síndrome de Loeffler y la Eosinofilia Tropical. Si nos atendemos a la literatura acumulada en torno a estas tres entidades nos damos cuenta claramente que existe entre ellos puntos de contacto dados por la fiebre y la eosinofilia sanguínea y un hecho diferencial neto, que en el síndrome de Loeffler y en la Eosinofilia Tropical las manifestaciones respiratorias clínico-radiológicas, ocupan situación preponderante, en tanto que en la distomatosis febril las manifestaciones clínicas saltantes residen en el hígado; pero hay además un hecho por demás interesante y que figura en las comunicaciones de diferentes autores y es que muchos enfermos afectos con Eosinofilia Tropical y Síndrome de Loeffler presentan manifestaciones hepáticas además de las respiratorias, o viceversa muchos enfermos con Fasciolosis hepática aguda o crónica presentan manifestaciones respiratorias al lado de las hepáticas.

Las investigaciones orientadas hacia la etiología de estas dos entidades realizados en la última década inclinan la balanza hacia que ellos son de naturaleza parasitaria y que dentro de estos el rol de la *Fasciola* hepática es cada vez más notoria. En efecto, Valledor y colaboradores, quienes en 1939 y posteriormente (16) (17) describieron en Cuba el "Síndrome leucemoide eosinofílico con imagen pseudogranulítico pulmonar de forma prolongada y evolución regresiva en la infancia" o el "Síndrome de Eosinofilia masiva de origen infeccioso y evolución regresiva", y que según opiniones autorizadas es la misma cosa que la Eosinofilia Tropical descrita por Weingarten (18) en la India en 1943, han reconocido en 1951 que efectivamente la *Fasciola* hepática juega rol etiológico en la entidad descrita por ellos, así como otros probables agentes parasitarios (13). En el Perú, Merino (19), Pinzás (20) y Bouroncle (21) realizaron los estudios más importantes sobre síndrome de Loeffler y la Eosinofilia Tropical; en las descripciones de estos tres autores, especialmente en la de Bouroncle, encontramos típicos cuadros de distomatosis hepática aguda, pero sin que la *Fasciola* hepática figure como causante en ningún caso. Creemos que por comprensibles razones de época, pues hasta hace poco las fasciolosis ha sido considerada siempre muy rara, fueron omitidos exámenes especiales, (tubaje dudodenal seriado) encaminados a encontrar huevos

del trematodo; y hay además un hecho que consideramos pertinente señalar, y es que en el curso de la hepatitis fasciolósica aguda no siempre es posible encontrar los característicos huevos aún en bilis duodenal, porque es aceptado que desde la infestación hasta la aparición de los primeros huevos en las heces transcurren aproximadamente tres meses (9); esto parece evidente en nuestro Caso I, pues los exámenes rutinarios de heces verificados en el curso de la enfermedad fueron negativos, pero los llevados a cabo cuidadosamente durante la primera semana siguiente a la terminación de la fiebre fueron positivos aunque en muy escasa proporción; algunos meses después pudo encontrarse en gran cantidad tanto en heces como en bilis duodenal (fotografía N° 4).

De otro lado frente a la aparición cada vez creciente de comunicaciones en el sentido de que el síndrome de Loeffler y la Eosinofilia Tropical se vinculan con afecciones parasitarias, sea directamente por presencia de estadios larvarios en el interior de las vísceras o por acciones a distancia, no puede ser ya admisible la naturaleza microbiana de estos síndromes salvo que los parásitos lleven dentro de sí agentes microbianos (bacterias, virus o rickettsias), cosa que nos parece un tanto especulativa. Para armonizar los procesos eosinofílicos afines, a los que estamos refiriéndonos, debemos suponer que el síndrome de Loeffler y la Eosinofilia Tropical (predominancia de manifestaciones pulmonares) serían preferentemente ocasionados por parásitos con tropismo por los pulmones (*Ascaris lumbricoides*, *Estrongiloides stercoralis*, *Anquilostoma duodenal*, *Necator americano*, *Paragonimus ringeri*), así como el síndrome inflamatorio agudo del hígado es dependiente del conocido tropismo de la *Fasciola* por este órgano. (En este grupo debemos colocar también dos trematos afines: el *Clonorchis cinensis* y el *Esquistosoma mansoni*) y la Triquinosis es dependiente del tropismo de la *Trinchina spiralic* por los músculos estriados con el hecho singular de que este parasitismo también ocasiona procesos febriles con intensa eosinofilia.

Las manifestaciones respiratorias que frecuentemente se observan en casos de Fasciolosis hepática podrían explicarse por erratismo del parásito o tal vez aceptando que el tejido pulmonar tenga especiales aptitudes de captación de las proteínas parasitarias las que en encuentro con los anticuerpos ocasionarían el choque inflamatorio, fundamentalmente de naturaleza alérgica (acción a distancia o focal de los parásitos); es decir que los pulmones actuarían como órganos de choque. Así podría explicarse que en los cortes histológicos que algunas

veces se han hecho en el síndrome de Loeffler (22) (23) no se hayan encontrado cuerpos parasitarios como no es posible encontrarlos en las manifestaciones alérgicas cutáneas que algunas veces se observan en sujetos portadores de parásitos.

Basándonos en la revisión bibliográfica que hemos hecho, la que de ninguna manera puede ser completa, afirmamos que si en verdad los aspectos clínico y etiológico de la interesante afección hepática que tratamos están plenamente definidos, queda en el aspecto anatómo-patológico un renglón prácticamente desconocido; aparte del síndrome sanguíneo característico poco sabemos sobre los cambios histológicos que ocurren en la intimidad del órgano fundamentalmente atacado, el hígado. El hallazgo por nosotros de interesantes lesiones histológicas en el hígado de un paciente en plena enfermedad, aunque ciertamente representa un paso importante no podemos asignarle valor concluyente por cuanto no fue hallado en los cortes histológicos el cuerpo parasitario. El punto que tratamos puede tener relación con los hallazgos de Delgado Febres, citado por Bouroncle (21), quien verificó una biopsia hepática por laparotomía en una enferma con Eosinofilia Tropical en fase de regresión, cuando ella tenía solamente 12% de eosinófilos; dicho autor encontró "una discreta infiltración de los espacios de Kiernan por células eosinófilas y linfocitos". Ya hemos señalado las infiltraciones predominantemente a eosinófilos de los espacios de Kiernan hallados por Causa (14). De otro lado Valledor y colaboradores quienes reconocen la intervención de la Fasciola hepática en la entidad descrita por ellos encontró lesiones interesantes en ganglios linfáticos (al comienzo del proceso, en pleno período de estado y en el período de regresión) en las que la infiltración a eosinófilos era el rasgo más llamativo. Consideramos finalmente ilustrativo señalar las lesiones histológicas encontradas en el síndrome de Loeffler por Meyenburg (22) y por Bayley y colaboradores (23), en las que la infiltración eosinófila a nivel de los focos inflamatorios pulmonares, constituye el hecho más destacado.

En cuanto a la patogenia de la hepatitis fasciolósica aguda debemos considerar que el proceso se inicia con la penetración de los distomas jóvenes en el parénquima hepático; de inmediato ello significa la puesta en contacto mutuo de dos tejidos completamente extraños en su composición proteica. La actividad vital del parásito relacionada principalmente con el proceso de maduración sexual ha de significar la penetración en la circulación de proteínas heterólogas y con ello la puesta en juego de los mecanismos defensivos tisular y humoral del or-

organismo del huésped. La inflamación resultante, en la que el componente alérgico parece tener un rol muy marcado (eosinofilia intensa), ocurre en el hígado donde precisamente se encuentran los cuerpos parasitarios y clínicamente se traduce por fiebre y hepatomegalia dolorosa; probablemente otros órganos y en especial los pulmones intervengan como tejidos de choque accesorios (infiltrados transitorios); aquí podría estar el puente de unión con el síndrome de Loeffler y con la Eosinofilia Tropical. Bacigalupo (24) en infestaciones experimentales en cobayos y conejos ha podido estudiar esta fase de invasión hepática.

Llega un momento, tras semanas o meses, en que las manifestaciones mórbidas se apagan, repite la fiebre, el hígado se reduce de tamaño y cesa el dolor; es decir, ha pasado la fase aguda de la distomatosis y viene a continuación la fase crónica; en ésta los parásitos se encuentran alojados en las vías biliares, pero esta vez ya no existe contacto íntimo entre ellos, y el parénquima hepático; el organismo ha fabricado una gruesa cápsula conjuntiva alrededor de los distomas y ella impedirá la acción directa del parásito sobre el parénquima hepático y la ulterior penetración en el organismo de las proteínas parasitarias. Son muy conocidos los aspectos macroscópico y microscópico de esta formaciones capsulares en el ganado bovino y en el ovino; en el hombre las ha descrito con precisión Causo y colaboradores (14) quienes dicen: "En una necropsia de rutina al hacer el estudio histopatológico del hígado, nos encontramos un nódulo, que pudimos cortar, en el cual a pequeño aumento, observamos una cápsula gruesa de tejido conjuntivo, que rodeaba al parásito, y en su interior observamos la Fasciola, exceptuando la zona donde está situado el parásito el resto del parénquima parecía poco afectado. Visto a gran aumento se notaba que el parásito había fabricado su alojamiento, con depósitos calcáreos en una cápsula que lo rodeaba, y en dicho parásito podíamos ver la ventosa bucal, el bulbo faríngeo, las glándulas vitelógenas, los testículos ramificados, los viteloductos, ovario ramificado, útero, etc.

Kouri y Arenas (9) en 1931 tuvieron el mérito de llamar la atención lugar unas veces en la primoinfestación, en el período de invasión del parásito; y otras veces en el curso del parasitismo crónico ("crisis febriles eosinofílicas periódicas" del período de estado). Lavier y colaboradores (15) diferencia los siguientes síndromes en el período de invasión hepática. (Las formas generales de M. Loeper): eosinofilia febril, hepatitis eosinofílica, formas pseudotifóidica y forma pseudosepticémica; en la fase de parasitismo biliar o período crónico del pa-

rasitismo considera: la forma pseudolitiásica (Garin), la forma angio-colítica (Garin y la forma enterocolítica (M. Loeper).

Sumario

Se ha presentado dos casos de hepatitis fasciolósica aguda (primeros casos en el Perú).

El proceso, de carácter agudo, estuvo caracterizado por fiebre alta, hepatomegalia muy dolorosa y eosinofilia intensa.

En uno de los casos pudo ser practicado biopsia de hígado por laparotomía, estando el paciente en la plenitud de los síntomas (probablemente el primer caso en el mundo).

El examen histológico reveló absceso hepático múltiple con hepatitis reaccional. La infiltración celular estuvo caracterizada por ser muy rica en polinucleares eosinófilos. En el fragmento examinado no se encontró ningún elemento parasitario.

Se hace un comentario clínico, etiológico, anatómopatológico y patogénico de esta interesante entidad. Se analiza su relación con el síndrome de Loeffler y con la Eosinofilia Tropical.

BIBLIOGRAFIA

- 1.—SANCHEZ CHECA S. y GONZALEZ VERA, E.: Distomatosis humana. Revista Médica Peruana. 1-2: 346, 1930.
- 2.—BAO, A.: Un caso de distomatosis biliar. Segundo Congreso Internacional de Cirugía. Lima, 1948.
- 3.—BELLO, H. y HERNANDEZ J.: Invasión parasitaria de las vías biliares. Séptimo Congreso Internacional de Cirugía. Lima, 1950.
- 4.—DESCALZO, J.: Sobre un caso de Fasciolosis. Boletín Informativo de la Asociación Médica Peruana Daniel A. Carrión. Año IV, 18, 1939.
- 5.—STIGLICH, G.: Distomatosis humana. Revista Médica Peruana. 12: 311. 1940.
- 6.—LU CORZO, J.: Parasitosis de las Vías biliares. Tesis de Bachillerato. Fac. de Medicina de Lima, 1952.
- 7.—CORNEJO DONAYRE, A.: Distomatosis hepática; aspectos clínicos y epidemiológicos. Revista del Viernes Médico Sanitas. 1: 352, 1950-1951.
- 8.—CAMARENA, E.: Observaciones sobre Distomatosis hepática en nuestro medio. Tesis de Bachillerato. Facultad de Medicina de Lima, 1955.
- 9.—KUORI, P.: Diagnóstico, Epidemiología y Profilaxis de la Fascioliasis hepática en Cuba. Síndrome Eosinofilia Febril. Revista Cubana de Laboratorio Clínico. 3: 12, 1949.

- 10.—CAUSA RAMIREZ, A.: Reporte de varios casos de Eosinofilia Febril en Fasciolosis hepática. *Revista Cuba de Medicina Tropical y Parasitología*. 4: 90, 1948.
- 11.—VALDES DAPENA y PEREZ HURTADO.: Síndrome febril con eosinofilia sanguínea por *Fasciola hepática*. Reporte de un caso. *Avance Medical*. 5: 83, 1944. La Habana, Cuba.
- 12.—ARENAS, R. ESPINOZA, A. y PADRON, E.: Fasciolosis hepática con caracteres de brote epidémico. *Revista Cuba de Medicina Tropical y Parasitología*. 4: 92, 1948.
- 13.—RIAL, B. GOMENSORO, C. y CHAPPE, W.: Distomatosis hepática humana (por *Fasciola hepática*). *Archivos de Pediatría del Uruguay*. 22: 257, 373 y 459, 1951.
- 14.—CAUSA, A. MILANES, F. y LEON, M. P.: Alteraciones histopatológicas del hígado en algunas parasitosis. Estudio clínico-patológico. *Revista Cubana de Laboratorio Clínico*. 8: 22, 1954.
- 15.—LAVIER, G. et DESCHIENS, R.: Les Distomatoses Hépatiques en France, Leur Traitement. *Bulletin de la Société de Pathologie Exotique*. 49: 541, 1956.
- 16.—VALLEDOR, T. FERNANDEZ, B. A. y ESPOSITO, L.: El síndrome leucemoide eosinofílico de tipo infeccioso febril prolongado y evolución regresiva como entidad clínica definida en *Patología Infantil*. *Bol. Soc. Cubana de Pediatría*. 14: 18, 1942.
- 17.—VALLEDOR, T. FERNANDEZ, B. A. y CORNEJO, J.: Eosinofilia masiva de origen infeccioso y evolución regresiva, como nueva entidad clínica. La Habana, Cuba, 1944.
- 18.—WEINGARTEN, R. J.: Tropical Eosinophilia. *Lancet*. 1: 103, 1943.
- 19.—MERINO C.: Eosinofilia Tropical. *Gaceta Médica de Lima*. 2: 93, 1945
- 20.—PINZAS, T.: Eosinofilia Tropical y Síndrome de Loeffler. *Anales de la Facultad de Medicina de Lima*. 30: 1, 1947.
- 21.—BOURONCLE, B.: Eosinofilia Tropical y Síndrome de Loeffler. *Anales de la Facultad de Medicina de Lima*. 30: 1947.
- 22.—MEYEMBURG, Von A.: Die pathologische Anatomie des fluchtigen Lungen infiltrates mit Blut eosinophile. *Virchow's Arch*. 809: 258, 1942.
- 23.—BAYLEY, E. C. y LINDBERGH, D. O. N. and BAGGESNTOSS, A. H.: Loeffler's Syndrome. *Arch. Peth.* 40: 347, 1945.
- 24.—BACIGALUPO, J.: Distomatosis por *Fasciola hepática*. Su ciclo evolutivo en la República Argentina. Imp. A. López. Córdoba 2082. Buenos Aires, 1934.