

EL COLON ILIO-PELVICO EN LOS PERUANOS *

IV El colon terminal sigmoideo y los conocimientos fisiológicos patológicos y de la anatomía comparada.

FRANCISCO ESCUDERO F.

En los capítulos anteriores, hemos señalado las particularidades anatómicas del sigmoideo, considerando únicamente su aspecto morfológico. Creemos menester compulsar las características encontradas por nosotros a la luz de los estudios fisiológicos actuales, de los datos de la anatomía comparada, así como la influencia del factor nosológico, sobre esta porción del colon, sobre todo con lo que se relaciona con su alargamiento como posible etiología y patogenia.

Datos fisiológicos

Los conocimientos de fisiología del tubo digestivo, si ellos son mas o menos completos para el esófago, estómago y duodeno; se hacen imprecisos en el yeyuno, ileo y ciego y un tanto desconocido para el sigmoideo (211) (294) (325) (428) (502).

Por encima de la ampolla rectal, el colon sigmoideo tiene tanta importancia patológica y quirúrgica como aquella, de donde los proctólogos han tratado de investigar y complementar los estudios de esta "cámara séptica", "sifón colónico", "tubo de retención de las materias fecales", sin llegar a aclarar los escasos conocimientos fisiológicos (3) (4) (5) (75) (142) (277) (296) 503) 375).

En efecto, el sigmoideo no tiene propiedad digestiva alguna, no posee enzimas de ninguna naturaleza, segrega tan solo un líquido mucoso con fines lubricantes, no digiere, pero puede absorber diversas sustancias: agua, electrolitos, albumosas, azúcares, productos medicamentosos y aún tóxicos, cuando en estados patológicos, el deterioro de su

* En este cuarto y último artículo concluye la Tesis Doctoral del autor.

pared le hace perder su misión protectora y defensiva. Da la apariencia de que el colon terminal marchara en armonía funcional y en correlación fisiopatológica con otros emuntorios del organismo: riñón, piel y pulmones, pudiendo ejercer acción vicariante o supletoria, como lo prueba el aumento del escatol y del indol en la orina, sustancias aromáticas e indoxílicas en el sudor, halitosis, sigmoiditis ulcerosa, en la uremia, etc.

Se le atribuye esencialmente una función de retención, de amoldamiento o de fraccionamiento de las materias fecales que las imágenes radiológicas por medio del bario ingerido permite apreciar su llegada de las 16.00 a las 20.00 horas contrayéndose a las 24.00, por un movimiento en masa que empuja el bolo fecal a la ampolla rectal, haciéndose la defecación inmediatamente. A las 33.00 horas, normalmente no queda residuo de bario. Parece pues que la retención temporal de las materias fecales, evita que el contenido intestinal descienda en forma continua al recto, ocasionando deseos constantes e imperativos de defecar (21) (22) (125) y que únicamente debe vaciarse cuando las condiciones óptimas de repleción despierten la contracción evacuadora, que en forma de una gran onda peristáltica, vence el tono de este segmento colónico, a una presión de 40 mlmts. de mercurio (346), despertando el reflejo que provoca la sensación de defecar. La endoscopia comprueba que en estado fisiológico normal, el recto está vacío, apreciándose contracciones rítmicas con la respiración (459) (460) (462) (463) y a veces prolapso del sigmoidees en el recto a la manera de un "cuello uterino", en inspiraciones muy profundas.

En la defecación normal, el sigmoidees interviene en un primer tiempo involuntario, enderezándose y curvándose bajo la influencia peristáltica colocándose en el eje del recto; el esfínter rectosigmoideo se relaja, naciendo en ese momento la necesidad exoneradora, que aumenta de intensidad a medida de la progresión y la presión más fuerte sobre la mucosa; sino se obedece a esta solicitud, el esfínter entra en atonía, desaparece la necesidad y una fuerte contracción anal, engendra en el polo opuesto la hipotonía sigmoidea (223); si por el contrario el sujeto accede a la solicitud, se opera el segundo tiempo, aumentando la presión sigmoidea con la contracción voluntaria de los músculos del abdomen y pasando su contenido a la ampolla rectal, en donde se inicia el tercer tiempo; semi-voluntario y semi-reflejo, al aplicarse el bolo fecal sobre el ano, relajando su esfínter para dejarlo pasar.

La alteración de cualquiera de estos tres tiempos, produce la disqueria o constipación terminal que es la más frecuente y que se ha se-

ñalado por diversos autores, una veces como causa de dolicosigma y otra como consecuencia de ésta, pudiendo llegar hasta pequeñas obstrucciones repetidas (281). Lo cierto es que cuando el enderezamiento del sigmoidees no se hace, sea por falta de factores peristaltógenos, sea por condiciones patológicas, tales como la dilatación del asa (megacolon); por la acodadura del órgano en la mesosigmoiditis o por espasmo del esfínter recto sigmoideo en la sigmoiditis, la evacuación no se realiza.

Y es que en el colon sigmoideo como en el colon total, la circulación de materias es asegurada de extremo a extremo por contracciones activas, en donde cada centímetro del tubo digestivo aporta una contribución necesaria a la impulsión, regulación, y orientación del tránsito. La parálisis de cualquier segmento, aún perfectamente permeable trae como consecuencia constante una dilatación, un éstasis, un encumbramiento, un detenimiento como lo prueban los ileos paralíticos post-operatorios. Así como, las contracciones no coordinadas, tumultuosas e ineficaces, tampoco aseguran el tránsito. La ley de Bayliss y Starling, expresión esquemática de este proceso, quiere que toda onda de contracción sea precedida de una onda de dilatación; para que la circulación se realice necesita de ondas motrices perfectamente reguladas, ligadas entre sí de modo que la contracción resbale a lo largo del intestino precedidas por zonas de relajamiento empujando así el contenido. Contracciones que no obedecen a esta ley en que la simultaneidad entre la dilatación primero y la contracción después, no progresan en este orden, en estrecha unión, no servirán de nada, pudiendo acaecer como sucede en el sigmoidees, que una perturbación de la motricidad segmentaria, provoque la invaginación sigmoide-sigmoidiana (86) (206) (442) (550).

La indicada regularización está asegurada, por el neurovegetativo, que a partir de los nervios emisarios, salidos de los núcleos del dien-céfalo y de la médula, establecen contactos ("relays") periféricos. A la inversa del nervio raquídeo que acciona directamente la fibra estriada; el neuro-vegetativo toma sinapsa con una segunda neurona llamada "viscero-efector" y el nervio emitido de ésta impulsa al órgano reaccional: la fibra lisa. Estas neuronas se encuentran alojadas en el espesor de las tunicas intestinales, entre la capa longitudinal y la capa circular, llamándosele plexo de Auerbach, formando una cadena continua plexiforme, en conexión estrecha con las neuronas sensitivo-periféricas del mismo sistema neuro-vegetativo, agrupadas éstas en plexos sub-mucosas, denominado plexo Meissner; estableciéndose en-

tre ellos sinapsa, que forma una organización sensitivo-efectriz, local como corto circuito, de donde los nervios aferentes y eferentes que los ligan a los centros no pueden aportarles más que incitaciones globales: excitante o moderadora, pero de ningún modo asegurar el peristaltismo. Mientras que el pasaje del influjo nervioso es imperceptible al ojo, la onda peristáltica es apreciable a la simple vista. Si el impulso nervioso, tocara el colon a la velocidad habitual, se contraería de un solo golpe, no consiguiendo impulsiones alternas sino espasmo generalizado, con defecto del tránsito, tal es el caso de la Enfermedad de Hirschsprung, en donde a la zona ganglionar normal hacia arriba, le sigue otra dilatada en medio y termina con una estrecha abajo, con una solución de continuidad escalonada en el tiempo, que no solicita el juego de los reflejos, en donde hace incapacidad rectal, al punto que en lugar de defecación se realiza una mera expulsión.

Las explicaciones anteriores determinan claramente el papel del colon en general y del sigmoides en particular como órgano continente, pero si tentamos el estudio de la capacidad colónica desde el punto de vista de su contenido, nos encontramos con dos aspectos diferentes: según sea este sólido o líquido y gaseoso.

El primero nos lleva al estudio de la constipación (1) (27) (376), cuya historia comienza en la válvula ileocecal para terminar en el ano (353) y 382). El contenido cólico a partir del ciego, progresa normalmente hasta el fin del sigma; el retardo en este trayecto crea la constipación de progresión. Del sigma al ano, el colon terminal es un órgano de exoneración, su desarregio como lo hemos visto constituye la constipación de evacuación o disquecia de Hurst. Pero esta última compromete a la anterior, e inversamente, el bolo fecal retardado, daña el mecanismo de evacuación hacia abajo. Si el peristaltismo realiza la progresión cólica, en tono de la pared muscular representa la tensión estática que bajo la apariencia de los esfínteres fisiológicos, detienen en forma electiva en ciertos puntos el contenido fecal: el de Baily, al final del colon descendente (24); el de Rossi o piloro accesorio de Moutier, entre el colon ilíaco, y el sigmoides (234); el de Obeirn, según (126) o de Mcutier, según (24) o de Gauthier, atribuido por (466) entre el final del sigmoides y la iniciativa del recto (500). El aparato nervioso parietal actúa sobre el músculo y sobre estos esfínteres, sea por la acetilcolina, en el caso de las fibras parasimpáticas y de la adrenalina en el caso de las simpáticas, o de la tiamina que se comporta como intermediario neuromuscular en los trastornos causados por el abuso de hidratos de carbono, así como en cier-

tas constipaciones. En 1962 (353) señala cuatro factores de alteración del tono: 1) insuficiencia alimenticia por alimentos poco digeribles; 2) hipotonía primitiva del colon; 3) aumento de angulaciones y 4) espasmos.

Si la ausencia del peristaltismo puede ser explicables por hiper-simpaticotonía o hipovagotonía provocando la primera según Lericre, la inercia cólica (450) los centros superiores, intervienen a su vez sobre el sistema autónomo como lo muestran las influencias psíquicas y morales, habiendo además un control inconsciente a nivel de las infra estructuras (572); a más de ésto, la fisiología del tránsito cólico, mantiene interrelaciones neuro-vegetativas de vecindad, tales como los reflejos gastro-cólico, que ligeramente alterado, hace pasar de un gran movimiento perisáltico a la diarrea prandial patológica; el reflejo retrocólico, tal como el supositorio que aligera el tránsito del colon izquierdo; o como el reflejo ano sigmoideo, de una lesión anal o rectal, que provoca la éstasis y el megacolon; por último las afecciones vecinas: urinarias, genitales, vesiculares, que pueden causar perturbaciones neurovegetativas de vecindad que conducen a la constipación.

Las endocrinopatías hipofisaria, tiroidea, hiperfolliculinica, como las variaciones del medio mineral, tal como el descenso del potasio plasmático a menos de 130 mgrs. por vómitos, cortisona, post-operatorio, modifican el comportamiento motor del intestino; lo contrario de la aldosterona que baja el sodio y sube el potasio en las heces. Y es por ésto que en lugar de incriminar al dolico colon o al megacolon del adulto, deben considerarse los desarreglos funcionales debidos a distonías vegetativas a predominio hipotalámico al principio reversible, pero que pueden producir a la larga, alteración durable del colon superpuesta a la constipación, (15) (40) (149) (628).

Si aceptamos por último que el sistema neurovegetativo es un todo: 1) anatópico en la corteza, cerebro y diencefalo; 2) desdoblado en dos sistemas, simpático y vago en la médula con una neurona preganglionar y otra post ganglionar y 3) anatópico de nuevo, a nivel de las vísceras, en el plexo neuromuscular autónomo, tenemos que convenir entonces, que todos los órganos del aparato digestivo están sometidos en estado normal, al doble tono fisiológico, bajo los efectos opuestos del simpático y del vago, a los que se agrega los reflejos locales en la intimidad de sus paredes, influyendo también, los excitantes venidos de la corteza y del diencefalo, pudiendo concebirse reflejos regulares, que condicionan el buen equilibrio o sea el tono nor-

mal del colon, así como reflejos perturbadores que provocan distonías. La repetición de excitaciones reflejas, crearían reflejos condicionados, pudiendo aparecer así, la distensión del colon entero, o de una porción y la constitución del megacolon de tipo variados, como resultado reversible de paresias de los arcos vegetativos. Actualmente el concepto de centro regulador, estaría reemplazado, por formas vegetativas extendidas a lo largo del eje cerebro-espinal, pudiendo servir a la regulación de las grandes funciones.

En cuanto al contenido gaseoso se viene estudiando los diversos factores, que aseguran su pasaje a nivel de la pared del sigmoides (491). Se ha visto así que en el curso de la digestión normal (178) se forma anhídrido carbónico, metano, hidrógeno y nitrógeno; el hidrógeno sulfurado pasa al recto, mientras que el metano y el anhídrido carbónico pasan a la circulación general; según Fries, un litro de gas pasa por el recto con una comida normal, siendo el resto absorbido por la sangre (Kato). En los dolocolones, con mesos largos y demasiadas vueltas, se compromete el sistema arterial y venoso, acumulándose los gases en el intestino, de donde flatulencias y borborismos, distensión que dificulta el movimiento de gas.

Se ha estudiado desde 1902 (170) los movimientos del colon, señalando su radiología fisiológica (72) (73) (105) (154) (258) (396); en los niños 163), indicándose el significado del punto de Cannon (44).

Se ha tomado la presión intraabdominal en el adulto en condiciones normales y patológicas (187) (219) (243) (248) (508) (519) (536) estudiando las diversas posiciones estáticas, apreciándose que la acción de la gravedad desempeña muy poco papel, si es que representa alguno, en la progresión colónica, dada la frecuencia de la situación del transversal en la pelvis, mostrándose además, que el ángulo esplénico, no constituye obstáculo para el fácil transporte al colon descendente y que los cambios que normalmente adoptan los órganos abdominales con la posición del cuerpo, disminuye el valor que a veces se le da excesivo, a las ptosis; los factores genéticos, que determinan la posición y la forma de los órganos no marchan acordes, con los que determinan la constitución corporal y el desarrollo muscular (174). El tubo digestivo no puede afectarse por la situación que ocupa en el abdomen, ya que las vísceras y los alimentos poseen en ambos casos, el mismo peso específico, que difiere muy poco de el del agua, por lo cual flota en la cavidad abdominal.

Se ha hecho la revisión histórica de los diferentes métodos empleados en la investigación de la *motilidad sigmoidea* (47), sea con la téc-

nica del balón (383), con el uso de fármacos, tipo prostigmina (380) o por otros medios, empleando tubos de polietileno de 2 mm (207) (208). Se ha tenido en cuenta la excesiva desglución, de aire y el equilibrio de las fuerzas que actúan sobre el diafragma, así como los efectos a los obstáculos, a la exhalación del gas por los pulmones (168). Asimismo se ha investigado en los animales (67) (120), demostrándose que en los herbívoros, los gases son absorbidos por la sangre, excretados en gran cantidad por los pulmones y cualquier obstáculo que se oponga a la circulación venosa del intestino, provoca rápidamente distensión gaseosa abdominal (509). En el hombre la presión intestinal, que influye en el cambio de posición de algunos órganos y a veces puede llevar al útero en retroversión (220), sin embargo, no altera la proporción de la absorción del gas; un 10% de este gas puede pasar a la cavidad peritoneal a través de la pared intestinal. Por último las experiencias sobre el acúmulo de gas intestinal Steggerda (575), que se produce cuando se expone el organismo a una presión atmosférica reducida, en aviadores que sobrepasan los 9,000 mts. de altura, acusando molestias de distensión abdominal, confirman las observaciones de Collins (185) en 1941, que señala el caso de un hombre de 22 con dolicosigma que al subir 14,000 pies de altura, experimenta distensión abdominal considerable, disnea, dolor precordial, que desaparece cuando el avión desciende, siendo el primero en la literatura médica que precisa la explicación: el descenso de la presión barométrica produce la expansión de los gases de acuerdo con la Ley de Boyle, que establece que el volumen de un gas crece inversamente proporcional a la presión, cuando la temperatura permanece constante; aunque los estudios experimentales en 1919 (365) y en 1934 (112), habían mencionado, el hecho sin explicación.

Este concepto es aceptado entre nosotros (270) (271) (272), quince años después, apareciendo erróneamente como autor de la teoría, en publicaciones nacionales y bolivianas. Por lo demás (403) señala el transporte de pacientes por aire como génesis del volvulo del sigmoide, confirmado en 1958 (583) en el estudio de la biofísica médica del intestino grueso.

Es indudable que sometido el organismo a una presión atmosférica más baja, al alcanzar alturas importantes los cambios de presión, aumentando el volumen de gases y las cavidades que los contienen, llevan al meteorismo y además de disnea y taquicardia, se ha comprobado cefalea, náuseas, perturbaciones cardíacas por aereocelia del ángulo esplénico, simulando infartos de miocardio (28) (160)

(318); naciendo de aquí la recomendación para los alpinistas de no ingerir alimentos que faciliten el aumento de la flora de fermentación, como los cereales.

La capacidad de distensión del intestino, puede llegar en caso de dolico megacolon al síndrome de Piulachis (488) (521), hasta un límite de provocar la ruptura espontánea (147) (231) (236), no obstante que el sigmoide, después del recto es el que soporta más la dilatación, rarezas que la señalan Henderson, en la Revista *The British J. of Surgery* 44:383, 1957, quien reúne los 80 casos publicados, a partir de la primera observación de Quenu en 1827, a las que hay que agregar cuatro más, señaladas por Berger (110), en 1961. Estas perforaciones del sigmoide, tienen alta mortalidad, permaneciendo desconocido su mecanismo y aunque algunos señalan la diverticulosis o la contracción muscular abdominal, es curioso sin embargo que la obstrucción completa del sigma por cáncer, hace estallar al ciego (398), tal como se produce también durante la electrocirugía (94).

Datos de la anatomía comparada.

Existe una admirable correlación entre la conformación del tubo digestivo en los animales y la naturaleza de las sustancias alimenticias que ingiere (205) (209) y esta armonía, es igualmente apreciable, entre el estómago y los intestinos de acuerdo con los hábitos e instintos de los individuos; al punto que la longitud del intestino, está directamente influenciada por el régimen alimenticio (197) (455) (504) (562). Los animales herbívoros poseen estómago y colon complicados y grandes, enorme ciego e intestino delgado largo (280); ingieren gran cantidad de alimentos, pero a pequeños intervalos, siendo el estómago un recipiente que necesita de un vasto intestino, para que la materia alimenticia pueda ser absorbida en una amplia superficie en contacto con ella. El ejemplo de los rumiantes con doble masticación, más la triturante acción del libro (tercer estómago), permite que el bolo alimenticio, llegue al estómago más dividido.

El caballo también necesita de un tubo intestinal largo, de ancha superficie para realizar la digestión y absorción. Los animales carnívoros, poseen estómago y colon simples e intestino delgado corto, exceptuando la hiena, que alarga su intestino para favorecer la digestión de los huesos con que se alimenta (120) (544). Los lagartos, cuando se alimentan de huevos de pájaros, tienen un tubo digestivo simple, el que se complica cuando se hace vegetariano (38). En estos animales carnívoros, el intestino delgado es cuatro a ocho veces, la longitud del

cuerpo, mientras que en los herbívoros es de 25 a 75, que aún cuando las medidas se efectúen en animales muertos elevando las proporciones, es, sin embargo, real y definitiva (29).

Respecto a la longitud del colon, en el caballo es de 6 mts. (proporción 1 a 12); buen, 10 mts. (1 a 20); oveja y cabra, 6 mts. (1 a 27); cerdo, 5 mts. (1 a 14); perro 0.60 cms. (1 a 6); gato, 0.35 cms. (1 a 4); conejo, 1 mt. (1 a 10); (167) (242) (292) (507) (537).

Varios investigadores han podido aumentar la longitud del intestino de la rana, alimentando al ranacuajo con sustancias más indigeribles de las que come habitualmente; como proporcionando a las ratas después de la lactancia, una dieta de carne, pudo comprobarse a su muerte que su intestino delgado se había tornado largo y el colon corto; en proporciones inversas se constató cuando a otros animales de la misma raza, se les dio alimentación vegetal (29).

El intestino delgado del hombre comparado con la longitud del cuerpo, es tan corto que no cabe duda que corresponde a tipo carnívoro; medido en cadáveres tiene 6 mts. o sea 7 veces la altura del individuo sentado, tal como en el gato y en el perro.

La similitud del intestino grueso del gato con la del hombre (144) (393) (563) es tal, que el colon terminal ocupa la línea media sin coalescencia, lo que corresponde, en el hombre al colon lumbo-iliaco y al sigmoides.

La longitud del colon humano, es 7 veces la altura del individuo sentado (153), y así lo han considerado diversos autores, sin embargo, estudios recientes muestran que en vida, el tubo digestivo, desde la boca hasta el ano, tiene solamente 2 metros y medio a 3 metros de longitud, apreciación hecha por Scheltima, al examen radiológico de una sonda en un niño de un año, cuya altura era de 78 cms., y la longitud de la sonda de la boca al ano de 196 cms., llevando a Van der Reis y Schembra (29) a medir en doce individuos adultos, la longitud boca-ano, con un promedio de 2 mts., y medio a la que restaban 55 cms., por corresponder al esófago y al estómago, estableciendo que las longitudes del delgado más el grueso en un hombre sentado (75 cms.), es sólo dos veces y media la del cuerpo. El mismo procedimiento en los animales fue constatado por autopsias, apreciando que la sonda seguía el lado del meso del intestino, sin fruncir el órgano. Observando también que a los 10 minutos, se alargaba 35 cms. y así sucesivamente hasta el punto que a las 4 horas era de 2 mts. hasta las 15 horas en que llegaba a 230 cms. En 1955 han continuado estos estudios, señalando la técnica de la medida intestinal por intubación (1-23).

Alvarez (29), midiendo el intestino delgado en la autopsia de un ahorcado minutos después de su muerte, encontró 3 mts., de longitud y Muller, en 1923, en las mismas condiciones halló 2 mts. y medio, como medida del intestino delgado y grueso juntos. Soyesima, en 23 intervenciones quirúrgicas encontró 4 a 8 mts. quizá debido a la pérdida de tono por anestesia. Como datos informativos Pirquet y Hesse, han estudiado la relación entre el peso del cuerpo y el área de la mucosa del intestino, estableciendo la relación con el tamaño del animal y Sohler comporándolo con el estado de nutrición, en casos de dispépticos crónicos, con dificultades digestiva cuantitativa, encuentra intestino corto, tal como en los primitivos esquimales, cuya poca longitud intestinal obedece a su sola alimentación de carnes y grasas.

Si consideramos que, el hombre del período pliocénico fue carnívoro, cazador y pescador, para convertirse en pastor miles de años después, su dieta dependió del ambiente que lo rodeaba; el de las Estepas con animales; los de Mesopotamia y Egipto, los primeros en aprender a cultivar las hierbas, se alimentaban con semillas machacadas y harinas; y en fin los habitantes de los trópicos, se alimentaban de frutas, en esa época, pequeñas y fibrosas. Alvarez (26) hace la apología del régimen carnívoro, señalando los casos concretos de buena salud de los esquimales actuales, de las existentes tribus primitivas del centro de Australia, de los pastores del centro del Africa, señalando el caso curioso de las tribus "masai" con hábito alimenticio carnívoro, de fuerte constitución, mayor altura y mayor peso, que las tribus vecinas que tienen un régimen herbívoro.

Anderson (36) en Asia, señala el caso de que los habitantes comen dos libras de cereales por día, llamado "bajri" o "Jawor" y cita a Kirk, quien ha comprobado que los vegetarianos eliminan, 16 onzas diarios de heces y los carnívoros, 6.

Lacroix (383) en África, señala que el dolicosigma, es frecuente en la población musulmana de Algeria, expresando su concepto de deformación adquirida en el curso de la vida, por alimentación rica en alimentos voluminosos, poco accesibles a los tubos digestivos que origina repleción continua en el colon izquierdo sobre todo en el sigmoide, con producción de gases de fermentación, areocolia, con distensión progresiva de las fibras musculares, que disminuyen su poder contraáctil hasta llegar a una fase de insuficiencia.

Por último Bacon (56) señala como causa de alargamiento del sigma, el peso de su contenido en dietas abundantes en residuo y heces voluminosas, lo mismo que (212) que opina que el dolico colon es adquirido por el tipo familiar de alimentación.

En nuestro país, está probado que la nutrición en el antiguo Perú, era balanceada (313) Guzmán Barrón, que el cultivo de la quinua y la cañihua de alto valor nutritivo, la oca, el olluco en la altura; el maíz, menestras, zapallo en los lugares bajos y los valles así como la yuca, el camote y diversidad de frutas en los valles cálidos, era integrada con el consumo de carnes fresca o seca y salada, ya que los productos de la región andina, eran transportados por su vasta red de caminos, al lomo de llamas que habían domesticado. Los historiadores de la conquista, nos hablan del aspecto robusto del indígena de entonces, que posteriormente, la destrucción de la ganadería autóctona, ha ido paulatinamente cambiando el hábito alimenticio, sustituyéndolo más y más por alimentos refinados, harinas, azúcares y cereales de menor valor nutritivo y de gran poder fermentativo. Comprobado por (224) (525) y aceptado por (312), que como (36) (125) (483) le dan importancia a la dieta como factor predisponente del volvulus del sigmoides, ya que puede ser causa de elongación del intestino.

Datos nosológicos.

Algunos cuadros patológicos del sigmoides, abundantes, variables y polimorfos, alteran la función normal de este segmento. Revisando la encuesta sobre patología sigmoidiana (223) (371), podemos apuntar que todas las afecciones inflamatorias, distróficas y tumorales benignas del colon en general, pueden atacar al sigmoides, presentando caracteres clínicos muy particulares (13) (53) (57) (114) (146) (162) (330) (515) (610), pero en ningún caso, se les ha atribuido influencia en su alargamiento.

Común denominador de estos trastornos, en el motilidad colónica, opareciendo mucus en las heces, así como lizozima, fermento de los leucocitos, mucinasa, que disminuye la defensa de la mucosa, catalasa, de origen celular, signo inequívoco de inflamación, así como núcleo-proteínas que indican un tránsito acelerado cuando se presenta en las heces, abriendo un capítulo denominado "colon irritable" (132) (318) (332), habiendo publicado (31) recientemente una actualización del tema, estableciendo que no es una forma especial de colitis, sino más bien interviene en su mecanismo, conflictos emocionales.

En cambio, existen afecciones que pueden considerarse como particulares del sigmoides, tales como la diverticulosis simple o complicada (352) (618) por su frecuencia, sus riesgos evolutivos, problemas

diagnósticos (361) (432) y la terapéutica que ello plantea, (468) (624) (625) (623) (334).

Igualmente pasa con la poliposis, (246) (497) (633) que junto con la adenomatosis, (156) (250) cuya vecindad con el cáncer, (17) (143) (203) (310) (316) (439) (448), y la frecuencia de este último en esta zona, trae conflictos de alargamiento y dilatación comparables con el dolico y el megacolon; muchas veces imposible de contrastar por el examen radiológico (218) (394) (461).

Por último la sigmoiditis, señalada desde 1893 por Mayor (cit. 133) y estudiada exhaustivamente (152) (287), al tratarse de una inflamación de la pared del sigma en todo su espesor, que como la colitis simple y ulcerativa, (108) y como las sigmoiditis diverticulares, (465) que elevan la presión intrasigmoidea después de inyecciones de morfina, podrían llevar por continuidad linfática al lado peritoneal la presunta causa de la mesenteritis retráctil, pero está demostrado a la hora actual, que la perisigmoiditis cualquiera que sea su origen, solamente producen adherencias o bridas que no alcanzan los pilares del meso.

En estos últimos años, dos grupos nosológicos deben ser examinados con relación al alargamiento sigmoideo.

El primero relacionado con los reflejos alterados por paresia de los arcos vegetativos parasimpáticos, que pretenden englobar en una sola explicación, trastornos disímiles:

a) Lesiones microscópicas del plexo de Auerbach, provocadas por infecciones o lesiones de la pared sigmoidea: colitis, parásitos, ulceraciones, cicatrices en las mucosas, que dejan espinas irritativas, punto de partida de reflejos cortos que conducen a desarreglos permanentes.

b) Lesiones mecánicas o inflamatorias en el meso, que hieren los ganglios simpático y viceversa, trastornos ganglionares que provocan ulceraciones tipo colitis ulcerosa, tales como las señaladas en las gangliomectomías pre-vertebral en perros (109).

El segundo grupo, que merece especial mención, cabe en los papilomas vellosos y particularmente las poliposis con melanosis en la piel y en las mucosas, de orden hereditario y familiar, visto por primera vez por Hutchinsen (cit. 53) en 1896, señalado por Peutz en 1921 y Jeghers en 1949, consistente en pólipos adenomatosos múltiples en el intestino delgado, con manchas de melanina en la boca, labios y dedos; afección rara, que se ha logrado reunir 117 casos en adultos (77) hasta 1958 y 54 casos en los niños (631).

No sería materia de nuestro trabajo el síndrome de Peutz-Jeghers,

por tratarse de un proceso del intestino delgado, bastante raro en el grueso; pero entre nosotros Tisnado (600), describe en 1960, esta misma melanosis sin poliposis, pero acompañada de dolico colon, en 5 casos, a los que agrega hasta 1964, 11 casos más (601); que en el extranjero Peloffo (478) en Uruguay y Mañe y Garia (cit. 601) han presentado sendos casos con el nombre de Síndrome de Tisnado-Noriega. en el Hospital Militar Central Millones, en 1962-63, describe dos casos más, pero asociados a otras malformaciones óseas o urinarias.

El proceso hereditario con carácter dominante (16) (468) que histológicamente es un adenoma (439) para unos, y un tipo particular denominado "Hamartoma" (77) para otros; con degeneración precancerosa (59) (64) (97) (518); acompañado de otras malformaciones orgánicas como las encontradas por Millones y con el síndrome de Klippel-Feil (elevación de la escápula, deformación de Sprangel) síndrome de Bonne Vie-Ullrich (malformación de la clavícula; síndrome de Franceschetti (malformación vertebral y urinaria); síndrome de Turner (malformación urinaria; agenesia de la vena esplénica; coartación de la aorta, criptorquidea bilateral). Haría pensar pues, que la frecuencia del dolico colon entre nosotros, en el adulto, podría multiplicar los casos del síndrome de Tisnado-Noriega, pero en realidad se trata de un dolicomegasigma, malformación anatómica que puede acompañarse de otras muchas en otros órganos y sistemas. En lo relacionado con los niños, el dolico colon muy raro entre nosotros (88), evitaría toda confusión.

La fisiología, nos informa pues, que el sigmoide es un reservorio, antesala del último acto digestivo: la defecación. Indica la producción de un enderezamiento sagital previo, al acto evacuador que si el reflejo no se cumple, su destino de depósito lo lleva a adaptarse al volumen de su contenido, pudiendo elongarse fisiológicamente, presionado arriba por nuevas descargas y abajo por la postergación del acto expulsivo.

La anatomía comparada nos enseña que el tubo digestivo de los animales presenta una odriable correlación con las sustancias alimenticias que ingiere; de acuerdo con los hábitos e instintos, elongado en los herbívoros, muy corto en los carnívoros, trasladando ese hecho al hombre a través de sus etapas históricas y geográficas nos permite aseverar que la elongación sigmoidea, obedece al hábito alimenticio de dietas abundantes en residuos con heces voluminosas, y si nos atenemos a los trabajos de Guzmán Barrón (313) cobra especial importancia el caso que en el antiguo Perú, el hábito alimenticio era balan-

ceado con tendencia francamente proteico, siendo muy posterior, el momento en que nuestros antepasados recurrieron a la alimentación preponderantemente de cereales, punto de partida de la posible elongación sigmoidea.

Los datos patológicos pese a lo variado de sus cuadros, no dan ninguna prueba de la influencia en el alargamiento colónico, pudiendo en cambio en muchos de ellos, señalarse un factor de retracción mesosigmoidea, sea por reforzamiento de sus ligamentos naturales o por bridas de neoformación, como consecuencia del acumulo de residuos o de la influencia de la disquesia.

Vólvulos del sigmoides

Consecuente con el tema que venimos desarrollando, habiendo constatado la existencia entre nosotros del dolicosigmoides, factor fundamental en la génesis del vólvulos del sigmoides, o tal punto que la mayor parte de autores infieren, que no se concibe esa clase de vólvulos sino con un colon alargado y móvil (400) 436 (501); nos hemos visto precisados a hacer una prolija revisión en la literatura sobre este asunto.

Vólvulo, viene del latín "volvere" que significa "torcer", "enrollar". Se ha usado también el término "enteroesia" del griego "enteron"; que significa únicamente alteración del intestino, e igualmente "íleo", del griego "elheos" que etimológicamente indica "tornar o dar vueltas" o "yo enrollar", siendo más universalmente aceptado el de Vólvulo o volvulo, que puede escribirse: (139) (173) (614) vólvulo, volvulus o volvulo, cuyo significado es "obstrucción del intestino consecutiva a la torsión de un asa intestinal que tiene como eje, el mesocolon o el mesenterio".

La interferencia en la progresión de la corriente intestinal, con detención de las materias y de la emisión de gases, es el síntoma crucial del síndrome que se distingue como obstrucción u oclusión intestinal.

Estos términos han sido usados como sinónimos, equivalente a "miserere", término translaticio del griego al latín, con el significado de compasión o lástima. En Francia, la obstrucción intestinal verdadera, es aquella que va acompañada de constricción circunscrita, con componente ulceroso o inflamatorio y la oclusión, solo sería la supresión de la luz intestinal, sin que la pared sufra constricción. Los alemanes llaman a la obstrucción; obstrucción-íleo, sin compromiso vascular y estrangulación-íleo, cuando hay compromiso de los vasos. Los

Americanos, obstrucción mecánica, cuando hay obstrucción, vólvulos, invaginación; obstrucción por perturbación nerviosa al íleo paralítico espasmódico y obstrucción vascular a la trombosis y embolia.

Ninguna clasificación satisface las necesidades etiopatogénicas, anatómicas o clínicas. Las de Braun y Worman; von Wahl y von Mantouffiel; Tansini; Crowley-Johnston; Wangensteen (622) en la de 1942; que actualiza y mejora Bockus; todas ellas recuerdan y modifican en parte la primera clasificación del cuadro de obstrucción intestinal de Rokitansky que en 1887, describe el vólvulo del sigmoides con el nombre de "estrangulación rotativa del intestino"; Leichtenstern señala el estrechamiento de la luz intestinal desde el exterior por compresión (tumores, quistes, inflamación, aplastamiento, adherencias) sin participación del meso y estrangulación (vólvulos, hernias) con participación del mismo, y estrechamiento de la luz intestinal desde el interior, sin participación del meso, obturación (cálculos, vermes, cuerpos extraños, divertículos, acodamientos, tumores).

El íleo, debe calificarse por su característica de detención prolongada, intempestiva o lenta (aguda o crónica): parcial o total de las materias y gases intestinales, por causas mecánicas (con o sin trastornos vasculares) o por la pérdida de fuerza propulsora del intestino (423). Esta definición comprende los grupos principales: 1) mecánicos, sin trastornos vasculares (simple u obstrucción intestinal) 2) mecánicos, con trastornos vasculares (estrangulación u oclusión) y 3) funcional o paralítico.

Algunos autores no encuentran diferencia de definición ni de significado en los términos: íleo, oclusión y obstrucción por su ambivalencia gramatical, en cambio la Escuela Francesa, especifica que la obstrucción indica, la existencia de un obstáculo interno al tránsito, y la oclusión, obstáculo mecánico externo, de tal modo que el diagnóstico preparatorio de íleo, se modifica después de la intervención, por obstrucción u oclusión.

De todos modos el vólvulo del sigmoides queda comprendido en las clasificaciones como lesión mecánica de oclusión.

Era preciso esclarecer la sinonimia y el concepto, al escoger uno de los tantos nombres indicados; para establecer la Gráfica "C", en donde hemos señalado la incidencia y el porcentaje de vólvulos del sigmoides en el extranjero y en el Perú.

Comparando esta Gráfica "C", con las gráficas "A" y "B", se ve de manera manifiesta, que el vólvulo del sigmoides, se superpone geográficamente a la mayor longitud del sigmoides y a su movilidad.

INCIDENCIA DEL VOLFULO EN VARIOS PAISES

Nº Bibliografía	A U T O R	P A I S	AÑO	Nº Obs Intert	Vólulos	Porcentaje
Cit. 483	ACHMATOWICZ	Polonia		461	61	13,23%
34-35-36	ANDERSEN	O. de India	1956	168	26	16,28%
126	BROCK	Rusia Finland Suiza	1949		20	20 = 30%
Cit. 323	ECHE	Inglaterra	1946-1955		33	33
Cit. 608	ERLICH	Alemania		102	11	30,39%
136	BROUARDDEL	Francia	1907		104	104
151	BRUNSKALD	Escandinavia	1937-1947		61	90%
269	PHILOKARDER	Israel (Tel Aviv)	1961		99	99
283	OKSUTO	Rusia Sovieta				40%
Cat. 92	QUIBE	Francia				50%
323	HARLAN	Inglaterra				4%
Cit. 350	LEICHTENSTEIN	Alemania	1875	76	45	59,21%
Cit. 125	LEMOND	Francia				10%
Cit. 92	LICHTENSTEIN	Alemania				40%
Cit. 92	LIMINGP	Rusia				21
Cit. 483	MATHNEY	Inglaterra	1934-1941	496	5	1,008%
485	MARRI	Inglaterra	1960			153
Cit. 317, 608	PRATHER-JOWERS	Rusia	1936	215	111	51,62%
501	PRATHER	E. de Europa	1962			30 = 50%
559	SIMON	Europa	1946			40%
Cit. 608	STILLER	Rusia				30
Cit. 637	TOPALOVIC-TOPOVIC	Yugoslavia				51
Cit. 616	VICK	Inglaterra (21 Hosp)	1925-1932	7.000	58	0,8%
622	WANGENSTEIN	Rusia Finland Suiza	1950			20 = 30%
Cit. 608	WORTHMAN	Alemania	1924	3.461		12,5%
Cit. 622	WORTHMAN	Sarria				203
632	KOFTAR	Sarria				127
637	YONANOVITCH	Belgrado	1957	170	5	2,9%
637	YONANOVITCH	Francia Hosp. Cochin	1957	163	6	3,27%
9	AGUIRRE McKay	Chile	1958			7
19	ALGER LERON	México	1958-1963	110	6	1,7%
62	LAIR	Chile	1950			7
129	BOENHE	Bolivia La Paz	1951-1962	302	2	2,78%
249	ENGELUZZ MAVARRO	Bolivia	1957			2 = 4%
294	GONZALEZ y colab	Chile	1951-1960	600	114	19%
350	IGARZABAL	Argentina	1955	100	40	40%
384	LEBACH	Chile	1927-1947			255
429	MOLINA	Bolivia Sucre	1948	358		104
435	KOFTERO	Paraguay	1928-1948			70
464	OVIEDO Filiberto	Bolivia La Paz	1950			45%
477	PELAEZ-AYALA	Bolivia	1951-1962	1.243	59	7,5%
480	PEROVIC	Argentina	1950-1964			70%
483	TREBANI	Argentina	1950-1960	120	11	7,85%
545	SCARO	Argentina	1955-1959	43	38	88,37%
603	TOLEDANO	Venezuela	1961	477	4	0,83%
Cit. 425	TOBRES PENA	M.O. de Argentina				50
608	TRILLO GOMEZ	Orten La Habana	1942-1951	1.404	48	58%
373	AGRAMS	EE.UU	1963			1,3%
81	BATES	EE.UU	1960			10%
140	BRUCE SAWYER y colab	EE.UU	1962			10%
157	BIENS	EE.UU	1960			10%
159	BURTON	EE.UU	1958			70 = 30%
237	DEAPARAS-STEWART	EE.UU	1958-1959	37	29	78,37%
Cit. 336	GRIPPIN-BURTON-MEYER	EE.UU	1937-1945	458		2,2%
Cit. 336	HILTON-BAUGH	EE.UU	1942-1943			16
Cit. 627	Mo IYER	EE.UU.	1927-1939	1.355		1,6%
			1947-1955	1.055		1,6%
501	FEATHER-DOWNS	EE.UU	1957			1 = 5%
Cit. 125	SWEET	EE.UU	1930	220	23	10,39%
627	WELCH	EE.UU	1939			3%
Cit. 19	WILLOX-NEJENKLE	EE.UU	1960			4%
14	ALBERCA	Perú Hosp Obispo	1951-1960	1.066	10	1,08%
20	ALIRHANI	Perú Asist Pública	1957-1958	78	1	1,28%
66	BARBAREN	Perú	1956-1961	176	10	5,68%
92	BECEBA DE LA FLOR	Perú Dos de Mayo	1933			60 = 86,7%
107	BERAUN	Perú Daniel A. Carrón	1942-1954	607	7	13,73%
111	BERNEDO	Perú Hosp Loayza	1959	35	2	2,7%
		Clínica Losada	1955-1957	75	2	2,66%
169	CAMPBELL-STEWART	Perú	1955			8
196	COLORO LECOA	Perú Hosp Loayza	1937-1948			16
224	DELAVALLE-ORTEAGA	Perú Oroya	1951			90%
227	DELOADO ROMERO P.	Perú Carma	1960	287	31	8,01%
228	DELOADO-MARQUEZ	Perú Oroya	1960	39	6	15,38%
232	DIAZ SANDOVAL	Perú Dos de Mayo	1947-1948			13
253	DIAZ NAVARRO	Perú Huancayo	1951-1959	411	43	10,46%
255	DOMAZEN CAMPOS	Perú Oroya	1951-1960	70	20	28,57%
270	PEISANCHO	Perú Puno	1954-1956	2.450	12	0,5%
300	GUEVARA LIZARRAGO	Perú Hosp Espinosa	1962	24	3	12,5%
312	SERMENTI	Perú Hosp Loayza	1937-1959	214	15	14,4%
			1948-1958	55	15	25,4%
404	MACCAGNO	Perú Oroya	1941-1962	80	21	26,25%
409	MARIBON	Perú Hosp Loayza	1949-1958	1.000	22	2,2%
411	MARTIARRENA	Perú Cuzco	1953-1959	47	11	23,27%
423	MEDINA RIVERA	Perú Hosp Loayza	1951			4%
466	ORLANDO NEVADO	Perú Lima	1961			22%
	*	Callao				20%
	*	Arequipa				38%
	*	Huancayo				88%
	*	Cuzco				58%
	*	Oroya				55%
	*	Puno				55%
470	FARDO BOTTON	Perú Hosp Loayza	1940-1953			23
498	POSTOCARRERO	Perú Hosp Follera	1947-1959	247	1	0,118%
510	QUISPE	Perú Tarpa	1958-1961	255	12	4,7%
513	REGAL	Perú Hosp Loayza	1942-1951	302	27	9,0%
517	REPETTO	Perú Hosp Obispo	1948-1952	391	7	0,76%
524	ROALES	Perú Huancayo	1946-1955	880	46	7,58%
524	RIVERA	Perú	1950-1959	8.332	4	0,048%
527	ROMAN FLORES	Perú Huancayo	1945-1955	1.373	19	1,38%
			1946-1960	1.373	31	2,23%
Cit. 325	SARMIENTO VILLAR	Perú Hosp del Niño	1950-1958	387	2	0,51%
568	SOTO DEL PRADO	Perú Dos de Mayo	1940-1950	210	5	2,30%
590	PEREZ	Perú Hosp Obispo	1946-1962			17
604	TOMASINI	Perú Asist Pública	1956-1961	114	9	7,89%
606	TOWAR CERPA	Perú Cerro de Pasco	1954-1963	17	7	41,17%
612	VAIDYVITZIO LEBAR	Perú Cuzco	1950-1956	106	59	55,66%
613	VALESHIANO HERRERA	Perú Hosp del Niño	1950-1960	278	10	3,6%
636	LEPE	Perú Dos de Mayo	1940-1952	972	13	1,32%

El vólvulo del sigmoideas, magistralmente descrito (96) (432), es de tal nitidez, que parece no comportar problema diagnóstico alguno (621); su aspecto radiológico desde su primera descripción (315) permite levantar cualquier duda que pudiera existir, pareciendo que el interés de su estudio, debe desplazarse del plan clínico al plan terapéutico, quedando pendientes de esclarecer sin embargo, los factores predisponentes y determinantes.

Factores predisponentes.— La aparición del vólvulos del sigmoideas en dos etapas de la vida de los 20 a los 30 años y de los 60 a los 70, han hecho pensar que además de la longitud y movilidad, intervenían los movimientos bruscos y la retracción del meso, respectivamente (36) (480). Es raro en el niño (230) (468) (613) lo mismo que en la edad preescolar (360).

Respecto al sexo, la incidencia está en proporción de 4-1 a favor masculino; la mayor laxitud de la pared abdominal por embarazos repetidos y una pelvis más amplia (388), crearía una mayor capacidad abdominal con posibilidades de detorsión.

Otros pretenden, que la constipación extiende lentamente al sigma, adquiriendo movilidad y que el peso de las heces determinaría un movimiento de báscula (37) (412). Si separamos el vólvulos en los megacolonos, que no es materia de este estudio, encontramos que la mayor parte de autores que nos ha sido posible consultar: en África (3173 (551) (552) Alemania (388); Argentina (12) (295) (384) (412) (480) (483) (486) (487) (545) (609) (611); Arizona (476); Bélgica (637); Bolivia (62) (437) (464) (469) (477) (629); Brasil (145) (217 (520); Cuba (608); Chile (294); EE. UU. (25) (68) (85) (89) (124) (130) (148) (159) (273) (320) (336) (351) (381); Eritrea (444); España (495); Estocolmo (307) Francia (13) (96) (104) (113) (114) (265) (421) (425) (436) (473); Hawai (579); India (11) (36) (35) (115) (451); Inglaterra (34) (374) (472) (616); Israel (269); Italia (543); México (19); Montañas Rocasas (328); Noruega (151); Nueva Zelandia (447); Panamá (249); Paraguay (435); Rusia (622); Venezuela (603); Yugoslavia (637); y en el Perú (66) (69) (70) (71) (93) (196) (232) (235) (271) (311) (312) (308) (404) (410) (422) (431) (449) (470) (514) (612) (641); señalan como factor predisponente el dolico colon, cuya diversidad de posiciones, en que se puede hallar, debido a la particularidad de poseer un meso libre, cuya inserción parietal más corta que la visceral, le asemeja al intestino delgado y hace posible su torsión cuando una causa desencadenante actúa sobre él.

En efecto, hay que suponer que existe un estado preparatorio, en que ésta mayor longitud del sigmoides y su movimiento fisiológico normal, puede ocasionar torsiones que no llegan a los 180 grados, sin trastorno funcional alguno, pero que puede ir produciendo inflamaciones crónicas en el meso que lo lleven a la torsión completa, cuando una comida con abundante detritus, estimula el peristaltismo, exagerando la posición torcida preexistente, dando una segunda vuelta con 360 grados; iniciándose en este momento, el íleo y la oclusión vascular, siendo así que la torsión no sería causa sino más bien consecuencia (151) (629).

El dolicosigma, con estos cambios de posición fisiológicos o por movimientos bruscos, provocando amagos de torsión, sin llegar al vólvulos, produciría continuas inflamaciones en su meso con alteraciones linfáticas, que incitaría la instauración de una mesenteritis (200) (444) o bien alteración venosa, como piensa Doglietti, atribuyendo a la frecuencia de la macropoliadenia mesentérica que provoca edema con éstasis venoso. Estos episodios recidivantes de vólvulos incompletos, provocarían pequeñas hemorragias intramesentéricas con la cicatrización consiguiente, punto de partida del origen de la fibrosis con retracción secundaria del meso.

Factores desencadenantes — Se ha señalado movimientos bruscos; cambios de posición de Trendelenburg a la horizontal; esfuerzo abdominal en la defecación o en el parto; exagerado peristaltismo intestinal alimenticio o catártico; aumento de gas, que disminuyendo el peso específico, haría ascender al asa; flexuras sigmoideas. Todas estas razones jugarían un papel secundario y particular en cada caso; en cambio, hemos visto la importancia del factor dietético, señalado de manera efectiva por los fisiólogos. Esta alimentación rica en residuos puede tomarse desde dos puntos de vista: a) Como factor del dolicosigma y b) Como factor desencadenante. Del primero nos hemos ocupado ya en el capítulo VI. En cuanto al segundo es de aceptación general que una alimentación vegetariana abundante, sería el factor que determina la torsión completa del sigmoideo preparado ya por su elongación exagerada y por el acercamiento de los pilares de su meso.

Variabilidad de alimentos han sido inculpados: patata, maíz, patasca, mondongo (510), uvas, mote pelado (629), cancha, mote, coles, tuna (525), bebidas fermentativas como la chicha (527), hojas de coca (477).

Es interesante el hecho de que en Eritrea (374) (444), lo mismo que en Bantú, Banyarunda, y Uganda, existiendo en la misma población

un millón de nativos y veinte mil blancos, además de los musulmanes del antiplano, no se ha visto un vólvulo del sigmoides, ni en los segundos ni en los terceros, sino únicamente en los nativos de la parte baja, cuya alimentación, es prevalentemente láctea. Igualmente (317) señala que en África, los tres pueblos o tribus que van al Hospital de Mulago, en Uganda, el 93% pertenece a la tribu de Bunganda, en donde muchos de ellos han tenido una larga historia de pseudo obstrucción intestinal; que todos ellos tienen una dieta abundante en plátanos y camotes y que en el caso de operados por vólvulos, se ha constatado sigmoides largo y móvil, con aproximación de los dos pies del sigma.

Fuera de los casos del vólvulo del sigmoides clásico, existe el peligro de que el dolicosigma por defecto de rotación y fijación del asa iliocólica, se sitúe delante del sigmoides alargado, formando un canal retromesentérico y retrocólico, hiatus, por donde el sigma sube al hipocondrio derecho por encima del colon transversal, produciéndose allí el vólvulo (546) o en la interposición hepato-diafragmática (267).

Al terminar este capítulo queremos aclarar, la apreciación de Trillo Gómez (608), que en 1953, en Cuba, señalada: "El vólvulo del sigmoides es muy raro en el Perú, de modo que cuando se observa un caso, es motivo de publicidad", opinión basada únicamente en el desconocimiento de nuestra literatura, cuyo abundante material señalado en este trabajo, prueba su información equivocada.

Hemos visto, pues, que la mayor parte de los autores, en los distintos países señalan como condición "sine quanon", la elongación del sigma con meso largo y móvil; algunos agregan la mesosigmoiditis retráctil, como factor predisponente.

El vólvulo del sigmoides, complicación grave del dolicosigma, es entre nosotros frecuente en la altura, cuya incidencia porcentual lo establece Obando (449) en las gráficas "D" y "E" que reproducimos. Obedece además de la condición anatómica predisponente, el factor desencadenante, la baja presión atmosférica y la ingestión de fuertes cantidades de alimentos indigeribles y fermentativos.

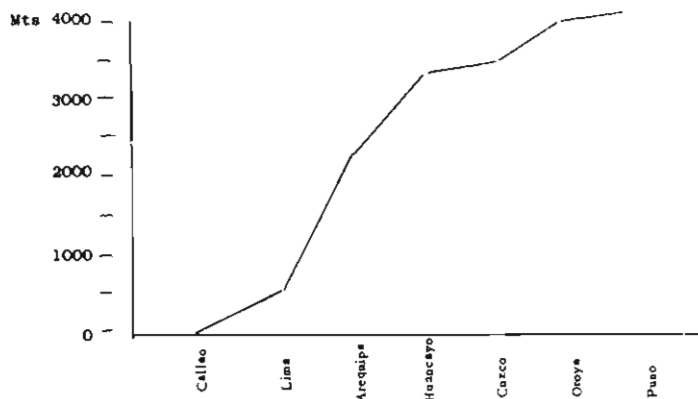
A nivel del mar, existe como se pretende probar en el presente trabajo, el factor predisponente, no presentándose con igual incidencia el vólvulo, por falta de las dos causas desencadenantes.

El mismo fenómeno se observa en la raza eslava, alemana, aria, rusa, escandinava, yugoeslava, tribus del África, de la India, centro de Australia, N. O. Argentino, en donde se constata la existencia de dolicosigma, tanto a nivel del mar como en la altura, con el denominador común de alimentación rica en hidratos de carbono y en vegetales que dejan residuos enormes, coincidiendo con la frecuencia del

vólvulos del sigmoideas, dentro de la misma geografía, lo que permite desechar el factor racial que algunos autores han atribuido (224) (271) (272) (293) (434) (483) (525) (629).

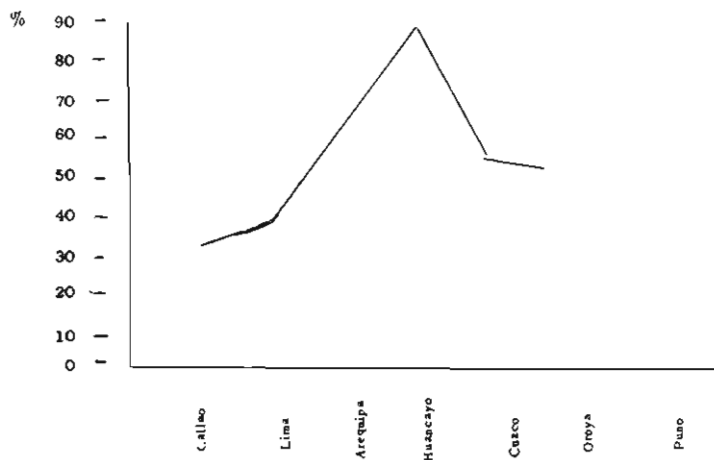
GRAFICA "D"

ESTUDIO COMPARATIVO DEL VOLVULO DEL SIGMOIDE EN LA COSTA Y SIERRA DEL PERU



GRAFICA "E"

INCIDENCIA PORCENTUAL DEL VOLVULO SIGMOIDE EN RELACION CON LA OBSTRUCCION INTESTINAL



DISCUSION

La literatura médica nacional, viene enriqueciéndose en los últimos tiempos, con una serie de publicaciones relacionadas con la incidencia del vólvulos del sigmoides. La notoria frecuencia de estadísticas en la altura, la establece la casuística de nuestros cirujanos que ejercen en la sierra peruana. La similitud del fenómeno observado en las alturas de Bolivia y Argentina, permitió a priori, establecer la hipótesis de considerar como factor etiológico principal, la mayor longitud del sigmoides, observada radiológica y quirúrgicamente, en el grupo indomestizo de esas regiones.

Parecía oportuno, extender a la constatación anatómica, la precisión de tal acerto, para lo que, en el lapso de dos años, hemos anotado las observaciones recogidas en 1,000 cadáveres del mismo grupo étnico, seleccionados entre aquellos cuya causa de muerte fuera accidente de tránsito o de trabajo y realizado el estudio en esta ciudad, a nivel del mar.

Los resultados de esta investigación los hemos distribuido en diez capítulos; cinco gráficas; treintainueve tablas; y ochenta y dos cuadros con doscientas nueve figuras originales, permitiendo ofrecer a los estudiosos con todo detalle, la serie de datos anatómicos relacionados con el tema.

Concepto anatómico.— La falta de nomenclatura oficial y el empleo de términos imprecisos y hasta erróneos, que vienen heredándose a través de los libros de texto, de un país a otro, se generaliza aún más en los artículos y comunicaciones profesionales, usándose acepciones diferentes y confusas.

Una abundante fuente de información bibliográfica, de la que hemos seleccionado seiscientos cuarenta y un títulos, que figuran en la bibliografía, que acompañamos, nos ha permitido hacer un enjuiciamiento del problema en el capítulo I, presentando a continuación las siguientes sugerencias:

Consideramos en el colon izquierdo dos segmentos: 1) el colon lumbo-ilíaco, desde el ángulo esplénico hasta el borde interno del músculo psoas ilíaco, en donde hemos encontrado frecuentemente la terminación de la coalescencia; en consecuencia es la parte fija del colon. 2) colon terminal o sigmoideo de diferente situación, forma y tipo, entre las dos raíces del mesosigma, correspondiendo a la parte móvil. Aquel fijo en la parte posterior del abdomen por la Hoja de

Toldt; este último, móvil, con meso largo, pudiendo ocupar la fosa ilíaca izquierda, la derecha, los ángulos esplénico y hepático y rara vez la pelvis:

Este colon terminal, anatómicamente existente y móvil, puede aceptarse, se le domine sigmoideo, término consagrado por el uso quirúrgico, pero distante de su significado etimológico.

Situación formas y tipos.

En el capítulo III, hemos reunido en treinta cuadros y ciento veintidós figuras, las observaciones en cadáveres, placas radiográficas tomadas en el vivo como en el acto operatorio, de las diferentes situaciones formas y tipos del colon terminal o sigmoideo, narradas por diversos autores y traducidos por nosotros en los esquemas indicados.

Hace más de un siglo en 1857, Engel en Alemania, afirmaba que no había nada tan variable como la situación de este órgano, sin embargo el cirujano debe contar con datos anatómicos suficientes para poder reglar sus intervenciones quirúrgicas, de donde la obligación del anatomista, de señalar en cada medio ambiente y en cada país, los tipos más frecuentes encontrados en sus observaciones.

Basándonos en nuestras 1,000 observaciones, concluimos que entre nosotros se presentan tres situaciones y cuatro variedades, que según su frecuencia pueden ser:

- 1) Colon terminal en situación pelviana (Cdo. 40-2) 14%.
- 2) Colon terminal en situación ilíaca:
 - Variedad α) (Cuadro 41 Fig. 131): 40%.
 - Variedad β) (Cdo. 40-3) (Cdo. 41 Fig. 132) 24%.
- 3) Colon terminal en situación abdominal:
 - Variedad α) (Cdo. 40-4) (Cdo. 41 Fig. 130): 20%.
 - Variedad β) (Cdo. 41 Fig. 133): 2%.

Mesosigma.— En el capítulo IV, se ha hecho un estudio detallado de las relaciones del colon terminal o sigmoideo con la pared abdominal posterior.

Se ha encontrado en el grupo examinado el predominio del colon terminal largo con meso largo.

Su altura varía de 6 a 30 cms.; muy superior a la señalada en los libros de texto.

Llama la atención la constancia del ligamento sigmoideo-parietal, apreciándose aumento de espesor y consistencia, cuando más alarga-

do es el sigmoides y cuando es mayor la edad a partir de los 50 años. (Cdo. 42 Fig. 136).

Longitud del colon terminal o sigmoideo.— Las mediciones de este órgano y sus diferentes relaciones matemáticas, respecto a talla, sexo, edad y longitud del colon total, se ha estudiado detenidamente en el capítulo V, y hemos confeccionado treintainueve tablas, no omitiendo ningún detalle, con la idea de que puedan servir para estudios posteriores. Los datos consignados llevan la respectiva comprobación estadística. Resumimos nuestros hallazgos más saltantes, en la siguiente forma:

En los niños de 5 a 9 años, la longitud del colon terminal fluctúa de 25 a 45 cms., para ambos sexos.

En el adolescente de 10 a 19 años, la longitud promedio es de 45 cms.

En el adulto de 20 a 105 años, la longitud promedio es de 78.84 cms., con un mínimo de 40 y un máximo de 95 cms.

La longitud media del sigmoides para todas las edades de 5 a 105 años es de 70.7 cms. en el sexo masculino y de 67 cms. para el femenino.

El sigmoides en los niños hasta los 9 años, es más corto que en los adolescentes y que en los adultos.

Se aprecia un crecimiento en ambos sexos hasta los 20 años. A partir de esta edad, el sigmoides aumenta en relación con la edad, talla y longitud del colon. Este aumento predomina de los 20 a los 80 años y es a expensas del aumento de longitud del colon total.

El colon del hombre y de la mujer adultos, sobrepasa la talla.

El colon igualmente crece de 5 a 19 años; a partir de los 20 sobrepasa la talla.

La longitud promedio del colon total, es de 178 cms, con un mínimo de 150 y un máximo de 200 cms.

El colon aumenta de longitud asimismo, en las últimas décadas.

Dejamos especial constancia de la carencia de literatura médica sobre este problema, existiendo en EE. UU. el trabajo de Bryant, en Chile el de Tapia de la Baza; en Bolivia el de Wenger, no habiéndose publicada nada similar entre nosotros.

El abastecimiento sanguíneo del colon terminal.— En el capítulo VII, se ha hecho estudio de la irrigación del sigmoides, recogiendo en veintitrés cuadros y cuarentiséis figuras los diversos esquemas de las ramas de la arteria mesentérica inferior, comparando nuestros hallaz-

gos con los de los libros de texto; publicaciones extranjeras y los trabajos nacionales de Mayhua y Espinoza Granda.

La circulación del colon terminal no puede ajustarse a un patrón anatómico; las variantes en el número de ramas; su origen, trayecto, constituyen problema complejo, podemos señalar de acuerdo a nuestra frecuencia, tres tipos:

Con tres arterias sigmoideas 60%.

Con cuatro arterias sigmoideas 38%.

Con cinco arterias sigmoideas 2%.

Las anastomosis que aseguran la continuidad de la arteria marginal, existen en el 85% de los casos en el ángulo esplénico y en el 80% en el ángulo recto-sigmoideo.

La ligadura de la arteria mesentérica inferior en su origen, corre pues el riesgo de interrumpir la circulación en la marginal en el 15% de los casos.

Confrontación de los datos anatómicos.— Hemos creído necesario aplicar a los datos anatómicos, una interpretación basados en los conocimientos de la Anatomía Comparada y de la Fisiopatología, extendiéndonos en el capítulo VI y VIII, sobre el particular, pudiendo establecer:

El aumento de la longitud del sigmoideas, constatada en el cadáver que sobrepasa los cánones aceptados, permite denominarle dolicosigma.

Se trata de una particularidad anatómica producida y sostenida por el hábito alimenticio de tipo vegetariano fermentecible.

Debe ser considerada tan normal en el hombre, como la diferencia de la longitud intestinal entre los animales carnívoros y herbívoros.

El dolicosigma peruano parece adquirido. Es presumible que en el Antiguo Perú no ha existido; los estudios antropológicos y bioquímicos, permiten establecer que su régimen alimenticio era balanceado a predominio proteico. La sustitución cada vez más exigente por alimentos de origen vegetal con grandes deshechos, puede ser el factor de esta elongación.

La raza no tiene influencia; aparte de que no existen estudios genéticos ni se puede afirmar origen racial único u homogéneo para el indio americano, la frecuencia del dolicosigma en Argelia como en India, Alemania como Rusia, está condicionada al régimen alimenticio y su rareza en los esquimales, como en las tribus de Africa y Australia, de régimen carnívoro así lo prueban.

La fisiología nos informa también que el sigmoides es un reservorio antesala del último acto digestivo: la defecación. Explica el endurecimiento sagital pre-operatorio al acto evacuador; señala su adaptación al volumen de su contenido en su papel de depósito, permitiendo su elongación lo que hace suponer que tal aumento provocará trastornos inflamatorios mecánicos, fuente en gran parte, de los reforzamientos ligamentosos de su meso y aún de éste mismo que puede llegar a la mesenteritis retráctil.

Vólvulos del sigmoides.— Siendo la torsión del sigmoides la consecuencia de un órgano alargado con meso largo y retraído en sus raíces se comprende como lo hemos podido establecer en las gráficas 'B' y 'C', que el vólvulo se superpone geográficamente a la existencia del dolico-sigma.

Su mayor incidencia en la altura del Perú, quizás puede explicarse, no ya como característica racial en el sentido de que el indomestizo en la altura es poseedor de dolicosigma, ya que hemos demostrado en nuestro trabajo que también se encuentra a nivel del mar en el mismo grupo étnico; sino más bien, en dos hechos: primero, la costumbre de ingerir gran cantidad de alimentos fermentecibles y particularmente el hecho fisiológico de las torsiones funcionales de este órgano, que en los casos de dolicosigma puede llevar a una posición torcida preexistente mantenida por la baja tensión atmosférica que obraría como segundo factor.

Comentarios.— Nuestras observaciones como todo hecho científico, constituye un capítulo abierto a posibles incógnitas, que numeraremos en las Conclusiones y que ofrecemos a los estudiosos como otras tantas hipótesis de trabajo, incitándolos a ulteriores investigaciones .

CONCLUSIONES

1. El Colon Terminal o Sigmoides ofrece caracteres anatómicos tales, que no encuadra en las descripciones de los actuales libros de texto.

Su situación, forma y tipos; su longitud excesiva, su alargamiento en las últimas décadas de la vida; los reforzamientos de su meso más apreciables cuanto más largo es el órgano y cuando el individuo avanza sobre los 50 años; su irrigación sanguínea que no se ajusta a los patrones clásicos; la presencia de dos zonas críticas en la arteria marginal, por falta de anastomosis que asegure su función de suplencia: en

el ángulo esplénico en el 15% y en el recto-sigmoides en el 20%; le confiere una fisonomía particular entre nosotros de importancia práctica en cirugía abdominal.

2. La longitud del Colon Terminal o Sigmoideo por encima de los 45 cms, cifra aceptada como límite para el sigmoides normal, nos precisa a señalar la existencia de dolicosigma en el grupo estudiado.

La confrontación de este hecho a la luz de los más recientes adelantos de la Anatomía Comparada, Antropología y Fisiología-Patológica, permite considerársele como una particularidad anatómica debida al régimen alimenticio, tan normal en el hombre como la diferencia de longitud del colon entre los animales carnívoros y herbívoros.

Este Dolicosigma es presumible sea de origen adquirido, ya que a partir de la Colonia, el hábito alimenticio vegetariano ha venido sustituyendo al régimen balanceado a predominio proteico, que los investigadores atribuyen su existencia en el antiguo Perú.

La raza no parece tener influencia, ya que la incidencia del dolicosigma en diversos países está condicionada al hábito alimenticio, a tal punto que en los esquimales y en las tribus del centro de Africa y Australia, con régimen carnívoro, no se ha comprobado su existencia.

3. La torsión de un dolicosigma con meso largo, como hemos señalado su existencia, lleva al Vólvulos del Sigmoides.

La geografía del vólvulo se superpone a la distribución del dolicosigma, sea en el llano como en la altura, cualquier sea el grupo étnico, desde las llamadas razas puras como los arios y caucásicos hasta las tribus asiáticas.

La incidencia del vólvulo del sigmoides en la altura peruana debe considerarse fuera del factor predisponente de la longitud excesiva, como prueba su existencia a nivel del mar. Más bien, al factor desencadenante, como la ingesta de grandes cantidades de alimentos, debe merecer mayor atención: la disminución de la presión atmosférica.

El aumento del volumen gaseoso en razón inversa de la presión, exagera el enderezamiento fisiológico del sigmoides en el acto involuntario preliminar a la defecación, provocando torsiones sin trastorno funcional alguno, favoreciendo procesos inflamatorios en su meso que acercando sus raíces, facilitan la oclusión por exageración de la torsión preexistente.

4. Los hechos anatómicos observados, materia del presente trabajo y su interpretación fisisiológica, como todo hecho científico, quedo abierto a posibles incógnitas:

¿Un exceso de centímetros en la longitud del sigma retarda el tránsito intestinal perturbando su fisiología?

¿Cuál es el límite entre una particularidad anatómica en un sujeto sano y la anomalía sancionada como patológica?

¿Mientras no se precise este límite, puede verdaderamente hablarse de dolicosigma?

¿Hasta dónde el elongamiento del sigmoides puede producirse, sin alterar la histología del órgano?

¿Por qué el acúmulo de materias fermentecibles alarga al sigma en vez de aumentar su diámetro?

¿Siendo el dolicosigma consecuencia del hábito alimenticio heredado y mantenido, podría corregirse preventivamente?

¿La sintomatología que se señala algunas veces como prueba de la existencia del dolicosigma, es causa o consecuencia?

¿Siendo tan irregular la irrigación sanguínea del órgano, vale la pena seguir ligando la arteria mesentérica inferior, sabiendo que en el 15% no se podrá restablecer la circulación en la arteria marginal?

¿No sería interesante revisar las técnicas quirúrgicas de la colectomía y hemicolectomía izquierdas, consiguiendo la disminución del índice de mortalidad por dehiscencia de los muñones?

Incógnitas que ofrecemos a los estudiosos como corolario del presente estudio, para que sirviendo como hipótesis de trabajo, los lleve a ulteriores investigaciones en temas tan atractivos.

BIBLIOGRAFIA

1. Abrahams, A.: Constipation chronic. Practitioner, 170: 266-272 1953.
2. Adamson, W. A. D.; Aird, I.: Megacolon.— Evidence in favour of a neurogenic origin. Brit. Med. J. 20: 220-233, 1932.
3. Adler, H. F.; Atkinson, A. J.; Ivy, A. C.: A study of the motility of the human colon: an explanation of dysynergia of the colon of the 'unstable colon'. Amer. J. Dig. Dis. 8º 197, 1941.
4. Adler, H. F.; y col.: Supplementary and synergistic action of stimulating drugs on motility of the human colon. Surg. Gynec. Obstet. 74: 809, 1942.
5. Adler, H. F.; y col.: Motility of the human colon; the normal pattern dyskinesia and the effect of drugs. J. A. M. A. 121: 646, 1943.
6. Adson, A. W.; Hirschsprung's disease report of cases in which relief was obtained by sympathectomy. Interstate. Postgrad. Med. Assoc. Cleveland, Ohio, 1933.
7. Aguirre Mac Kay L. y col.: Megacolon, conceptos etiológicos y terapéuticos actuales. Rev. Med. Chile: 83 (9): 556-561, 1955.

8. Aguirre Mac Kay L. y col.: Megacolon. Patogenia y Análisis de la Rectosigmoidectomía. *Rev. Med. Chile*: 84 (10): 542-545, 1956.
9. Aguirre Mac Kay L. y col.: Volvulos Sigmoides. Megacolon.— XI Cong. Per. Cir. Tomo 2: 810, 1958.
10. Ahern, E. E.: Air Contrast study of the colon. *Minnesota Med.* 45: 161-164, 1962.
11. Aiyar, A. A.; Bobji, P. V.: Volvulus, *Indian J. Surg.* 5-8, 1943.
12. Albanese, A. y col.: Progresos actuales de Práctica Médico-quirúrgica Abdomen Tomo V. Ed. Mundi Bs. As. 26, 112, 1944.
13. Albeaux, Fernet D.: Les consultatives journalières en Gastroenterologie Ed. Masson, 139, 141, 142, 145, 147, 1961.
14. Alberca Garvez M. A.: Urgencias Proctológicas en el Medio Obrero, Lima, T. B. N° 5225, 1961.
15. Albot, Guy.; Poilleux Félix.: Intestin Grele, Colon, Rectum, Ed. Masson, 199, 1956.
16. Alcalá Santaella N. R. y col.: Comentarios sobre un caso de poliposis múltiple en formaciones del intestino delgado y grueso coincidente con pigmentación cutánea. Síndrome de Peutz-Jeghers. *Rev. Clin. Esp.* LXIX: 2 102, 1958.
17. Alcorta Morey, A.: Colon Cancer. 3º Cong. Perú. Cir. 537, 1949.
18. Alcorta Morey, A.: Principios de las Anastómosis intestinales 4º Cong. Perú. Cir. 685, 1950.
19. Alger Leon, M.: Vólvulo del Sigmoide. *Rev. Sanid. Milit. México* XVIII: 1: 30, 1964.
20. Alibrandi, V. J. A.: Abdomen Agudo Quirúrgico en el Puesto Central de la Asistencia Pública, Lima, 1957-1958. T. B. N° 4835, 1959.
21. Almy, T. P. y col.: Alterations in colonic function in man under stress. Capítulo I *Gastroenterology*, 8: 616, 1947. Capítulo II *Gastroenterology*, 12: 425, 1949. Capítulo III *Gastroenterology*, 12: 437, 1949.
22. Almy, T. P.: Colon. Its normal and abnormal physiology and therapeutics. *Ann. N. Y. Acad. Sci.* 58: 295, 1954.
23. Almy, T. P.: Physiological and Psychological factors in production of Constipation. *Ann. NY Acad. Sci.* 58: 398, 1954.
24. Aloj, L.: Ricerche morfologiche sulla struttura del colon umano in rapot alla preenza di sfinteri anatomici. *Mon. Zool. Ital. Atti Soc. Ital. Anat.* 42 (Suppl.): 231-241, 1932 (cit. por Oviedo).
25. Alvarez y Hosoi: Obstruction Intestinal. *Amer. J. Surg.* 6: 569, 1929.
26. Alvarez, W. C.: Introduction to Gastroenterology. Ed. 3a. New York Paul B. Hoeber Inc., 218-283, 1940.
27. Alvarez, W. C. y col.: Constipation. Ed. Harper. Brother Publishers New York, 1942.
28. Alvarez, W. C.: Une explication simple du cardio-spasme et de maladie de Hirschsprung. *Gastroenterology* 13: 422-429 1949.
29. Alvarez, W. C.: Introducción a la Gastroenterología Ed. Científico-Médica Barcelona, p. 164, 222, 257, 563, 581, 587, 598, 1952.
30. Alvarez, C. A.: Anomalías Morfológicas del Colon en el Poblador Andino. T. B. 1962.

31. Ammann, R.: El Colon Irritable. Schweiz Med. Wschr. 91: 1347, 1961. De la Policlínica Médica de la Univ. de Zurich. (Trad. por Dr. Eduardo Muro).
32. Anchante Granda E: Aplastamiento de la Sigmoides en afecciones ginecológicas de origen tumoral. Sigmo de Mirizzi. T. B. N° 1944, Lima, 1950: 52.
33. Andersen, C.: Manual de Histología y Embriología, Edit. El Ateneo Bs. As. 224, 472, 478, 1942.
34. Anderson, D. A.: Vólvulus. Brit. J. Surg. 17: 451, 1930.
35. Anderson, D. A.: Vólvulus. Indian J. Surg. 16: 1-25, 1950.
36. Anderson, D. A.: Vólvulus in Western India. Brit. J. Surg. XLIV: 184: 132, 1956.
37. Anderson, D. A.: Pathology, Edit. Mosby Co. p. 790, 1961.
38. Ansingh, H. R.; Rideout, E. M.: Megacolon and recurrent sigmoid volvulus in psychotic patients. Northwest Med. 61: 1032-1035. 1962.
39. Anson B. J.: An Atlas of Human Anatomy, Ed. W. B. Saunders Co. London p. 313, 338, 347, 1950.
40. Antoine E.: Les malformations hypotoniques neuro-vegetatives du gros intestin chez l'adulte leur traitement medical (Megacecum,, Megacolon, Dolichocolons Fonctionnels) Arch. Mal. Appar Dig. Paris, 39: 921-931, 1950.
41. Anuario Estadístico de la Sociedad de Beneficencia Pública de Lima. Años 1951 a 1960.
42. Arce, José: Colon Amalías Malformaciones. Publicaciones Científicas Bs. As. Tomo II, p. 549 1931.
43. Archibald E.: Operative Treatment of Cancer of the Rectum. J. A. M. A. 50: 573, 1908 (cit. por Goligher y Mc Elwain).
44. Arendt J.: The significance of Cannon's point in the normal and abnormal functions of the colon. Amer J. Roentgenol. 54: 149, 1946.
45. Arey L. B.: Development Anatomy 6th Ed. W. B. Saunders. Co. p. 246, 249, 275, 277, 1954.
46. Aschoww, L.: Tratado de Anatomía Patológica. Trad. 8a. Ed. Aleman Edit. Labor. p. 852. 1950.
47. Atkinson, A. J.; Adler, H. F.; Ivy, A. C.: Motility of the Human Colon. J. A. M. A. 121: 9, 646. 1943.
48. Atwood, D. H.: A Concise Comparative Anatomy. Ed. Mosby Co. Cap. 14 p. 266, 1947.
49. Aubertin, E.: Megacolons, Megadolichocolons, Dolichocolons J. Med. Bordeaux. 136: 273-288, 1959.
50. Ausbrespy, Mangiapan: Resultats of the surgical treatment of Hirschprung's Disease. A. propos of 18 cases. Pediatrie 17: 305-7, 1962 (Fr).
51. Ault, G. W.; Castro A. F.; Smith, R. S.: Carcinoma of the upper rectum and rectosigmoid clinical report on high inferiormesenteric ligation. Postgrad. Med. 8: 176-183. 1950.
52. Ault, G.; Castro A. F.; Smith, R. S.: Clinical Study of ligation of the inferior mesenteric artery in left colon resections. Surg. Gynec. Obstet. 94: 223-228, 1952.

53. Avery Jones F.: Recientes Avances en Gastroenterología. Trad. Ing. Edit. Toray S. A. Barcelona, p. 124, 304, 350, 1960.
54. Axelrod H.: Congenital aganglionic megacolon. *Amer. J. Surg.* 90: 18-25, 1955.
55. Bacon H. E.; Smith C. H.: Transplantation of the transverse colon to anus following hemicolectomy and proctosigmoidectomy as a one stage procedure. *J. Int. Coll. Surg.* 10: 1947.
56. Bacon H. E.: Anus Rectum Sigmoid Colon. Ed. Lippincott, Philadelphia Vol. I, p. 9, 10, 100, 117, 805-815. 1949.
57. Bacon Harry E.: Proctología Esencial. Ed. Mundi Bs. As. p. 35, 36, 366, 372, 1948.
58. Bacon H. E.; Smith C. H.; The Arterial Supply of the distal colon. *Ann. Surg.* 127: 28-33, 1948.
59. Bacon H. E. y Col.: Villous Papillomas of colon and rectum. *Surgery.* 35: 77, 1954.
60. Bacon, H. E. Valiente M. A.: Abdominio perienal proctosigmoidectomy with transplantation of transverse colon to anus; report of 21 cases. *Postgrad. Med.* 20: 6: 591-596, 1956.
61. Bacon Harry E.; Ross, S.: Atlas de Técnica Operatoria, Ano, Recto, Colon. Librería Bernades Bs. As. p. 38, 196, 1957.
62. Bahr, J.: Vólvulo del Sigmoido. V. Cong. Interam. Cir La Paz Bolivia, p. 241, 1950.
63. Bailey, H. A.; Haber, J. J.: Megacolon with a brief review of etiological Factors and treatment. *Amer. J. Surg.* 69: 253, 1945.
64. Bailey, D.: *Brit. Med. J.* 2: 433, 1957.
65. Balduzzi, Benedetti and Melis.: Circolazione arteriosa del rettosigmoido e del ratto con riferimento di vari interventi chirurgici. *Rass. Ital. Chir. Med. (Génova)* 2-8, p. 507, 1953.
66. Bambaren, Ch. C.: Abdomen agudo quirúrgico, Consideraciones Clínico quirúrgicas p. 15, 1962.
67. Bancroft, R. W. Intra-abdominal pressure relations in the anesthetized dog during rapid decompression. *Air Force School Aviation Medicine. Report* 55: 102, p. 1-8, 1955.
68. Banerji, B. N.: Volvulus of the colon. *Surg. Gynec. Obstet.* 95: 1. 34, 1052.
69. Barandiarán, Luis: Dolico Colon. *Rev. San Polic.* 90: 310, 1955.
70. Barandiarán, Luis: A propósito de 5 casos de vólvulos de dolico Colon signimoido. *Rev. Acad. Per. Cir.* IX: 5: 16, 1956.
71. Barandiarán, Luis: Patogenia del Dolico Colon. *Rev. Asoc. Med. Prov. Yauli*, II: 2-3, 182, 1957.
72. Barclay, A. E.: Note on the movements of the large intestine. *Arch. Roent. Ray.* 16: 422, 1911-1912.
73. Barclay, A. E.: The digestive tract. A radiological study of its Anatomy Physiology and Pathology. Cambridge, Londres, University Press, p. 84-101, 1938.
74. Barger, J. A.; Dixon, C. F.: Recent studies on the physiology of the human intestine. Their application to clinical problems. *Rev. Gastroenterol.* 3: 205, 1936.

75. Bargaen, J. A.: Moderns concepts of intestine function. J. A. M. A.: 132:313-317, 1946. Acta Gastroent. Belg. Marzo 1947.
76. Barrigton Ward L. E.: Congenital enlargement of the colon and Rectum. Brit. J. Surg. 1: 345, 1914.
77. Bartholomew, L. G. y col.: Intestinal polyposis associated with Mucocutaneous melanin pigmentatio nin Peutz-Jeghers Syndrome. Gastroenterology: 32: 434-451, 1957.
78. Barton, J.: Position of Colon. Trans Royal Acad. Med. Ireland. Vol. VII 1889.
79. Basmajian, J. V.: The marginal anastomoses of the arteries to the large intestine. Surg. Gynec. Obstet. 99: 614-624, 1954.
80. Basmajian, J. V.: The Main Arteries of the large intestine. Surg. Gynec. Obstet. 101: 585-591, 1955.
81. Bates, T. J.; Glancy, L. J.: Volvulus of the colon in the demented patient. J. Ment. Sci. 106: 1115, 1960.
82. Bathan, J.; Chopra, D. R.: Interpositcion of the colon betffween liver and diaphragm (Chilaidit's syndrome). Burma Med. J. 8: 112-113. 1960.
83. Battaglia, G.; Delaito, A.: Anatomical contribution to the study of paraduodenal and intersigmoid peritoneal recesses. Arcisped S. Anna Ferrara. 15: 125-136, 1962.
84. Batterman, R. C.: The problem of constipation in the institutionalized patient. Ann. NY. Acad. Sci. 58: 520, 1947.
85. Baughman, B. B.: Obstruction of the colon: J. Kentucky Med. Ass. (Louisville) 55: 710-719, 1957.
86. Bauman et Prochiant: Invagination sigmoïdes-sigmoïdienne en dolichosigma. Ac. de Ch. 1953 (Citado por Seror).
87. Bayet, R.: Conceptions psychosomatiques de la contipation. Cie Med. 37: (8): 1031-1037, 1956.
88. Bazan, C.; Parodi, A.; Holgado, A.; Moran.: Dolicocolon en la infancia. Rev. Colomb. Pediat. 16: 77-89, 1956.
89. Beal, J. M.: the treatment of volvulus of the sigmoid colon. Arch. Surg. 85 (6): 867-868, 1962.
90. Beau, A.: La Nomenclature anatomique internationale. Presse Med. 63 (17) 349-350, 1955.
91. Beauvis, H.; et Bouchard, A.: Nouveaux Elements D'Anatomie Descriptive et Embriologie. Ed. B. Bailliere, Paris p. 772-773, 1873.
92. Becerra de la Flor J.: La oclusión volvular del colon sigmoideo. T. B. Lima. 1933.
93. Becerra de la Flor J.: Vólvlus intestinales. IV Cong. Peru. Cir. 1950
94. Becker, G. L.: The Prevention of gas explosion in the large bowel during Electrosurgery. Surg. Gynec. Obst. 97: 4:463, 1953.
95. Beclere: Variations de longueur du gros intestin. Soc. de Gastroenterologie, Paris, 6 fev. 1923.
96. Begouin y col.: Pathologie Chirurgicale. Ed. Masson Tomo III p. 632. 680. 1924.
97. Beinfeld, M. S. and Changus G. W.: Gastroenterology 35: 534, 1958.

98. Belot, J.: Un Cas de Dolichocolon. Bull. et Mem Soc. Radio. Med. Francia, 98, 1920.
99. Belou P.: Revisión Anatómica del Sistema Arterial. 1a. Ed. T. III Edit. El Ateneo Bs. As. p. 43, 45, 52, 59, 1934.
100. Belou P.: Práctica Anatómica. Vasos Mesentéricos. Bs. As. 1941.
101. Beltroy, E.: Colostomía. Rev. Méd Hosp. Obrero, Lima, 10: 3-4. 1961.
102. Beltroy, E.: Colon. Curso Clínica Quirúrgica 5º Año. Hospital Obrero, Lima, p. 188, 1962.
103. Bensaude y Soriel: Le Dolicho-sigmoide. Arch. Mal. Appar. Dig. 8: 1, 1914.
104. Bensaude et Guenau: Obstruction intestinale. Paris Med. 7: 467, 1917.
105. Bensaude et Guenau: Recherches radiologiques sur les mouvements du gros intestin. An. Fac. Med. Montevideo. II, 219, 1917.
106. Bensaude R., et Monod O.: Le Dolicho- sigmoide. Ann. Med. Paris T. XXVII: 4: 364, 1930.
107. Beraun Angues J.: El Abdomen agudo quirúrgico en el Hospital Daniel A. Carrión, Lima. T. B. N° 2845 (1942-54) 1954.
108. Bercovitz Z. T.: Ulcerative colitis in the aged. Amer. J. Gastroent. 35: 3: 213-229, 1961.
109. Berger, R. L.: Lium Rolf: Simpatectomía abdominal post-gangliónica (colitis) An. Cir. VIII: 3: 254-261, 1960.
110. Berger, P. L.; Shaw, R.: Spontaneous rupture of the colon. Brit. Med. J. p. 1422, 1961.
111. Bernedo, A. J.: Contribución al estudio de la obstrucción intestinal. Centro Médico Naval, Callao, T. B. N° 4780, Lima, 1959.
112. Bert, P.: Barometric pressure; reserches in experimental physiology, Translated by Hitchcock M. A. and Hitchcock F. A. Columbus, Ohio, College Book Co. 1934.
113. Bertrand et Clovel: Volvulus. Lyon Chir. 29: 621, 1932.
114. Besaude, R.: Maladies de l'intestin. Serie II. 120, 1932. París.
115. Bhargava, K. P.: Volvulus Indian J. Med Surg. 9, 1962.
116. Bianchi: Sull'importanza dei vizi di posizioni congenite nella patologia del grosso intestine. Radiol Med. (Tor) Jun. 1925.
117. Bianchi Donaire, P. M. Cáncer sigmoide rectal. Síntesis de conceptos anátomo-quirúrgicos basados en el tratamiento de enfermos realizado en la Clínica Albanese. Prensa Med. Argen. XLV: 25: 2301, 1958.
118. Bickham-Callander: Cirugía del Aparato Digestivo Shackelford R. T. Tomo II. P. 1167, 1961 Ed. Salvat, Barcelona (Traduc. por V. Artigas).
119. Bill, A. H.: Congenital abnormalities of the colon, rectum and anus. Surg. Clin. N. Amer. 39: 1165-1177, 1959.
120. Bishop Davis W. y Col.: Comparative Animal Physiology Ed. Ec. Ladd Presser. W. B. Saunders, p. 144, 1950.
121. Bissi, R. y colon.: Patología Médica. Colect. Celaya M. y Ferradas J. T. II (1ª Parte) p. 447, 455, 515, 1957 Bs. As.
122. Black, Carl, E.: Displacements of the Colon. Ann Surg. 56: 888-899. 1912.

123. Blankenhorn, D. H. y col.: Trasintestinal intubation; technic for measurement of gut length and physiologic sampling at know. Proc Soc Exp Biol Med. 88: 356, 1955.
124. Bloodgood, J. C.: Intestinal obstruction due to volvulus of adhesions of the sigmoid colon, with a report of five cases and a study of etiological factors. Ann Surg. 49: 161, 1909.
125. Bockus, H. L.: Gastroenterología Ed. Salvat, p. 264, 266, 278, 307, 336, 342, 344, 381, 382, 383, 384, 387, 401, 419, 420, 429, 535, 1948.
126. Bockus H. L.: Gastroenterology. W. B. Saunders Co. Philadelphia London. Vol. II p. 385, 595, 611, 632, 684, 1964.
127. Bodian, M.; Stephens, F. D.; Ward, B. C. H.: Mega Dolico colon. Lancet. 256-6 1949.
128. Bodian, M.; Carter. C. O.; Ward, B. C. Megacolon. Lancet 1: 302. 1951.
129. Boehme Bruno: Abdomen Agudo. Acad. Perú Cir. Vol. XV: 3: 123, 1962.
130. Boggs, H. W. Jr. and Radcliffe, H. H. Jr.: Volvulus of the sigmoid colon. Southern Med J. 53: 1939, 1960.
131. Bonamy, C.; Broca, R. and Beau, M.: Atlas d'Anatomie Descriptive du corps humain. Ed. Masson, Paris. Tomo III Plancha 21, 1866.
132. Bonorino Udaondo C.: Colon Patología.— Diagnóstico y tratamiento del colon irritable. A. López Bs. As. p. 119, 1942.
133. Bonorino Udaondo C.: Tratado de Patología Digestiva. Ed. López & Etchegoyen Bs. As. Tomo II, p. 135, 454, 908, 1946.
134. Bonorino Udaondo C. y Catex, M.: Tratado de Patología Digestiva Tomo II, Bs. As. p. 45, 1948.
135. Borgstrom Sting.: Cicatrización de las anatomosis colónicas. Ann Cir. VII: 2: 279-284, 1960.
136. Boucart: Le Doliche-Sigmoide en Tesis, París, 1863 (Cit. por Ruiz).
137. Boureav, M.: Functionale Megacolon. Rev. Prat. (Par) 9: 3463-68, 1959.
138. Boyd William: Tratado de Patología General y Anatomía Patológica. Ed. Barnades Bs. As., p. 573, 1952.
139. Braier, L.: Diccionario Enciclopédico de Medicina. Edit. Heracles Bs. As. 1955.
140. Braithwaite, J. L.: The effects of interruption of the inferior mesenteric artery and its branches on the blood supply of the terminal part of the large gut in the experimental animal. Sur. Gynec Obstet. 100: 5: 521-531, 1955.
141. Brantigan Otto: Clinical Anatomy. 1ª Edition the Blakiston Division Mc. Graw Hill Book Co. Inc. New York 1963.
142. Braun, H. Ammon, K.; Riege, H. D.: Beitrag zur Atiologie und Symptomatologie des Dolichokolon. Med. Klin. 56: 27: p. 1156-1159, 1961. (Trad. por Dr. E. Muro).
143. Bravo Salazar, L.: Cáncer recto-sigmoideo. T. B. N° 2059, 1950.
144. Breland Osmond, P.: Manual of comparative Anatomy 5ª Ed. Mc. Graw Hill, 1943.
145. Brito Joaquín A. de: Volvo da sigmoide. V. Cong. Interam. Cir. La Paz, Bolivia, p. 225, 1950.

146. Brouardel et Gilbert.— Maladies de l'intestin. Ed. B. Bailliere p. 13. 262, 1907.
147. Brown, J.: Spontaneous perforation of pelvic colon. Brit. J. Surg 31: 307, 1944.
148. Bruce Sawyer R.; Sawyer Kenneth C. Jr.; and Sawyer Kenneth C.: Volvulus of the Colon. Amer. J. Surg. 104: 3: 468, 1962.
149. Brummer, P. Sheppala P.; Wegelius, U.: Redundant colon as a cause of constipation. Gut. 3: 140-141, 1962.
150. Bruni, A. C.: Compendio de Anatomía Descripttiva umana. Ed. Vallardi. Milano, 1945.
151. Bruusgaard, Ch.: Volvulus of the sigmoid colon and its treatment. Surgery 22: 466, 1947.
152. Bruzzoni, ó.: Sigmoiditis quirúrgicas. Prensa Med. Argent. XLV: 25. 2313, 1958.
153. Bryant, J.: Observations upon the growth and length of the human intestine. Amer J. Med. Sci. 167: 499, 1924.
154. Buckstein, Jacob.: Roetgenología del Aparato Digestivo. Ed. Labor S. A. Tomo II, p. 752, 1959.
155. Buhrke, R.; Lueck, K.: On the Chilaiditi symptom. Deutsch. Gesundh 14: 1066-1069, 1959.
156. Buie and Brust: Solitary adenomatosis of rectum and lower sigmoid. Trans. Ame. Proct. Soc. Anual Sesion Jun 10; 36, 1935.
157. Burns, F. J.: Volvulus of the colon. Dis. Colon. Rectum. 3: 403, 1960.
158. Bush, G.: Redundant Colon. Bristol Med Chir. J.: 45: 169 181, 1928.
159. Buxton, R. W.: Volvulos of the colon. Amer. Surg. 24: 124, 1958.
160. Byrne John.: Unusual aspect of large bowel obstructions. Amer. J. Surg. 103: 1: 62, 1962.
161. Cabanie, G.: Sur le chirurgie du resection sigmoïdienne; son individualité propré. Arch Mal Appar Dig., 44: 2: 218-225, 1955.
162. Cachin, M. y col: Appareil digestif ef foie. Ed. Masson, p. 134, 1955.
163. Caffey, J.: Pediatric X-Ray Diagnosis. 4th Ed. Year Book Med. Publishers Inc. p. 613-614, 1961.
164. Calas, F. Martin, R.; et Bouchet. Y.: L'apport de l'artere mesenterique superieure a la vascularisation du colon gauche. J. Med. Lyon 41: 970: 1255-1261, 1960.
165. Calzavara, F., F.; Ponzetta, T. T.: On the Inzani-Hirschsprung's disease. Riv. Anat. Pat. Oncol. 15: CXLVII-CLI, 1959.
166. Callander: Anatomía Quirúrgica por Anson B. J. y Maddock W. G. Ed. Salvat 2ª Ed. p. 501, 506, 508, 1956.
167. Calleja Pérez, N.: Anatomía Topográfica del caballo. 2ª Ed. Labor, p. 231. Fig. 34-35, 1956.
168. Campbell, E. J.; Green, J. H.: The behaviour of the abdominal muscles and the intra-abdominal pressure during quiet breathing and increased pulmonary ventilation; a study in man. J. Physiol. Lond. 127: 2: 423-426, 1955.
169. Camprubi y Stewart: La obstrucción volvular en el adulto a través de nuestra experiencia. Análisis de 54 casos 4º Cong. Perú. Cir. p. 634, 1950.

170. Cannon, W. B.: The movements of the intestines studied by means of the roentgen rays. *Amer. J. Physiol* 6: 251, 1902.
171. Cantor, Meyer, O.: The effect of stature upon the point of origin of the inferior mesenteric artery. *Surgery* 36: 1: 80-86, 1954.
172. Carbajal Bustios, G.: Los Dolicocolones, T. B. N° 2619, 1953 Lima.
173. Cardenal, L.: Diccionario Enciclopédico de Ciencias Médicas. Ed. Salvat, Madrid, 1958.
174. Carreras Paico, J.: Aspectos de la patología constitucional. *Rev. Clin. Esp.* LXIV: 5: 313, 1957.
175. Carrillo Maúrtua, L.: Notas sobre el tratamiento quirúrgico del cáncer del colon izquierdo. 4° Cong. Perú. Cir. p. 705, 1950.
176. Carrillo Maúrtua, L.: Colon Cirugía 11° Cong. Perú. Cir. T. II p. 541. 1958.
177. Carter, R.; y col.: Inferior mesenteric vascular occlusion. Sigmoidoscopic diagnosis. *Surgery* 46: 845, 1959.
178. Castex, M. R.: Tratado de Patología Digestiva. Patología Clínica del Asa Sigmoidea. Consideraciones anatómicas y fisiológicas.— Ed. López & Etchegoyen Bs. As. Vol. II, p. 921, 1946.
179. Casiraghi, J. C.: Anatomía Quirúrgica del Colon Iliopelviano *Rev. Asoc. Med. Argent* 69: 789-790: p. 205, 1955.
180. Castro, A. F.: Surgical technique of ligation of inferior mesenteric artery and preaortic lymphadenectomy. *Surg. Gynec. Obstet.* 102: 374-376, 1956.
181. Ceccarelli, G.; Menghetti, L.: Pathology and clinical aspects of megacolon. *Minerva Méd.* 50: 4430-1, 1959.
182. Cieza Becerra, H.: Estudio y revisión estadística de 8000 Historias Clínicas realizadas en Dpto. Gastroent. Hosp. Dos de Mayo (1956-1962). T. B. Lima, 1962.
183. Cohn J, Jr.: Recent developments in colon surgery. *Surgery* 46: 638-650, 1959.
184. Cohn, I., Jr.: Strangulation obstruction. Closed loop studies. *Ann Surg.* 153: 94-102, 1961.
185. Collins, L. H.: Excessive abdominal distention at high altitudes in a case of congenital megacolon. *J. A. M. A.* 117: 12: 1012, 1941.
186. Collins, D. C.: Newer Developments in Proctology. *Amer. J. Proctol.* XIII: 6: 358, 1962.
187. Connell, A. M.: The motility of the pelvic colon. *Gut.* 2: 175, 1961.
188. Conti, G.: On the morphology of sympathetic gangliomic nerve cells during various diseases. Buerger's disease. Raynaud's disease, frostbite, megadolichocolon. *Z. Zellforsch (Berl)* 53: 492- 544, 1961.
189. Cook, W. y col.: Duplication of distal colon. Report of case and its surgical correction. *AMA. Arch. Surg.* 80: 650-654, 1960.
190. Cook, G. B. and Margulis A., R.: Silicone foam enema. Radiopaque silicone foam impression studies of sigmoid colon; presented at the Ninth Annual Meet. Ass. of Univ. Radiologists. Stanford Univ. School Medic. Palo Alto Calif., May 1961.
191. Cook, G. B. and Margulis A. R.: Silicone foam diagnostic enema. *Surgery* 50: 513-518, 1961.

192. Cook, G. B. and Margulis A. R.: The Silicone foam diagnostic enema. Evaluation experimentalin dogs. *Surgery*. 50: 518-524, 1961.
193. Cook Calen B. and Margulis, Alexander R.: Casting out colonic lesions. *Med. World. New* 2: 22, 24, 25, 1961.
194. Cook, G. B. and Marbulis A. R.: The use of silicone foam for examining the human sigmoid colon. *Amer. J. Roentgenol* 87: 633-643, 1962.
195. Corbin, F. G.: Megasismoid, Megarectum Faecal Bolus. *Surgery* 35: 23, 1922.
196. Cordero Lecca, C.: Un caso de complicación del embarazo por Vólvulo del sigmoides, T. B. N° 1803. Lima, p. 2, 1948.
197. Cori, C. F.: Mammalian carbohydrate metabolism. *Physiol, Rev.* 11; 143-276, 1931.
198. Cornejo. R.: Embriología Médica. Ed. Med. Per. p. 213, 1951.
199. Corning, H. K.: *Lehrburch der Topographischen Anatomie*. Munchen Ed. J. Bergmann, p. 453-461; Fig. 359, 364, 1923 (Trad. por Dr. Edo. Muro).
200. Costero, I.: *Tratado de Anatomía Patología* Ed. Atlante. Max. p. 957. 1946.
201. Covarruvas, H.: La Uretero Sigmoidostomía en los casos de fistulas vésico-vaginales inoperables. 3º Cong. Perú. Cir. p. 504. 1949.
202. Crismer, R.: La part de la thyroide dans la patogenie du Dolichocolon. *Acta Bélgica Cl.* 2: 33-37, 1947.
203. Crumpacker Edgar, L; y col.: Proctosigmoidoscopy in periodic health examination. *J. A. M. A.*: 178: 10: 1033, 1961.
204. Cunningham, D. J.: *Tratado de Anatomía Humana*. 8ª Ed. Trad. M. Marín, Barcelona. Tomo I: 702-703, 1949.
205. Cuvier: *Lecons ó' anatomic comparee*, Paris 2, Ed. 4: 172, 1835 (Cit. por Bryant).
206. Chainot: Invaginatione sigmoide-sigmoidienne un Dolichosigm. *Arch. Mal. App. Dig.*, 1951 (Cit. por Seror).
207. Chaudhary, N. A. and Truelove, S. C.: Colonic motility: a critical review of methods and results. *Amer. J. Med.* XXXI: 1: 86, 1961.
208. Chaudhary, N. A. and Truelove, S. C.: Human colonic motility: a comparative study of normal subjects, patients with ulcerative colitis and patients with irritable colon syndrome *Gastroenterology* 40: 1: 1-36, 1961.
209. Chauveau, A.: *The comparative anatomy of the domesticated animals*. 2ª ed. Trad. George Flemin .Appleton Co. p. 479-485. 492, 1910.
210. Chiene, J.: Positions of colon. *J. Anat. Phys. Lond*: 1867-1869. Vol. ii., p. 14.
211. Chiflet, Abel.: *Anatomía Funtional Recto-cólica* (cit. por Obando).
212. Chiray M., Lomon, N. et Wahl.: *Le Dolichocolon*, Ed. Masson, Paris 1931.
213. Chiray, Lardennoiset Lomon: *Le Dolichocolon*. Presse Med. p. 297, 1931.
214. Chiray Lomon et Rosanoff.: *Le Dolichocolon*. Presse Med. p. 665, 1934.
215. Da Costa Celestino: *Elementos de Embriología*. Librería Hachette 1942.

216. Dagnino: Dolicocolias. *Semana Médica* 2: 1780, 1930.
217. Daher, Cutait, Carecehio, Curti, Manzione (Sao Paulo) Volvo de sigmoide. *V. Cong. Interam. Cir. La Paz, Bolivia*, p. 363-368, 1948.
218. Dassel, M. P. Muldoon, J. P.: The rectosigmoidal area: a "Twilight zone" of diagnosis. *Dis Colon Rectum* 3: 533-536, 1960.
219. Davenport Horace W.: *The Digestive Tract*. Ed. Year Book Med. Chicago, p. 60, 1961.
220. Davies, J. W.: Congenital retroversion of uterus due to abnormally placed sigmoid colon. *JAMA* 154: 749-751, 1954.
221. Davis, J. E.: Morphography of 285 colons. *Amer. J. Obstet. Gynec* 73: 474, 1916.
222. Davis, D. A.: A new concept in the treatment of symptomatic redundant colon of dolichocolon. *Wertern J. Surg.* 68: 101-106, 1960.
223. Debray, Ch.: La Pathologie sigmoïdienne non cancéreuse. *Vie Médicale* 42: 275, 1961.
224. Delafield, R., Helriegel, K.; Urteaga, D. Meza, A.: Contribución a la patología del Vólvulo del sigmoide. *Arch. Peru. Pat. Clin.* Vol. V, 1951.
225. De la Romaña, J.: Curiosidades anatómicas *Rev. Med. Per.* 9: 179-184, 1937.
226. Delatour, H.: Angulation at the sigmoid. *Surg. Gynec. Obstet.* 26: 285, 1918.
227. Delgado, Fernando: *Abdomen agudo en la altura*. T. B. Lima, 1960.
228. Delgado Romero, Fernando; Márquez, Raúl: *Abdomen Agudo en la altura*. *Rev. Assoc. Med. Prov. Yauli*. V: N° 1-2-3-4, 1960 La Oroya.
229. Dellepiane, José: Anomalías intestinales en el niño. *XIII Cong. Per. Cir. Lima*, p. 295-305, 1961.
230. Dellepiane M. José: *Abdomen agudo en el niño*. *Anales de la Journ. Nac. Med. Cir. Urg.*, p. 132, 1962.
231. De Muth, W. E. Jr.: Spontaneous rupture of the normal colon. *Arch. Surg.* 80: 3: 445, 1960.
232. Díaz Sandoval, J.: Oclusión intestinal por Vólvulos del Colon Sigmoideo. Su tratamiento quirúrgico de urgencia. *Lima, 1948, T. B. N° 1752*.
233. Díaz Navarro, E.: Estudio sobre el tratamiento del abdomen agudo, realizado en el Hosp. D. A. Carrión, Huancayo. *T. B. Lima*, 1964.
234. Di Dio, L. J. A.: Píloros do sistema digestorio. *Rev. Hosp. N. S. Aparecida Sao Paulo*. 3(2) 55-104, 1950.
235. Donayre Campos, D. A.: Contribución al estudio de la oclusión intestinal en la altura. *T. B. N° 5169, Lima*, p. 91-99, 1961.
236. Dragstedt, A. C.; Lang, V. F.; Millet, R. F.: Relative effects of distention in different portions of the intestine. *Arch. Surg.* 18: 257, 1929.
237. Drapanas, T. and Stewart J.: Acute sigmoid volvulus. Concepts in surgical treatment. *Amer. J. Surg.* 101: 1: 70, 1961.
238. Drummond, H.: The arterial supply of the rectum and Pelvic colon. *Brit. J. Surg.* I: 677-685, 1914.
239. Duhamel, B.: Une nouvelle operation pour le megacolon congenital;

- L' abaissement retro-rectal et trans-anal du colon et son application possibles su traitement de quelques autres malformations. Presse Med. 64: 95, 2249-2250, 1956.
240. Duhamel, B.: Mem. Acad. Chir. 85, 192, 1959.
241. Duhamel y Roviralta: Simposium sobre megacolon del Intern. Surgeons. Roma, May 1960.
242. Dukes, H. H.: Fisiología de los Animales Domésticos. Trad. Fco. Castejón Calderón. Ed. Aguilar, Madrid, p. 392, 1960.
243. Duomarco, J. y Col. La presión intra-abdominal en el hombre. Ed. El Ateneo Bs. As. p. 14, 43, 54, 131, 1947.
244. Duval Pierre: Bolicocon.— De la dilatation dite idiopathique du gros intestin. Rev. de Chir. 322-508-641, 1903. Tomo I.
245. Editorials: Brit. Med. J. 1: 495, 1885. (Cit. por Bryant).
246. Editorial. The problem of the large bowel. JAMA: 179: 5. 369, 1962.
247. Ehrentheil, O. F. and Well, E. P.: Megacolon in psychotics patients. A clinica lentity. Gastroenterology. 29: 285, 1955.
248. Elman, R. y Aird, I.: Observations on Intra-intestinal pressure. Proc. Soc. Exp. Biol. Med. 32, 1620. 1935.
249. Enríquez Navarro, A. F.: El vólvulo en los diferentes segmentos del intestino grueso. Arch. Med. Panameñ. 4: 4: 197, 1955.
250. Enterline, H. T.; Evans G. W. y col: Malignant potential of adenomas of colon and rectum JAMA: 179: 5: 322-330, 1962.
251. Espinoza Granda, E. E.: La irrigación arterial del colon en 100 cadáveres peruanos. T. B. Lima, 1964.
252. Etzel, E.: Avitaminose como agente etiológico de megacolon o de megaesófago. An. Fac. Med. S. Paulo. V. XI., Fasc. I, 1935
253. Etzel, E.: Megacolon. Rev Bras Cir, 1936
254. Etzel, E.: Distribuicao geográfica de megaesófago, megacolon. Estado actual de teoria etiológica de avitaminose B. 1. Rev. Ass. Paul. Med. 15: 103, 158, 1939.
255. Etzel, E.: O megacolon e seu conceito moderno. Arch. Argent. Enfer. Apar. Dig. 17: 123-184, 1941-1942.
256. Etzel, E.: May the complex that includes Mega-Esophagus (Cardio-Spasm) Megacolon and Mega-Ureter be caused by chronic, Vitamin, B. efficiency. Amer. J. Med. Sci. 203-87, 1942.
257. Farenhott, A.: Position of sigmoid. Med. and Surg. J. Boston. Vol. CXXXI, p. 427, 1894.
258. Feldman, Maurice: Colon.— Clinical Roentgenology of the Digestive Tract. Ed. William Wood Co. Baltimore, p. 614, 623, 628, 630, 632, 633, 641, 645, 648, 655, 669, 682, 707, 717, 577, 597, 1938.
259. Fernández Méndez: Anatomía, Montevideo, 1938.
260. Ferreira Santos, B.; Aperistalsis of the esophagus and colon. (Mega-esophagus and Megacolon) etiologically related to Chagas'disease. Amer. J. Dig. Dis. 6: 700-726, 1961.
261. Ferreira Santos, B.: Megacolon and Megarectum in Chagas'disease. Proc. Roy. Soc. Med. 54: 12, 1042, 1961.
262. Ficarra, B. J.: Redundant sigmoid simulating Hirschsprung's disease. Rey. Gastroenterol. 20: 125-126, 1953.

263. Figueroa Barrios, R.: Patología observada en el Servicio de Gastroenterología del Hosp. Dos de Mayo (1947-1956). Lima, T. B. N° 4060, 1957.
264. Finochietto, R.: Megacolonostomía previa. Prensa Med. Argent. 47: 17: 1026-1029, 1960.
265. Forgue, E.: Pathologie Chirurgicale. Ed. Doin, Tomo II, p. 651, 1922.
266. Fournier, Harry.: The Middle Colic Artery. J. Int. Coll. Surg. 25: 455-460, 1956.
267. Frank, L. L.: Megacolon, volvulus of sigmoid and hepatodiaphragmatic interposition of colon. Rev. Gastroenterol. 19: 579-587, 1952.
268. Fraser Alec.: Position of colon. Tr. Royal. Acad. Med. Dublin. Ireland Vol. XXIII, p. 400, 1905.
269. Friedlaender, E.: The surgical treatment of acute volvulus of the megasigmoid by primary resection. J. Int Coll. Surg. 35: 3: 296, 1961.
270. Frisancho David: Volvulo del asa sigmoidea frecuencia y tratamiento en el Hosp. de San Juan de Dios, Puno. XI Cong. Peru. Cir. Tomo 2: 861, 1958.
271. Frisancho David: El colon y sus particularidades en el hombre del altiplano. Acad. Peru. Cir. XII: 5: 250, 1959.
272. Frisancho, David: El Dolicomegacolon como característica del hombre del altiplano. XIII Cong. Peru. Cir. p. 781, 1961.
273. Gabriel, L. T. y otros: Volvulus of sigmoid colon. Gastroenterology 24: 378, 384, 1953.
274. Calambos, A. and Calambos, W.: Redundancy of the colon. Amer. J. Dis. 13: 87, 1946.
275. Gallart Mones, F.: Patología Abdominal Clínica, Ed. Salvat, Barcelona p. 273, 319, 355, 1943.
276. Garrard, S. D. and Richmond, J. B.: Psychogenic megacolon manifested by fecal soiling. Pediatrics 10: 474, 1952.
277. Garry, R. C.: The movement of the large intestine. Physiol. Rev. 14: 103-132, 1934.
278. Gauss: Dolicolon. Bull. et Mem. Soc. Radio. Med. Francia: 8-98, 1920.
279. Gauss: Redundant colon. Arch. Surg. 15: 560, 1927.
280. Genzio, David; Phillipson A. J.: The alimentary Tract of the ruminant. Ed. Thomas, Springfield. 1957.
281. Gerber, M. L.; Holloway, C. K. y col.: Recurrent symptoms of partial obstruction due to redundant sigmoid colon. Amer. J. Surg. 25: 760-764, 1959.
282. Gerota: Anatomía Humana.
283. Gerwig, W. H. Jr.: Volvules of the colon. Arch. Surg. 60: 721, 1950.
284. Gianoni, Gianoni, V.: Breves consideraciones sobre el Dolicolon. T. B. N. 1325, 1943.
285. Gilbert, A. y Fournier. L.: Anatomie Topographique. Ed. Bailliere 1911.
286. Gilbertas-Barry y Cortet: Resultats et indications de la colectomie segmentaire sigmoïdienne dans le traitement du dolichosigmoïde non complique. Ann. de Chirurgie, Paris, II: 13: 993, 1957.
287. Girard, R. G.: A disease of the 2d. half of life; sigmoiditis J. Med. Lyon. 43: 1545-1554, 1962.

288. Gius, J. A.: *Fundamentals of General Surgery*. Ed. Year Book Medical Publishers, p. 402, 1962.
289. Goetze, O.: Intraoperative arteriography of inferior mesenteric artery and its branches to insure blood supply of oral intestines stump during continence-resection of rectal carcinoma. *Zbl. Chir.* 77: 1357-1362, 1952.
290. Goligher, J. C.: The blood supply of the sigmoid colon and rectum. *Brit. J. Surg.* 37: 157-162, 1949.
291. Goligher, J. C.: The adequacy of the marginal blood supply to left colon after high ligation of inferior mesenteric artery during excisión of the rectum. *Brit. J. Surg.* 41: 35, 1954.
292. Gonzales García, J.; Gonzales Alvarez, R.: *Anatomía comparada de los animales domésticos*. 6a Ed. Juan Pueyo, Madrid, p. 473, 1949.
293. Gonzales, Darío: Oclusión intestinal. *Rev. Asoc. Med. Prov. Yauli Tomo II*, 164, 1957.
294. Gonzales y col.: *Afecciones quirúrgicas del colon y recto abdominal*. Prensa Med. Argent. Vol. L: 18: 1145 1963.
295. Gonzales, M. y Larach, A.: *Volvulo del Sigmoides*. Cong. Intern. Proct. Mar del Plata. I: 318, 1957.
296. Grace, W. J; Wolf S., and Wolf. H. G. *the Human Colon*. Ed. Paul Hoeber NY. 1951.
297. Grant, J. C. B.: *A method of Anatomy*. 5a. Ed. Williams & Wilkins Co. Baltimore, p. 261. 225, 1952.
298. Grant, J. C. B.: *An Atlas of Anatomy by regions*. 4a. Ed. Williams & Wilkins Co. Fig. 146. 1956.
299. Gray, A. W.: Triplication of large intestine. *Arch. Path.* 30: 6, 1940.
300. Gray, Henry.: *Anatomía Humana Descriptiva y aplicada*. 28 Ed. Trad. del Ing. por Juan José Cirio. Ed. Emecé. p. 949, 1672, 1942.
301. Greenlee, Herbert.: *Técnica de Hemicolectomía izquierda para carcinoma de colon descendente, sigmoide y rectosigmoide*. *Clinicas Quirúrgicas N. Amer.* p. 105. Feb. 1961.
302. Gregoire, B. *Anatomie Médico-Chirurgicale de l'abdomen*. Ed. B. Bailliere, Paris. Tomo II p. 117, 141, 151, 179, 1929.
303. Guirao Gea: *Disección reglada de las Vísceras del Abdomen* Ed. Salvat, Barcelona, p. 17, 18, 19, 1942.
304. Griffiths, J. D.: *Surgical Anatomy of the blood supply of the distal colon* *Ann. Roy. Coll. Surg. Engl.* 19: 4: 241, 1956. *Excerpta Médica*. V. 12: p. 262, 1958.
305. Grimoud, M.; Yapeyrere et Malecaze, A.: *A propos des lachages precoces de l' anastomose apres hemicolectomie gauche*. *Press Med.* 72: 25: 1514, 1964.
306. Grinnell, R. S. and Hiatt. R. B.: *Ligation of inferior mesenteric artery at aorta in resections for carcinoma of sigmoid and rectum*. *Surg. Gynec. Obstet.* 94: 526-534, 1952
307. Groth, K. E.: *The axial torsion of the colon, through so called physiological volvulus*. *Acta Radiol (Stockh)* 15: 153-168. 1934.
308. Guevara Velazco, A. y Lizaraso Caparo F.: *Vólvulo intestinal agudo*. *Rev. Med. Hosp. Empleado*. Vol. 2: 1: 51, 1962.

309. Gurmendi, Luis: Colon Anomalias y Malformaciones (Dolicomegacolon). 3º Cong. Perú. Cir. p. 548, 1949.
310. Gurmendi, Luis: Algunas consideraciones sobre cáncer del sigmoides y recto sigmoideo. 7º Cong. Interam Cir. Lima Tomo I. p. 371.
311. Gurmendi, Luis: Cirugía en el Sigmoides. Bol. Acad. Per. Cir. Lima, Año IV: 7, p. 187, 1950.
312. Gurmendi, Luis: Vólvulo del Asa sigmoidea. IIº Cong. Per. Cir. Lima, Tomo 2: p. 728, 1958
313. Guzmán Barrón, A.: La Nutrición en el Antiguo Perú. Conf. de Ciencias Antropológicas. Actas y Trabajos, Lima., p. 229, 1951.
314. Gwlym, Davis: Applied Anatomy. 9a. Ed. Lippincott, Philadelphia p. 468, 473, 475, 1934.
315. Hall, M. R.: Radiography diagnostic of volvules of sigmoid. Amer J. Roentgenol. 39: 925, 1938.
316. Hall, Allan and Coffey R. J.: Cancer of the large bowel in the young adult. Amer. J. Surg. 102: 1, 66, 1961.
317. Hall Craggs, E. C. B.: Sigmoid volvules in an African Population. Brit. Med. J. N° 5178 p. 1015, 1960.
318. Halle Shea: Certain relationships of the irritable colon. Amer. J. Gastroenterol. 32: 3: 328-338. 1959.
319. Hallenbeck, G. A.: Diagnóstico de la Enfermedad Aganglionar del intestino (Enfermedad de Hirschsprung). Clínicas Quirúrgicas N. Amer. p. 935. Ago. 1961.
320. Hallstrand, H. O.: Unusual types of surgical pathology. Amer. J. Proctol. 12: 1: 25-31, 1961.
321. Hamdy Mahmoud and Sorbur, Mustafa Fahmy: On case of displacement of the descending colon. J. Anat. Physiol. 43: 242-243, 1909
322. Hamilton, W. J.; Boyd, J. D.; Mossman, H. W.: Human Embriology 3a. Edition Baltimore, 1962. (Cit. por Espinoza).
223. Hamlin E.: Non operative reduction of acute volvulus of sigmoid. New Engl. J. Med. 274: 835, 1952.
324. Hansemann: Le Dolichocolon ruse. Med. Clin. Sept. 1917 (Cit. por Bensaude y Monod).
325. Hardy: Fisiología normal y patológica del intestino grueso. Arch. Argen. Enferm. Apart. Dig. Tomo 21-I, Feb. 1946.
326. Hardy, J. D.: Surgery of the aorta and its branches. Part. IV. Occlusive disease of the celiac, superior mesenteric, inferior mesenteric ,renal iliac, femoral and moro distal arteries. Amer.. Practit. 11: 317- 340, 1960.
327. Harrinson, A. W.; Cloal A E.: Left colon ischemia following occlusion or ligation of the inferior mesenteric artery. Canad. J. Surg. 5: 293-298, 1962.
328. Haymond, H. E.: Volvulus of sigmoid colon. Rocky Mountain J. Med. 51: 194-201, 1954.
329. Hayward, M. D.; Cameron, A. H.: Triple mosaicism of the sex chromosomes in Turner's syndrome and Hirschsprung's disease. Lancet 2: 623-627, 1961.

330. Henning Norbert: Tratado Didáctico de las Enfermedades del Aparato Digestivo. Ed. Científico-Médica, Barcelona, p. 525-527, 1953.
331. Heresi Denen, J.: Tratamiento Quirúrgico del Cáncer del Colon, Hosp. Obrero, Lima T. B. Med. N° 5067, 1960.
332. Hernandez Guio, G.: Experiencia con el G-33040 en tratamiento de enfermos "funcionales" de aparato digestivo. Rev. Clin. Esp. XCI: 1: p. 26, 1963.
333. Hernández Calderón, A.: Megalocon del Niño. T. B. Lima, 1955.
334. Herrera Cagigao G.: Tratamiento de la Diverticulitis del Colon. T. B. N° 3891, Lima, 1957.
335. Herrera Martínez, C.: Consideraciones sobre malformaciones de la porción terminal del tubo digestivo. Rev. Hosp. del Niño. 13: 43-44 p. 7-17, 1950. Clasif. etiolog. de "Peyrot" (4 vicios de posición sigmoides).
336. Hilton, H. D. and Waugh J. M.: Management of volvulus of sigmoid colon. *Ama. Arch. Eurg* 62. 437-442, 1951.
337. Hillemand, P.; Durand, P. and Nalpas R.: Un cas de megacolon chez un toxicomane disparaissant apres desintoxication. *Bull. et Mem. Soc. Med. de Hosp. Paris*, 58: 23-24; p. 316-318, 1942.
338. Hillemand, P., Durand, P. Duval, H. et Viguie, R.: Mega-esophage Megabulbe, Megacolon, chez une toxicomane. Desintoxication. Guérison. *Bull. et Mem. Soc. Med. de Hosp Paris*, N° 23: 305, 1943.
339. Hillmand. Gilbrin. Morin, Caronet et la Presle: Megacolon chez une myzoedemateuse. *Bull. et Mem. Soc. Med. de Hop. de Paris*, N° 11, 12, 274, 1947.
340. Hillmand, P.; Viguie, R.: La Megasplanchnie digestivo fonctionnelle. *Presse Medicale*, N° 41, 465-466, 1947.
341. Hillemand, P. y Lecoœur (Mem.): La Megasplanchnie digestive chez les toxicomanes. *Bull. et Mem. Soc. Med. de Hop. Paris. Extrait des N° 5 y 6*, p. 143, 1949.
342. Hillemand, P.: Dolichocolons et Megacolons non compliques de l'adulte. Interpretation et traitement. *Rev. Prat (Par)* 9: 32: 3469-3470, 1959.
343. Hollinshead, W. H.: *Anatomy for surgeons*. NY. Ed. Paul B. Hoeber Inc. Vol. 2, p. 486-530, 1956.
344. Hollinshead, W. H.: *Embriology and Surgical Anatomy of the colon. Dis Colon, Rectum*, 5: 23-27: 360, 1962.
345. Hosslin, R.: Displacement to right of sigmoid colon. *Muenchener Med. Wsche.* 75: 951, 1926.
346. Houssay, B. y col.: *Fisiología Humana*. El Ateneo Bs. As. p. 465, 1945.
347. Hovelacque, A.: *Les arteres mesenteriques*. Ed. Doïn, Paris 1936.
348. Hyrtl: *Variete arterial*. Ed. Salvat. p. 329, 1960 (Cit. por Testut L.).
349. Igarzabal, J. E.: *Técnica Quirúrgica*, Tomo II, 1569, 1955.
350. Igarzabal, J. E.: *Nuevo Tratado de Patología Quirúrgica*. Ed. Hachette. S. A. Bs. As. Tomo IV, 698, 1955.
351. Isaacson, N. H.; Greer, D B: Conservative treatment of acute form of sigmoid volvulus *Surgery*. 31: 544-551, 1952.
352. Ishikawa, J.: Diverticulitis y diverticulosis colónica. T. B. Med., Lima 1963.

353. Izar, G.: La Stipsi patoginesi e terapia. Clin. Ter. (Roma) 22: 264-269, 1962.
354. Jayle, F.: La dilatation congenitale idiopathique du colon observee au XVII e. siecle. Presse Med. 17: 803, 1909.
355. Jenkins, J. A.: Hirschsprung's disease. Aust New Zeal J. Surg. 17: 189-206, 1948.
356. Jew, E. Jr. and Harbison, S. P.: Reection for Diverticular Disease of the Sigmoid colon. AMA. Arch Surg. 81: 3: 435-443, 1960.
357. Jiménez Diaz, C., Lecciones de Patología Médica. Ed. Científico Médica, Tomo V. p. 480, 500, 546, 677, 686, 843, 850, 913. 1947.
358. Jiménez, F. A. and dReiner, L.: Arteriographic findings in congenital abnormalities of the mesentery and intestines. Surg. Gynec. Obstet. 13: 3: 346-350, 1961.
359. Johnson, P. M. y col.: Megacolon; evaluation of a method for experimental production of aganglionosis. Ann. Surg. 152: 313-319, 1960.
360. Johow, A., Scroggie A. y col.: abdomen agudo en el Niño mayor (Pre-Escolar). Revisión de Casuística de 1948- 1956. Hosp. Roberto del Ríos, Chile, p. 11.
361. Judd, E. S.: Problemas diagnósticos en las lesiones del colon. Clínicas Quirúrgicas N. Amer. p. 922, Ago. 1961.
362. Jung, R. C.: Chagas 'disease a possible cause of megaesophagus and megacolon. Amer. J. Gastroent. 32: 3: 311, 1959.
363. Kahn, P., Abrams, H.: Inferior mesenteric arterial patterns angiographic study. J. A. M. A. 188: 2, 223, 1964.
364. Kamieth, H. von: Medianlage des colon descendens, verbunden mit Rechtslage des sigma. Fortschr. Roentgenstr. 92: 407-409, 1960. (Trad. por Dr. E. Muro).
365. Kantor, J. L.: A study of atmospheric air in the upper digestive tract. Amer. J. Med. Sci. 155: 829, 1919.
366. Kantor, J. L.: A clinical study of some common anatomical abnormalities of the colon. I. The Redundant Colon. Amer. J. Roentgenol. 12: 414, 1924.
367. Kantor, J. L.: Common anomalies of duodenum and colon. Their practical significance. J. A. M. A. 97: 24: 1785, 1931.
368. Kantor, J.: The practical significance of digestive tract anomalies. J. Mich. Med. Soc. 30: 320 1931.
369. Kantor, J.: Roentgen diagnosis of disease and abnormalities of the colon. Radiology: 19, 269. 1932.
370. Kantor, J.: Anomalies of the colon. Their roentgen diagnosis and clinical significance. Radiology. 23: 653, 1934.
371. Kantor, J.: Sinopsis de las enfermedades del sistema digestivo. Ed. Hispano-Americana. México, p. 193, 1940-1941.
372. Keats, T. E.: Application of silicones to roentgenology of colon; pilot study. Radiology 65: 573-580, 1955.
373. Keith A.: Human Embriology and Morphology. 6a. Ed. London (Cit. por Espinoza).
374. Kerr, W. G. and Kirkaldy Willis W. H.: Volvulus. Brit. Med. J. 1: 799, 1946.

375. Kimber, I. W. y col.: Textbook of Anatomy and Physiology, 1955.
376. Kirshen, M. M.: Constipation. Amer. J. Proctol. 13: 5: 291-296, 1962.
377. Kissel, P. y col.: La saturnine dan Megadolicholon. Presse Med. 68-: 1739, 1742, 1960.
378. Klingman, W. O.: Treatment of neurogenic megacolon with selective drugs. J. Pediat. 13: 805-818, 1938.
379. Kodak: Radiografías y Fotografías Clínicas. Enema de espuma de silicio. p. 71; 29 Feb. 1963.
380. Kohan, S.: Motilidad del colon sigmoideo humano. Farmacología de atropina. Morfina y prostigmin. Prensa Med. Argent. 42: 7: 435-442, 1955.
381. Kohan, S.; Casoy, A.; Apartin, A.: Vólvulo Sigmoideo. 1er Cong. Intern. Proctol. Mar del Plata, 1957.
382. La constipation: Constipation Symposium. Vie Med. Par. 37: 8: p. 991-1037, 1956.
383. Lacroix, A. C.; y col.: Stude des mouvements du colon ascendant et de la partie inferieuru du sigmoide par enregistrement graphique, des modifications de la pression interieure de ballonnets "in situ". Algerie Med.. 57: 10: 889, 1953.
384. Larach, A., González F. M.: Vólvulo del asa sigmoide. 1er. Cong. Intern. Proctol. Mar del Plata, 1957 (Cit. por Obando).
385. Lardennois et Aubourg: Allongements segmentaires du gros intestin. Les Dolichocolies. J. Radiol Electrol, 2: 66., 1914
386. Latimer Callander, C. Anatomía Quirúrgica. Ed. Salvat, Barcelona, p. 408, 15, 418, 420, 1946.
387. La Torre y Porcel N.: El Tronco Arterial Celiaco en los Peruanos. Facultad. Med. Tesis Doctoral, p. 1, 2, 17, 18, 21, 1961.
388. Laurell, H.: Vólvulus der flevurasigmoidea. Eine Klinischeroentgenologische studie. Acta Radiol 7: 105, 1926 (Cit. por Bruce Sawyer y col.) (Cit. por Bockus).
389. Laurence, A. A.: Progresos en la cirugía de diverticulitis del colon. Prensa Med. Argent. XLIV, p. 3774, 1957.
390. Laurence, G. and Lagache, G.: La chirurgie du megacolon congenitale. LXI Cong. Ass. Franc. Chirurg. 5-X-1959. Presse Med. 67: 49: 1833, 1959.
391. Lavin, A. y col.: Complicaciones quirúrgicas de urgencia del cáncer del colon y recto. 11º Cong. Perú. Cir. Tomo II p. 705, 1958.
392. Law, J. L.: The treatment of megacolon with parasympathetic drugs. J. A. M. A. 114, 2537, 1940.
393. Leach, J.: Functional Anatomy of the Mammal. 2a. Ed. Mc Graw Hill, p. 148-156, 1952.
394. Le Canuet, R.: L'exploration radiologique du sigmoide. Difficultes rencontres, Techniques d'examen. Vie. Med. 42: 291-304, 1961.
395. Lee, C. M. Jr. and Bebb, K. C.: Pathogenesis and clinical management of megacolon with emphasis on fallacy of term "idiopathic". Surgery. 30: 1026, 1951.
396. Levene, G., Bragg, E. A.: Mobility of recto-sigmoid, a new diagnostic sign. Radiology 54: 717, 1950.

397. Lewis, D.: Practice of Surgery. Ed. Prior Co. VII Chapt. 5: 2; 14-19 1946, (Actualizado hasta 1964).
398. Lichtenstein, M. y col.: Perforation of the cecum from obstructing carcinoma of the distal colon. Amer. J. Surg. 101: 1 p. 26, 1961.
399. Lieberman, W.: Double Sigmoidoscopy Amer. J. Proctol. 12: 5: 315-316, 1961.
400. Ligat y col.: Recurrent Volvulos of the Pelvic Colon. Brit. Med. J. 2: 7, 1933.
401. Lischi, G.: Osservazioni morfo-funzionali nel Dolicosigma. Radiol. Med. Tor. 37: 445-457, 1951. Acta Gastroent. Belga Abr. 1949.
402. Loose, K. E.: Abdominelle und retroabdominelle arteriographic Arch. Klin. Chir. Berl. 282: 399-413, 1955 (Trad. Dr. E. Muro).
403. Lovelase, W.: Transportation of patients by airplane. Proc. Staff Meet. Mayo Clin. 16: 221, 1941.
404. Maccagno, V.: Vólvulo del intestino como causa de abdomen agudo en la altura II Jorn. Med-quir. Perú, Boliviana, 1962. Bol. Acad. Perú. Cir. Vol. XV: 1, p. 1, 1962.
405. Mac Elhannon, F. M.: Experimental production of megacolon resembling Hirschsprung's disease. Surg. Forum, 10: 218-221, 1960.
406. Maffei, W. E.: Anatomía Patológica e Patogenia Dos "Megas". Anais IV Cong. Brasil. Proctol. p. 57, 1954.
407. Manrique Vasquez, G.: El abdomen agudo quirúrgico en el Servicio de Emergencia del Hosp. Loayza. T. B. N° 3000, Lima. 1949-1954., 1955.
408. Margulis, E. R. and Heinbecker, P.: Mesenteric Arteriography. Amer. J. Roentgenol. 86: 1, 103, 1961.
409. Marquez, J. E.: Anatomía Patológica; observaciones anatómicas An. Paul. Med. Cir. 70: 189-197, 1955.
410. Martiarena, Serapio: Algunas consideraciones sobre oclusión intestinal. 5° Cong. Perú. Cir. p. 675, 1951.
411. Martiarena, Serapio: Cirugía de Colon en Cuzco. Bol. Acad. Perú. Cir. XII: 5: 234, 1959.
412. Masciottra, E.: Vólvulos del colon sigmoideo. Día Med. Argent. 52: 1607, 1944.
413. Maximow Bloom, W.: Textbook of Histology, p. 394, 1957.
414. Mayhua Guillen, P. a.: Observaciones sobre el curso de las Arterias Sigmoideas en Peruanos. Clasificación, T. B. Lima, p. 7, 11, 21, 1960.
415. Mayo, Ch.: Blood supply of the colon. Surgical considerations Surg. Clin. N. Amer. p. 1117-1122, 1955.
416. Mayo, Ch. W.: Cirugía Intestinal. Ed. Interamericana. p. 9, 94, 98, 106, 126, 208, 231, 1956.
417. Mc Elwain, J. W. y col.: Lymph node metastases; experience with aortic ligation of inferior mesenteric artery in cancer of rectum. Surgery: 35: 513-531, 1954.
418. Mc Gowan, J. R.: Collateral circulation in the sigmoid colon. Arch. Surg. 71: 4: 531, 1955.
419. Meeroff, M.: Los factores psicogenéticos de la constipación. Prensa Med. Arg. XLIV: 35: 2730-2736, 1957.

420. Melsome, W. S.: Positions of colon. *J. Anat. and Phys. Lond*, 1893, Vol. XXX: p. 27. (Cit. por Bryant).
421. Menegaux, J. C.: Le traitement non chirurgical du volvulus au colon sigmoide para intubation recto-sigmoidienne. *Presse Med.* 67: 5-6 2119, 1959.
422. Merino Reyna, A.: Dolico-megasigma y Vólvulo Parcial. *Bol. Acad. Perú. Cir.* III: 16, 372, 1949.
423. Merino Reyna, A.: Oclusión Intestinal. IV Cong. Peru. p. 2, 1950.
424. Meza Suárez, P.: Contribución al estudio de la Patología Digestiva en Nuestro Medio. Observaciones hechas en Hosp. de Toquepala en los 3 últimos años. T. B. Lima, p. 65-67, 1963.
425. Michans, J.: Patología Quirúrgica. Tomo 3, p. 976, 993, 1961. Ed. El Ateneo Bs. As.
426. Michels, N. A.: Blood supply and Anatomy of the upper abdominal organs with a descriptive atlas. Ed J. B. Lippincott. Philadelphia-Montreal, 1955.
427. Michels, N. A. y col.: The variant blood supply to the small and large intestines. Its import i nregional resections. *J. Int. Coll. Surg.* 39: 127, 1963.
428. Mikal, S.: Surgical Physiology of the Colon. *Amer. J. Proctol.* 12: 2: 93-98, 1961.
429. Molina, B.: Morfología del Asa Sigmoidea en Nuestro Medio y su relación con la frecuencia del Vólvulo. Tesis en Sucre, Bolivia, 1941.
430. Moller: The redundant colon. *Acta Radiol.* 6: 432, 1926.
431. Momburu, A.: Abdomen agudo quirúrgico en el Hosp. de Toquepala T. B. Lima, 1958.
432. Mondor, H.: Diagnostic Urgents. Abdomen, Ed. Masson, p. 493, 508, 1930.
433. Monereo, J.: Enfermedad de Hirschprung. *Rev. Clin. Esp.* 42: 2 79, 1951.
434. Mongrut, A.: Peculiaridades del asa sigmoidea en el indígena peruano. XIII Cong. Peru. Cir. p. 777, 1961.
435. Montero, F.; Netto J. S. y Díaz Escobar.: Vólvulo del Colon sigmoideo. (Paraguay.—) V. Cong Interam. Cir. La Paz, Bolivia 1948 p. 297-306.
436. Moreaux, J.: Volvulus du colon pelvien. *Gaz. Med. France* 63:18 p. 1495-1498, 1956.
437. Moreno Aramayo, G.: Vólvulo del Asa Sigmoidea. *Surg. Gynec. Obst.* 110: 2: 197, 1960.
439. Morson, B. C.: Precancerous lesions of upper gastrointestinal tract. *JAMA* 179: 5: 311, 1962.
440. Morris: Human Anatomy, 3a. Ed. J Parsons Schaeffer. Blakiston Co. NY.
441. Mundell, E. E.: Position of colon. *Dominion Med. Mo. and Ont. Med. Journ.* 1895, XXXIX. (Cit. por Kantor).
442. Murdoch: Invagination sigmoideo-sigmoidienne en Dolichosigma, 1950 (Cit. por Seror).
443. Musiari, J. P.; y col.: Contribución a la Histopatología del Megacolon. *Prensa Med. Argent.* 46: 10: 592-593, 1959.
444. Musso, A.: Considerazioni sui volvoli nei nativi Eritrei. *Minerva Chir.* Tor. 9: 12: 579-585, 1954.

445. Nabar, B. V.: Chronic Vulvulus of the sigmoid colon. *Brit. J. Clin. Pract.* 14: 945, 1960.
446. Naudin, E. P., Chation, R., Ec!.. A.: Interet de la position de Chassard et Lapine pour le diagnostic radiologique des affections rectosigmoïdiennes. *Arch. Mal.Appar. Dig.* 47: 594-600, 1958.
447. Mayman, J.: Treatment of sigmoid volvulus. *Aust. New. Zeal. J. Surg.* 32: 1, 111-122, 1962.
448. Obando Nevado, R.: Consideraciones sobre el cáncer rectal. *Rev. Med. Hosp. Obrero, Lima*, X: 3-4, p. 484. 1961.
449. Obando Nevado, R.: El Vólvulo del Sigmoide en la Costa y Sierra del Perú. *Rev. Med. Hosp. Obrero, Lima*. XI: 3-4, p. 241-260, 1962.
450. Oglivie: Large intestine colic due to sympathetic deprivation. *Brit. Med. J.* 2: 671, 1948.
451. Ojha, D. J.: Vólulus. *Indian J. Surg.* 12: 42, 1950.
452. Oliveira, E. de, Lima, J. W.; Celso, N. M.: Ligadura da arteria mesenterica inferior acima da colica esquerda no cancer do colon es querdo e reto, no megacolon e na retite esternosante. *An. Paul. Med. Cir.* 71: 4: 251-259, 1956.
453. Orellana: Lecciones de Clínica Gastroenterológica, 207, 1958.
454. Orts Llorca, F.: Anatomía Humana. Ed. Científico-Médica, Madrid. Tomo III, 533, 1952.
455. Osman Hill: Comparative Anatomy and Taxonomy Primates. Ed. University Press, Edinburg Tomo I, 1953.
456. Otias, Neghone, Aguirre: Megacolon y Enfermedad de Chagas. *Rev. Med. Chile* 88: 94-97, 1960.
457. Attaviani: Le Dolichocolon (Cit. por Gianoni).
458. Oury, P. y Chavy, A.: Gastrocolie fonctionelle physiopathologie and anatomie interreacciones au megadolichocolon au adulte. *Semaine Hosp. Paris* 31: 2663-2666, 1955.
459. Oviedo Bustos, J.: Patología Funcional y Orgánica de los pliegues de la mucosa cólica. *Actas y Trabajos del V. Cong. Nac. Med. Rosario, Tomo VIII*, 1936
460. Oviedo Bustos, J.: Colon Ileopélvico. *Fisiología, Prensa Med. Argent. Tomo XX: 6*, p. 38, 1945.
461. Oviedo Bustos, J.: Patología del Colon Ileopelviano su síndrome clínico Radiológico. *Tratamiento. Prensa Med. Argent.* 41: p. 2065, 1946.
462. Oviedo Bustos, J.: Papel fisiológico del sigmoide y su piloro. *Prensa Méd. Argent. XLIV: 32: 2469,* 1957.
463. Oviedo Bustos, J.: Papel Fisiológico del Colon Ileopélvico. Ed. Universitaria. *IV Cong. Arg. Gastroent.* p. 567, 1959.
464. Oviedo R. Filiperto: Vólvulo del Asa sigmoidea. *V. Cong. Interam. Cir. Ed. Don Bosco. La Paz*, p. 1, 1950.
465. Painter, N. S. et. Truelove, S. C.: Potential Dangers of Morphine in acute Diverticulitis of the Colon. *British. Med. J.* Nº 5348 p. 33 34, 1963. Trad. por J. Cl. Patel en *Presse Med.* 72: 2: 130, 1954.
466. Paitre, F., Lacaze H., Dupret, S.: *Practique Anatomie Chirurgicale Illustree*, Edit. Doin, Fasc. II p. 287, 298, 306, 1935.
467. Palacios Malmaceda, C.: Contribución al Estudio de las Anomalías co-

- lónicas y sus complicaciones volvulares en el Hosp. Dos de Mayo.
T. B. N° 5285, 1961.
- 467a. Palma, R. Peculiaridades Anatómicas de los Cráneos Paleoperuanos,
Edit. Lumen, Lima -- Perú, 1944.
468. Palmer, Eddy: Gastroenterología Clínica, Ed. Cajica, México, p. 429, fig.
136, 1958.
469. Paravicine, A. Fortun, J. C. y Mostajo, J.: Vólvulo del Asa Sigmoidea.
V. Cong. Interam. Cir. La Paz, Bolivia, p. 389-408, 1948.
470. Pardo Botton, S.: Aspectos quirúrgicos del vólvulo sigmoide T. B.
N° 2594, p. 35, 1953.
471. Parsons S. J.: Human Anatomy. 10a. Ed. The Blakiston Co. 1951.
472. Parry, W. H.: Intestinal Obstruction after caesarian section for con-
tracted pelvis. Brit. Med. J. 2: 74, 1943.
473. Patel, J. y col.: Nouveaux Precis de Pathologie Chirurgicale. Tomo V.
Ed. Masson, p. 749, 767, 1947.
474. Patten, B. M.: Embriología Humana. Ed. El Ateneo. Bs. As. 1962.
475. Paturet, G.: Traite d' Anatomie Humaine Ed. Masson, 944, 1951.
476. Payne Palmer, E.: Volvulus of the sigmoide (Arizona) V. Cong. Interam.
Cir. La Paz, Bolivia, p. 289-296, 1948.
477. Pelaez E., Ayala, H.: Abdomen Agudo en la Altura.— Bol. Acad. Peru.
Cir. XV: 4: 187, 1963.
478. Peluffo, E., Soto, J. A., Giguens, W.: Síndrome de Tisnado Muñoz y No-
riega. Arch. Pediat. Urug. 32: 595-600. 1961.
479. Pernkopf, E.: Anatomía Topográfica Humana. Ed. Labor S. A. Tomo II,
p. 84, 1955.
480. Perovic, P.: Vólvulos de Sigmoide. Rev. Asoc. Med. Argent. 69: 223-226,
1955.
481. Petronelli, A.: In tema di insufficienza surrenalica crónica; considera-
zioni sopra un caso de dolicolcn con iposurrenalismo funzionale.
Arch. Ital. Mal. Appar. Dig. 23: 3: 175-185, 1957.
482. Picque, R.: Traite Practique d' Anatomie Chirurgicale et de Medicine
Operative. Ed. B. Bailliere, 713, 1913.
483. Pierini, A.: Volvulo del Asa Sigmoidea. Día Med. Argent. XXI: 49,
14,526. V. Cong. Interam. Cir. La Paz, Bolivia, p. 179, 1948.
484. Pillet, J.: Un cas d'artere mesenterique moyenne. Presse Med. 69: 38;
1647, 1961.
485. Piñero Sorondo, J.: Anatomía y Fisiología Humana. Ed. El Ateneo Bs.
As. p. 289, 1945.
486. Piquinela, J. A.: Vólvulo de Sigmoide. An. Fac. Med. Montevideo 39:
1; 21-48, 1954.— V. Cong. Interam. Cir. La Paz, Bolivia: p. 307-
354, 1948.
487. Piquinela, J.: Los Vólvulos del Colon.— 11° Cong. Per. Cir. Tomo II:
771, 1958.
488. Piulachis, P.: Síndrome de dilatation aigue du colon avec complication
du dolichomegacolon. Semaine Hop. Paris; 28: 3; 517-523. 1952.
489. Porier, Charpy, Cúneo: Abregé d'Anatomie. Ed. Masson Cié, p. 400
1908.

490. Poirier, Charpy, Cúneo: *Traite d' Anatomie Humaine*. 3ª Ed. Masson París, 1912.
491. Poggrund, R. S. and Steggerda, F. R.: Studies on the removal of gas from the colon by oxygen inhalation. *J. Aviation Med.* 19: 204, 1948.
492. Pompili, G.: La proiezione latero-lateral nello studio radiologico del retto e del sigma. *Anatomía Radiológica, e Técnica*. Minerva Med. 50: 69; 2677, 1959.
493. Pompili G.: La proiezione laterale nello studio radiologico delle affezioni del retto e del sigma. *Minerva Med.* 51: 19; 813-820, 1960.
494. Pompili, G.: Indicazioni e limitazioni della proiezione di Chassard e Lapine nello studio radiologico del retto e del sigma. *Minerva Med.* 51: 44; 2052, 1960.
495. Pons, A. F.: *Tratado de Patología y Clínica Médica*. Ed. Salvat. Barcelona, Tomo I. 569, 575, 1956.
496. Pope, C. E. and Buie, L. A.: A description of the arterial blood supply of the pelvic colon. *Tr. Am. Proc. Soc.* 30: 78, 1930.
497. Portes, C. and Majavakis, J. D.: Protosigmoidoscopy. Incidence of polyps in 50,000 examination. *JAMA.* 163: 411-413, 1957.
498. Portocarrero Bardales, H. R.: *Enfermedades del Ano, Recto y Sigmoideas en el Medio Policial*. T. B. N° 5006, Lima, p. 33, 1960.
499. Potoky-Karacsnyl: The blood supply of the passage between the sigmoid curvature and the rectum and its surgical significance. *Chir. Univ. Klin. Budapest. Excerpta Med.: Anatomy, Anthropology, Embriology, and Histology, V. 14: 13, 1960.*
500. Prata, P.: Dados anatómicos sobre A transicao entre colo-sigmoide e intestino reto com discussao sobre o pretensio "esfincter recto-sigmoideo". *Anais. IV Cong. Brasil. Protoc. Sao Paulo*, p. 289, 1954.
501. Prather, J. R.; Bowers, R. F.: Surgical management of volvulos of the sigmoid. *Arch. Sur.* 85: 6; 869-874, 1962.
502. Prieto Trucco, E.: Anomalías congénitas del Abdomen. XIII. Cong. Peru. *Cir.* p. 435, 1961.
503. *Progresos Anuales en la Práctica Médico-Quirúrgica: Intestino, Peritoneo, Abdomen*. Ed. Mundi, B.s As. Tomo 5: p. 69, 71, 80, 85; p. 450. 507, 1946.
504. Pujiula, R. P. S. J.: *Elementos de Embriología del Hombre y demás vertebrados*. (Cit. por Gianoni).
505. Pulitano, E.: Dolicolon. *Clínica Nuova, Roma Vol. 6: 136-145, 1948.— Excerpta Med. Cir. Vol. III: 7-12, 1949.*
506. Pyrtek, L. J., Jenney, W. L.: Fixed retrocolic right sided dolichosigmoid colon. *Ann. Sur.* 151: 268-273, 1960.
507. Quring, D. P.: *Functional Anatomy of the Vertebrates*. 5ª Ed. Mc Graw Hill. p. 343, 1950.
508. Quigley, J. P. and Brody, D. A.: A Physiologic and Clinical consideration of the pressure developed in the digestive tract. *Amer. J. Med.* 13: 73, 1952.

509. Quigley, J. Paul: Normal Physiology of the Colon Animals. An. NY. Acad. Sci. 58: 297, 1954.
510. Quispe Reyes, A.: Abdomen Quirúrgico en el Hosp. Regional de Tarma. Consideraciones Clínico-Quirúrgicas. T. B. Bº 5302, 1962.
511. Rankin, F. W., Barga, J. A., Buie, L. A.: The colon, rectum and anus. W. B. Saunders Co. Philadelphia, p. 68, 1932.
512. Raoul, Y.: Précis d'Anatomie et de Physiologie Humaines. 2ª Ed. Masson et Cie. page 384, 1964.
513. Regal, B.: Diagnóstico del Abdomen Agudo Quirúrgico en Cirugía de Urgencia. Bol. Acad. Peru. Cir. II: 3; 49, 1952.
514. Regal, B.: Síndromes Oclusivos. Anales 1ª Jorn. Nac. Med. Cirg. Urg. p. 90, 1962.
515. Reid, J.: Position of sigmoid on right side. Med. and Surg. J. Edinburgh. Vol. XVI, p. 70, 1936.
516. Reiner, L. y col.: Injection studies on the mesenteric arterial circulation. I. Technique and observations on collaterals. Sugery. 45: 820, 1959.
517. Repetto Homero: Estudio estadístico sobre el tratamiento del abdomen agudo realizado en el Dpto. de Emergencia del Hosp Obreiro. T. B. Nº 2542, Lima, p. 455, 1953.
518. Rintala, A.: Histological appearance of gastrointestinal polyps in Peutz-Jeghers Syndrome. Acta Chir. Scand. 366-373, 1959.
519. Ritchie, J., Ardran Gordon, M., Truelove, S. C.: Motor activity of the sigmoid colon of humans. A combined study by intraluminal pressure recording and Cineradiography. Gastroenterology. 43: 6: 642: 668, 1962.
520. Rivero, M.: Vólvulo del colon pelviano. Rev. de Cir. Sao. Paulo, 1938. (Cit. por Cordero Lecca).
521. Rives, J., Marty: Une observation de dilatation aigue du colon; syndrome de Pilachis et Hederich. Afr. Franc. Chir. 15: 2; 153, 1957.
522. Robbins, S.: Tratado de Patología. Ed. Interamericana, México. 690, 1962.
523. Roberts, M. y col.: Duplicación del Colon Sigmoideo. An. de Cir. Vol. VI: 9, 889-894. 1959.
524. Robles Chuquillanqui, P.: El abdomen agudo quirúrgico en el Hosp. del Carmen, Huancayo, 1955 T. B. Nº 3700, Lima.
525. Robles Chuquillanqui, P. Vólvulo Intestinal en el Hospital El Carmen de Huancayo. Rev. Asoc. Med. Prov. Yauli. 2: 2-3; 175, 1957.
526. Rodríguez, C.: Vólvulo del Asa Sigmoidea en el Hosp. Obrero. Casos estudiados durante el decenio 1950-1959. T. B. Nº 5462, Lima, 1962.
527. Román Flores, N. M.: Los Vólvulos del tubo digestivo en la Provincia de Huancayo, 1945-1960. T. B. Nº 5182, Lima, 1961.
528. Romero, E.: Patología General y Fisiopatología. Ed. Paz Montalvo, Madrid, p. 945, 993, 1004, 1963.
529. Rosi, P. A., Cahill, W. J., and Carey, J.: A ten year study of hemicolectomy in the treatment of carcinoma of the left half of the colon. Surg. Gynec. Obstet. 114: 1; 15, 1962.
530. Ross, J. A.: Vascular loops in appendices epiploical. Their anatomy

- and surgical significance with review of surgical pathology of appendices epiplocae. *Brit. J. Surg.* 37: 464, 1949-50.
531. Ross, J. A.: Vascular pattern of small and large intestine compared. *Brit. J. Surg.* 39: 330, 1951-52.
532. Rouviere H.: *Anatomic Humaine Descriptive et Topographique* Ed. Masson. Paris, Tomo I, p. 643, 785, 788.
533. Roviralta, E.: El Megacolon y sus Problemas. I. Conceptos básicos de sus tres modalidades. *Rev. Españ. de Pediatría*; XV: 87: 405, 1959.
534. Roviralta, E.: El Megacolon y sus Problemas. II. La identificación de sus tres modalidades base de la indicación terapéutica. *Rev. Español. de Pediatría*. XV 88: 543, 1959.
535. Roviralta, E.: El Megacolon y sus Problemas. III. Tratamiento con base etiológica y procedimientos quirúrgicos. *Rev. Españ. de Pediatría*. XV: 89: 685, 1959.
536. Rowlands, E. N. y col.: Metal-capsule optical manometer for measuring pressure in the human gut with an open ended tube. *Clin Sci-Lond.* 12: 299, 1953.
537. Rubay, P.: *Tratado de Anatomía Topográfica del Caballo*. 3ª Ed. Trad. J. García Cobacho, Madrid. p. 204-205, 1942.
538. Ruch and Felton: *Medical Physiology and Biophysique*. Ed. W. B. Saunders Large Intestine p. 948-954. 1958.
539. Ruiz, M.: Contribución al estudio del Dolicosigma. *Medicina (Madr.)* 16: 293-301, 1948.
540. Russell, T. Woodburne.: *Essentials of Human Anatomy*. USA. 1961.
541. Santos O. A., Hastings, F. W., Mazuji, M. K.: Effectiveness of Silicone as an Abdominal Drain. *Arch. Surg.* 84: 6: 643, 1962.
542. Sappey, C.: *Anatomía Humana Descriptiva*. Ed. Gillet. Chile. 1889. Tomo IV, 234, 248, 251, 1900.
543. Savonuzzi, G., Cavallini, A.: E'possibile prevenire le recidive in casi di volvolo di dolicosigma. *Progr. Med. Nap.* 11: 3; 78-79, 1955.
544. Sayles, L. P.: *Manual for Comparative Anatomy*. Ed. Mac. Millan, 118, 1946.
545. Scaro, I. F.: Vólvulos del Asa sigmoidea. *Día. Méd. Argent.* 32: 396-400, 1960.
546. Schena, A. T.: Vólvulos de Dolicomegasigma retromesentérico y retrocolónico; anatomía peritoneal. *Bol. Soc. Cir. B. Air.* 40: 7: 209-213, 1956.
547. Schinz, H. R. y col. *Röntgen Diagnóstico*, Ed. Salvat. Tomo IV. p. 3505, 3521, 3528. 1956.
548. Schobinger, Blackman, Ku Kan Lin.: Operative intestinal arteriography. *Ann Surg.* 147: 224. 1958.
549. Schultze, S.: *Atlas e Textbook of Topography and applied Anatomy*. Ed. W. B. Saunders. p. 138, 1905.
550. Seror, J., y Plane: Invagination sigmoide-sigmoidienne. Complication d'un Dolichosigmoide de l'adulte. *Afr. Franc. Chir.* 12: 3: 199, 1954.
551. Seror-Stoppa: A propos d' un cas de volvulus complexe du sigmoide. *Afr. Franc. Chir.* 12: 3: 308-310, 1954.

552. Seror-Farruggia: Traitement du Volvulus aigue du sigm et resection sans de torsion. Afr. Franc. Chir. 13: 5, 1955.
553. Seror, J. Rives, J. Stoppa, R. Azoulay, Cl.: Introduction a la chirurgie du dolichocolon. Afr. Franc. Chir. 17: 15, 1959.
554. Seror, J. Rives, J.: Les avantages de la laparatomia transverse dans la chirurgie du Dolichocolon. Afr. Franc. Chir. 17: 17, 1959.
555. Seror, J. y col.: Essay de definition anatomo-radiologique du Dolichocolon "Chirurgicale". Afr. Franc. Chir. 19: 1, 37, 1961.
556. Shatz, B. A., Freitas, E. L.: Area of colon visualized through the sigmoidoscope. JAMA. 156: 7. 717-719, 1954.
557. Shaw, R. S., Green, T. H. Massive mesenteric infarction following inferior mesenteric artery ligation in resection of colon for carcinoma. New. Engl. J. Med. 248: 21; 890-891, 1953.
558. Shehadi, W. H.: Studies of the colon and small intestine, with water soluble iodinated contrast media. Amer. J. Roentgenol. 89: 4; 740. 1963.
559. Simon, J. E., Senturia, H. R., Keller, T. B.: Volvulus of the sigmoid colon. Amer. J. Surg. LXXI: 550, 1946.
560. Singleton, A. O.: The blood supply of the large bowel with reference to resection. Surgery. 14: 328-341, 1943.
561. Sirbu, P. y Col.: Colpoplastia avec l'anse sigmoide. Presse Med. 70: 9: 449, 1962.
562. Sisson, S.: Anatomía de los animales domésticos. 3ª Ed. Salvat, 443, 1953.
563. Smith, F.: A Manual of Veterinary Physiology. 5ª Ed. Alex Ege Chians, 227, 1921.
564. Smith, C. W., Evans, P. R.: Bowel motility A. problem in institutionalized geriatric care. Geriatrics 16: 189-191, 1961.
565. Snellman, B.: High ligation of inferior mesenteric artery in operation for carcinoma of the left colon and rectum. Acta Chir Scand. 105: 364-375, 1953.
566. Sbotta, J.: Atlas de Anatomía Descriptiva Humana. Ed. Librería Académica. Madrid, 487, 1907.
567. Sosa Gallardo, C.: Infarto Alérgico del Colon. Prensa Med. Argent. 50: 3: 177, 1963.
568. Soto del Prado, M.: Estudio estadístico sobre el tratamiento del abdomen agudo realizado en el servicio quirúrgico de urgencia del Hosp. Dos de Mayo. Lima, T. B. Nº 2069. 1950.
569. Soto, B. y col.: Aortografía abdominal selectiva. XII. Cong. Per. Cir. p. 151, 1960.
570. Soulie, A.: Anatomie Topographique, Ed. Bailliere. 421, 503, 1911.
571. Soulie, P.: Indications contre-indications et incidents de l'angiocardio-graphie. Presse Med. 71: 46. 2209, 1963.
572. Soullard, J. y M'uzan M. de: Aspects psychologiques et psychoterapie de la constipation. Sem. Hosp. Paris. 31: 4157-4162, 1955.
573. Spadoni, R. y Santoni Mme.: Interet de l'incidence de profil dans l'etude radiologique du recto-sigmoide. J. Radiol. Electrol. (Paris) 34: 392-396, 1953.

574. Spalteholz, W.: Atlas de Anatomía Humana. Edit. Labor. Barcelona, 646, 993, 1959.
575. Steggerda, F. R. y col.: Motility and tone the human colon at varios simulated altitudes. *J. Aviat. M.* 26: 3, 189-193, 1955.
576. Steinberg, I., Finby, N., Evans, J. A.: A safe and practical intravenous method for abdominal Aortography, Peripheral Arteriography and Cerebral Angiography. *Amer. J. Roentgenol* 82: 758-772, 1959.
577. Steward, J. A. and Rankin, F. W.: Blood Supply of Large Intestine. Its surgical considerations. *Arch. Surg.* 26: 843, 1933.
578. Strauss, L., Bay M. B.: A satisfactory procedure for complete dosure of the mesentery after removal of a segment of the colon. *Dis. Colon. Rectum.* 5: 462, 1962.
579. Strode J.: Lesiones Quirúrgicas del Colon y Recto en Hawai. *Clin. Quir. N. Amer. Ed. Interamericana.* 1407, 1963.
580. Sudeck, P.: Uber die Gefassversorgung des Mastdarmes in Hinsicht auf die operative gangran. *Muenchener. Med. Wschr.* 54: 1314-1317, 1907 (Trad. por Dr. E. Muro).
581. Sullens, W. E. and Petkevich: Congenital dolichocolon. *Rocky Mountain Med. J.* 51: 713-716, 1954.
582. Sunderland, S.: Blood supply of the distal colon. *Aust. New Zeal. J. Surg.* II: 253-263, 1942.
583. Swenson, O., Rheinlander. H. F., Diamond, I.: Hirschsprung's disease. A new concept of the etiology. *New. Engl. J. Med.* 241: 551, 1949.
584. Swenson, O.: A new surgical treatment for Hirschsprung's disease. *Surgery.* 28: 371, 1950.
585. Swenson, O.: Modern treatment of Hirschsprung's disease. Recent surgery of clinical and anatomic aspects of this condition. *JAMA* 154: 651-653, 1954.
586. Swenson, O., Rathauer F.: Segmental dilatation of the colon. A new entity. *Amer. J. Surg.* 97: 734-738, 1959.
587. Tandler, J.: Tratado de Anatomía Sistemática. Ed. Salvat, Barc. Tomo III, 199, 1929.
588. Tapia de la Maza, M.: Colon Ileopélvico y algunas consideraciones sobre el resto del intestino en nuestro medio. *Arch. Chile. Morfol.* III: 225; 1940.
589. Tara y Hers: Dolichocolon et Saturnisme. *Ach. Mal. Prof.* 14: 154-156, 1953.
590. Terry, G.: Dolicomegacolon en Hosp. Obrero. T. B. Lima, 1962.
591. Testut, L., and Latarjet, A.: Tratado de Anatomía Humana. Ed. Salvat, Tomo II: 253; Tomo IV: 231, 263, 299; 1920.
592. Testut, L. and Latarjet, A.: Tratado de Anatomía Humana. Ed. Salvat Barcelona. 1934.
593. Testut, L., and Latarjet, A.: Tratado de Anatomía Humana. Ed. Salvat, Barcelona. Tomo IV: 371, 377, 383, 466, 469, 472, 1960. 9. Edición.
594. Testut, L. and Jacob, O., Biellet.: Atlas de Diseción por Regiones. E. Salvat, p. 129. 1921.

595. Testut, L. and Jacob, O.: *Traité d'Anatomie Topographique*. Ed. Doin. Tomo II: 263, 286. 1922.
596. Testut, L. and Jacob, O.: *Tratado de Anatomía Topográfica*. Ed. Salvat, Barcelona, 1941.
597. Testut, L., and Jacob, O.: *Tratado de Anatomía Topográfica*. Ed. Salvat, Barcelona. 8ª Ed. Tomo II: 255, 270, 274, 1961.
598. Tiedemann, F.: *Plates of the arteries of the human body*. Plate. 24, 1812 (Cit. por Griffiths).
599. Tillaux, P.: *Traité d'Anatomie Topographique*. Ed. Asselin et Houzeau, Paris Tomo II: 734, 738, 760, 1895.
600. Tisnado Muñoz, S. and Noriega, E.: *Pigmentaciones melánicas de la mucosa oral, labios y piel, asociadas con Dolicolon, un nuevo síndrome*. *Rev. Cuba. Pediat.* 32: 177-194. 1960.
601. Tisnado J.: *Pigmentaciones melánicas de piel y mucosas, asociadas a Dolicolon*. T. B. Lima, 1964.
602. Told, Carl.: *An Atlas of Human Anatomy*. Ed. Mac Millan. Vol. IV: 469, 1948. 2ª Edición.
603. Toledano, A.: *Emergencias quirúrgicas abdominales en Hospital Central "San Cristóbal"*. *Bol. Soc. Venezolana, de Cir.* XV: 2: 182, 1961.
604. Tomasini Gutiérrez, A. H.: *Contribución al Estudio de la Obstrucción Intestinal*. T. B., Lima. p. 20, 22, 25, 1963.
605. Tondury, Gian: *Anatomía Topográfica y Aplicada*. Trad. del Alemán por Ed. Científico Médica, Barcelona. p. 136, 1958.
606. Tovar Serpa, M.: *Abdomen Agudo Quirúrgico en Hosp. "Esperanza" de Cerro de Pasco*. T. B. 1964.
607. Treves: *Darmobstruktion*. Trad. al Inglés: *Intestinal Obstruction. Its varieties with their pathology, Diagnostic and Treatment*, por Cassell & Cie. London 1899 (Cit. por Bockus). y por Wood y Cie. 2ª Ed. p. 13, 1899. (Cit. por Bryant).
608. Trillo Gómez, R. A.: *Vólvulo del Colon Sigmoideo*. *Med. Latina*: 12: 225-256, 1953.
609. Turko-Kohen-Usandivaras: *Vólvulo agudo de Sigmoides*. 1er. Cong. Intern. Proctol. Mar del Plata. 1957.
610. Turrel, R.: *Diseases of the Colon and Anorectum*. Ed. W. B. Saunders. p. 21, 89, 225, 436, 625, 1056, 1959.
611. Usandivaras, A.: *Vólvulo Sigmoideo. Consideraciones sobre su frecuencia en el N. O. Argentino*. 1er. Cong. Inter. Proct. del Mar del Plata 1: 108, 1957.
612. Valdivieso Yabar, R.: *Oclusión intestinal por vólvulo del sigmoides. Tratamiento Quirúrgico de urgencia en Hosp. "Antonio Lorena" del Cuzco*. T. B. Nº 3686. Lima, p. 10, 12, 16, 17, 1956.
613. Valeriano Herrera, J.: *Oclusión intestinal en el niño*. *Rev. Hosp. del Niño*. 88: 215, 1961.
614. Valero Ribas, J.: *Enciclopedia Salvat de Ciencias Médicas*. Ed. Salvat Madrid. Tomo II. 1955.
615. Valera Fuentes, B.: *Patología Digestiva*. Ed. Espasa Calpe. Tomo II: 5, 347, 1947.

616. Vick, R. M.: Statistics of acute intestinal obstruction. *Brit. Med. J.* 2: 546, 1932.
617. Villa y Sanz, J. de la: *Anatomía Humana y Embriología*. Ed. Calleja, Madrid. Tomo II. Fasc. V: 139, 1924.
618. Villagómez Morales, R.: Colon. Diverticulitis. *Clinica Amer., Hosp. Loayza*. Dos de Mayo, T. B. N° 5148, Lima, 1961.
619. Villamín, F.: *Anatomía Topográfica*. Ed. Salvat. 1937.
620. Voci, V.: Contributo casistico e considerazioni intorno alla conoscenza di un particolare tipo di distonia congénita del colon discendente e del sigma. *Ann Radiol. Diagn. Bologna*: 32, 490-501, 1960.
621. Wahl, E. V.: Wever die Klinische Diagnose de Darnoclusion dutch strangulation oder aclandre hung. *Zbl. Chir.* 9: 153-158, 1899. (Cit. por Braco y Schavelson).
622. Wengensteen, O. H.: Problems of acute intestinal obstruction. *Rev. Gastroenterol.* 17: 756-780, 1950.
623. Waugh, J. M. and Walt, A. J.: Current concepts in the treatment of diverticulitis of the sigmoid. *Lancet*. 76: 373-375, 1956
624. Waugh, J. M. and Walt, A. J.: An appraisal of one stage anterior resection in Diverticulitis of the Sigmoid colon. *Surg. Gynec. Obstet.* 104: 690, 1957.
625. Waugh, J. M. and Walt, A. J.: Current trends in the surgical treatment of diverticulitis of the sigmoid colon. *Surg. Clin. N. Amer.* 42: 1267-1276, 1962.
626. Weinstein, A.: Irrigación arterial del Intestino Grueso. *Arch. Chile. Morfol.*, 1939.
627. Welch, E.: *Obstrucción Intestinal* Ed. Interamericana, México. p. 14, 15, 24, 52, 53, 230, 272, 1959.
628. Welsh, J. and Wolf, S.: Human Colon. *Amer. J. Dig. Dis.* 5: 579, 1960.
629. Wenger, Franz: La Situación del Colon Ileopélvico y su Relación con el Vólvulo. *Gac. Med. Quir. de Bolivia* 1: 2; 84, 1943.
630. Wenger, Franz^o Las Dimensiones del Colon Ileo-pélvico. *Univers. Mayor de San Francisco Xavier. Sucre, Bolivia* 1964.
631. Wenzl, J. E. y col.: Poliposis gastrointestinal con pigmentación mucocutánea en niños. (Síndrome de Peutz Jeghers). *Pediatrics*. 28: 655-661, 1961.
632. White, F. W.: Studies of the redundant colon. *Trans. Ass. Amer. Physicians*. 40; 282, 1925.
633. Wilson, G. S., Dale, E. H., Brines, O. A.; Evaluation of polyps detected in 20, 847, routine sigmoidoscopic examinations. *Amer. Surg.* 90: 834-840, 1955.
634. Winckler, G.: *Manual d'Anatomie Topographique et Fonctionnelle* Ed. Masson y Cie. p. 424, 1964.
635. Wite: Etude sur le Dolichocolon. *New. Engl. Med. J.* 1928.
636. Yapur, J.: Consideraciones sobre la patología y el tratamiento del abdomen agudo en el Servicio de Emergencia del Hosp. Dos de Mayo, 1948-1952, T. B., N° 2644, Lima, 1953.
637. Yovanovitch, B. Y.: Quelques considerations sur le volvulus du colon pelvien. *Scalpel (Brux)*. 110: 2, 31-40, 1957.

638. Zamar, R.: Anomalías congénitas del intestino; enfoque anatómo-patológico. Rev. Fac. Cienc. Med. Univ. Córdoba. 14. 2; 67-85, 1956.
639. Zanca, P.: Redundancy of the sigmoid colon. U. S. Armed Forces. J. Med. 8: 1303-1310, 1957.
640. Zimmermann, R.: Megacolon and other effect of large doses of chlorpromazine. Arch. Path 74: 47, 1962.
641. Zúñiga, R.: Vólvulos Intestinales en el Hosp. D. A. Carrión de Huancaayo. Archivos del Hospital, 1963.