

CASO CLÍNICO

CASE REPORT

1. Servicio de Obstetricia y Ginecología, Maternidad "Dr. Nerio Belloso", Hospital Central "Dr. Urquinaona", Maracaibo, Estado Zulia, Venezuela
 - a Médica cirujana, Residente del Post-grado de Ginecología y Obstetricia
 - b Doctor en Ciencias Médicas. Especialista en Ginecología y Obstetricia
 - c Especialista en Ginecología y Obstetricia

DECLARACIÓN DE ASPECTOS ÉTICOS

Reconocimiento de autoría: Todos los autores declaramos que han realizado aportes a la idea, diseño del estudio, recolección de datos, análisis e interpretación de datos, revisión crítica del contenido intelectual y aprobación final del manuscrito que estamos enviando

Responsabilidades éticas: Protección de personas. Los autores declaramos que los procedimientos seguidos se conformaron a las normas éticas del comité de experimentación humana responsable y de acuerdo con la Asociación Médica Mundial y la Declaración de Helsinki.

Confidencialidad de los datos: Los autores declaramos que han seguido los protocolos del Hospital Central "Dr. Urquinaona" sobre la publicación de datos de pacientes.

Derecho a la privacidad y consentimiento informado: Los autores hemos obtenido el consentimiento informado de los pacientes y/o sujetos referidos en el artículo. Este documento obra en poder del autor de correspondencia.

Financiamiento: Los autores certificamos que no han recibido apoyos financieros, equipos, en personal de trabajo o en especie de personas, instituciones públicas y/o privadas para la realización del estudio.

Conflicto de intereses: Los autores declaramos no tener ningún conflicto de intereses.

Recibido: 17 julio 2017

Aceptado: 4 setiembre 2017

Correspondencia:

Dr. Eduardo Reyna-Villasmil

📍 Hospital Central "Dr. Urquinaona" Final Av. El Milagro, Maracaibo, Estado Zulia, Venezuela

☎ 584162605233

✉ sippenbauch@gmail.com

Citar como: Rondón-Tapia M, Reyna-Villasmil E, Vargas-García A. Hernia incisional bilateral después de laparoscopia. Caso clínico y revisión de la literatura. Rev Peru Ginecol Obstet. 2017;63(4):647-650

Hernia incisional bilateral después de laparoscopia. Caso clínico y revisión de la literatura

Bilateral incisional post laparoscopic hernia. Clinical case and literature review

Marta Rondón-Tapia^{1,a}, Eduardo Reyna-Villasmil^{1,b}, Avelin Vargas-García^{1,c}

RESUMEN

El uso creciente de la laparoscopia ha resultado en complicaciones adicionales específicas para este tipo de abordaje, tales como las hernias incisionales que se asocian generalmente con el tamaño del trocar > 10 milímetros. Estas representan una complicación rara de la cirugía laparoscópica, con una incidencia reportada de < 1%, son causa de morbilidad postoperatoria y requieren cirugía inmediata. Todos los puertos de ingreso de los trocares deben cerrarse para evitar tales complicaciones. Se describe un caso de hernia incisional bilateral después de laparoscopia. Se trata de paciente femenina de 35 años con antecedentes de cirugía laparoscópica con abordaje de 3 puertos, quien presentó vómitos, dolor abdominal de moderada intensidad y distensión abdominal. La tomografía axial computarizada mostró asas intestinales en el sitio de colocación de los trocares en ambas fosas iliacas. Durante la laparoscopia de emergencia se encontraron asas intestinales distendidas, con dos porciones incluidas en los defectos bilaterales de la fascia del hemiabdomen inferior. **Palabras clave.** Hernia incisional bilateral, Laparoscopia, Complicaciones.

ABSTRACT

The increased use of laparoscopy has resulted in additional complications specific to this type of approach, such as incisional hernias that are usually associated with trocar size larger than 10 millimeters. These are a rare complication of laparoscopic surgery, with a reported incidence below 1%. They are a cause of postoperative morbidity and require immediate surgery. All entry sites should be closed to avoid such complications. A case of bilateral post-laparoscopic incisional hernia is described. A 35-year-old female patient with a history of laparoscopic surgery with a 3-port approach presented with vomiting, moderate-intensity abdominal pain and abdominal distension. Computed axial tomography showed intestinal loops at the site of trocar placement in both iliac fossae. During emergency laparoscopy, distended bowel loops were found, with two portions included in the bilateral defects of the lower abdomen fascia.

Keywords: Bilateral incisional hernia; Laparoscopy; Complications.

INTRODUCCIÓN

El avance de técnicas y equipos de laparoscopia ha hecho posible la cirugía mínimamente invasiva en un número de patologías que previamente requerían laparotomía. La laparoscopia tiene ventajas, como menos dolor, incisiones pequeñas, tiempo de recuperación y estancia en el hospital corta, disminución de la pérdida hemática y retorno rápido de la actividad intestinal⁽¹⁾. Sin embargo, no está exenta de complicaciones, las cuales se producen en 0,1% a 10% de los procedimientos. Las complicaciones más comunes son lesiones vasculares e intestinales⁽²⁾. La hernia incisional secundaria a la laparoscopia es una complicación rara y su incidencia aumenta con el tamaño del trocar⁽³⁾. Se presenta un caso y revisión de la literatura de hernia incisional bilateral después de laparoscopia.

REPORTE DE CASO

Se trata de paciente femenina de 35 años, que acudió a urgencias por presentar vómitos, dolor abdominal de moderada intensidad y distensión abdominal de 2 días de evolución. La paciente tenía antecedentes de haber sido 10 días antes sometida a cirugía laparoscópica en otra institución para ooforectomía izquierda por tumor benigno. Se realizó abordaje a través de 3 puertos (uno umbilical y dos accesorios en ambas fosas ilíacas). El postoperatorio inmediato presentó evolución favorable. Negaba otros antecedentes de interés.

Al examen físico estaba afebril, con signos vitales estables, abdomen blando, moderadamente distendido, disminución de los ruidos hidroaéreos y dolor en todo el hemiabdomen inferior a la palpación superficial y profunda, sin defensa. Se observó tumoraciones bilaterales, reductibles, no eritematosas, de aproximadamente 4 centímetros y dolorosas en ambas fosas ilíacas, correspondientes con los sitios de colocación de los trocares. El examen ginecológico y rectal fue normal.

La radiografía simple de abdomen era compatible con suboclusión del intestino delgado. Las pruebas de laboratorio mostraron leucocitosis (12 500 x mL) y aumento de las concentraciones de proteína C reactiva. Las imágenes de tomografía axial computarizada demostraron asas intestinales en el sitio de colocación de los trocares en ambas fosas ilíacas (figura 1), las asas dilatadas.

La paciente fue sometida a reintervención de emergencia por laparoscopia, realizándose el abordaje por incisión umbilical de 5 milímetros seguida por colocación de otro trocar en la línea media infraumbilical. Se encontraron asas intestinales distendidas, con dos porciones incluidas en los defectos bilaterales de la fascia del hemiabdomen inferior (figura 2A). Las asas intestinales fueron reducidas suavemente, sin perforaciones ni evidencia de compromiso vascular, observándose recuperación inmediata de la peristalsis. La exploración de las heridas quirúrgicas demostró que ambos defectos afectaban todas las capas del abdomen (figura 2B). Se realizó cierre transversal de ambos defectos, sin tensión, y cierre de la fascia del puerto de abordaje. El postoperatorio inmediato cursó sin incidencias, con ruidos hidroaéreos presentes y sin náuseas o vómitos. La paciente fue dada de alta al tercer día del postoperatorio de la segunda cirugía (13 días después de la cirugía inicial).

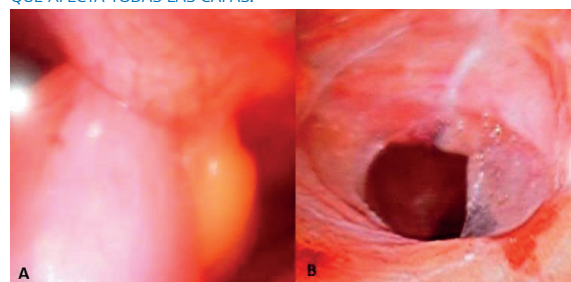
DISCUSIÓN

La incidencia de la hernia incisional después de laparoscópica oscila entre 0,16% y 2,8%, princi-

FIGURA 1. TOMOGRAFÍA COMPUTARIZADA. LAS FLECHAS SEÑALAN LOS SITIOS DE LAS HERNIAS INCISIONALES DESPUÉS DE LAPAROSCOPIA.

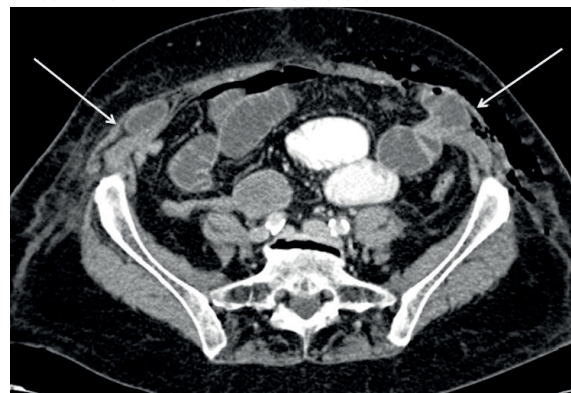

FIGURA 2. VISIÓN LAPAROSCÓPICA DE LA HERNIA INCISIONAL DEL LADO IZQUIERDO. A) ASA ENCARCELADA VIABLE QUE PENETRA LA CAPA PERITONEAL EN EL SITIO DE COLOCACIÓN DEL TROCAR AL MOMENTO DE LA CORRECCIÓN QUIRÚRGICA. B) SITIO DEL DEFECTO HERNIARIO INCISIONAL QUE AFECTA TODAS LAS CAPAS.





palmente en la localización umbilical. Sin embargo, se ha descrito que la incidencia en puertos menores de 10 milímetros es 0,09 %⁽³⁾. Varios factores han sido relacionados con su aparición: características del paciente (sexo femenino, edad mayor de 60 años, diabetes mellitus no controlada, obesidad), duración de la cirugía, sitio de colocación del trocar (cerca del ombligo, cuadrante abdominal inferior por ausencia de la vaina posterior del recto abdominal), defectos preexistentes de las fascias mayores al tamaño del trocar, técnica de inserción del trocar (dirección, diámetro, número y tipo) y forma de retiro de los trocres⁽⁴⁾. Por otra parte, los cirujanos que realizan procedimientos mínimamente invasivos generalmente no intentan cerrar la fascia en defectos menores a 10 milímetros, debido a las dificultades técnicas asociadas al cierre⁽⁵⁾.

Los trocres no cortantes incluyen sistema de dilatación radial y dispositivos romos cónicos. El defecto en la fascia que estos producen es menor en área, longitud y amplitud, lo cual lleva a menor destrucción de tejidos en comparación con aquellos de paletas. Además, es la separación más que el corte y transección de los tejidos lo que aumenta la dificultad del cierre después del retiro del trocar⁽⁶⁾. A pesar de los diferentes mecanismos y diseños de los trocres, no se han establecido diferencias significativas en el riesgo asociado de sangrado, formación de hematomas, dolor y hernias incisionales⁽⁷⁾.

La línea alba, incluyendo el ombligo, carece del soporte muscular en el cierre espontáneo de la fascia, debido a la ausencia del músculo recto abdominal. La línea arcuata también puede ser una zona de debilidad abdominal. Este es el lugar donde la aponeurosis del oblicuo interno divide la vaina del recto del abdomen. Por debajo de la línea arqueada, las aponeurosis del oblicuo interno y el transversal del abdomen se unen y pasan por delante del músculo recto abdominal⁽⁷⁾.

La manipulación del sitio de inserción del trocar puede ensanchar la incisión más allá de sus valores iniciales. El estiramiento de las fascias puede ocurrir por varias causas: extracción de la pieza quirúrgica, dificultades técnicas que transmiten mayor fuerza y tensión sobre las fascias, múltiples reinserciones, y tiempo operatorio prolongado. Una revisión demostró que la manipulación sustancial de los trocres de 5 milímetros

se asoció con hernias incisionales, secundarias a adherencias extensas, endometriosis severa y leiomiomatosis uterina⁽³⁾. Todos estos casos ocurrieron en la localización suprapúbica izquierda, donde se realizó la mayor parte de la manipulación y no se efectuó cierre.

Los pacientes pueden presentar hernia incisional, sin compromiso de las estructuras en su interior ni síntomas. Además del intestino delgado y el epiplón, otros órganos, como el colon, pueden ser parte del contenido herniario. En estos casos se presentan síntomas gastrointestinales (náuseas, vómitos, dolor abdominal, dolor en el sitio del trocar, fiebre). El compromiso intestinal puede ocurrir en forma de encarcelamiento, obstrucción o evisceración, que a veces produce isquemia y necrosis y puede necesitar resección intestinal⁽⁸⁾. Todas son emergencias que se presentan días a semanas después de la cirugía. La tomografía computarizada es útil en el diagnóstico⁽⁷⁾. La evisceración debe ser tratada agresivamente. Todas las complicaciones se pueden manejar mediante laparoscopia o laparotomía, dependiendo de la preferencia del cirujano. Los diagnósticos diferenciales incluyen hernia interna con o sin encarcelamiento / estrangulación.

Existen medidas para prevenir esta complicación: uso de trocres de menor diámetro, evitar la manipulación extrema, introducción con una técnica de incisión en Z, retirar el gas abdominal lentamente, retiro bajo visualización directa e impedir la comunicación piel-fascia. El cierre adecuado es básico en el procedimiento laparoscópico para defectos mayores de 10 milímetros^(9,10). Los hallazgos de este caso demuestran que este aspecto también debe considerarse en aquellos pacientes con defectos de 5 milímetros o más.

Aunque es cierto que en muchos casos el cierre del sitio de acceso es innecesario y no resulta en hernia incisional post-laparoscópica, este caso sirve como recordatorio que esta puede aparecer. Existen variables potenciales que predisponen a su aparición y, en consecuencia, la capacidad de predecirlas es incierta.

REFERENCIAS BIBLIOGRÁFICAS

1. Lam A, Kaufman Y, Khong SY, Liew A, Ford S, Condous G. Dealing with complications in laparoscopy. *Best Pract Res Clin Obstet Gynaecol.* 2009;23(5):631-46. doi: 10.1016/j.bpobgyn.2009.03.004.



2. Lam A, Khong SY, Bignardi T. Principles and strategies for dealing with complications in laparoscopy. *Curr Opin Obstet Gynecol.* 2010;22(4):315-9. doi: 10.1097/GCO.0b013e32833bea41.
3. Holihan JL, Chen JS, Greenberg J, Hehir D, Johnston SM, Marcus D, Ryan H, Tsuda S, Liang MK. Incidence of port-site hernias: A survey and literature review. *Surg Laparosc Endosc Percutan Tech.* 2016;26(6):425-30.
4. Dincel O, Basak F, Goksu M. Causes of asymptomatic trocar site hernia: How can it be prevented? *North Clin Istanbul.* 2015;2(3):210-214. doi: 10.14744/nci.2015.50479.
5. Madhavan SM, Potunru VK, Augustine AJ. Bowel herniation through 5mm port site: an unusual complication. *J Clin Diagn Res.* 2016;10(4):PD23-4. doi: 10.7860/JCDR/2016/18700.7661.
6. Pereira N, Hutchinson AP, Irani M, Chung ER, Lekovich JP, Chung PH, Zarnegar R, Rosenwaks Z. 5-millimeter trocar-site hernias after laparoscopy requiring surgical repair. *J Minim Invasive Gynecol.* 2016;23(4):505-11. doi: 10.1016/j.jmig.2016.03.001.
7. Khurshid N, Chung M, Horrigan T, Manahan K, Geisler JP. 5-millimeter trocar-site bowel herniation following laparoscopic surgery. *JLS.* 2012;16(2):306-10.
8. Hussain A, Mahmood H, Singhal T, El-Hasani S. Laparoscopic treatment of early small bowel obstruction after laparoscopic ventral hernia repair. *Surg Laparosc Endosc Percutan Tech.* 2009;19(4):e123-4. doi: 10.1097/SLE.0b013e3181ab9467.
9. Kössler-Ebs JB, Grummich K, Jensen K, Hüttner FJ, Müller-Stich B, Seiler CM, Knebel P, Büchler MW, Diener MK. Incisional hernia rates after laparoscopic or open abdominal surgery - A systematic review and meta-analysis. *World J Surg.* 2016 Oct;40(10):2319-30. doi: 10.1007/s00268-016-3520-3.
10. Bailon-Cuadrado M, Rodríguez-Lopez M, Blanco-Alvarez JI, Rodríguez-Vielba PL. Incarcerated umbilical Littre's hernia at the trocar site of a previous laparoscopic surgical procedure. *Ann R Coll Surg Engl.* 2016;98(5):e82-3. doi: 10.1308/rcsann.2016.0133.