

Calcifilaxis o arteriopatía urémica calcificante: a propósito de un caso

*Juan Ignacio Bugallo Sanz
Médico Interno Residente. Servicio de Cirugía Plástica, Reparadora y Quemados
Xerencia de Xestión Integrada A Coruña. A Coruña. España
E-mail: juan.ignacio.bugallo.sanz@sergas.es*

La calcifilaxis, inicialmente descrita por Seyles en 1962 y posteriormente redefinida como arteriopatía urémica calcificante por Coats en 1998, se caracteriza por un depósito vascular de calcio de forma progresiva llegando a producir necrosis isquémica de la piel y los tejidos blandos.

Afecta predominantemente a los pacientes con insuficiencia renal crónica terminal con una prevalencia que oscila entre el 1% y el 4%, aunque se han descrito casos con función renal normal o estadios iniciales de la enfermedad renal crónica bajo el término calcifilaxis o arteriopatía calcificante no urémica. La frecuencia de calcifilaxis es mayor en mu-

jes de raza blanca a partir de la 5ª década de la vida existiendo comorbilidades que pueden actuar como factores de riesgo como la diabetes mellitus, la obesidad y el lipedema, el VIH, algunas enfermedades autoinmunes como el lupus eritematoso sistémico, la artritis reumatoide o el síndrome antifosfolípido y otros estados de hipercoagulabilidad como el déficit de proteína C y S, de antitrombina III o la criofibrinogenemia. El tratamiento prolongado con diálisis, la hipoalbuminemia, la toma de anticoagulantes orales o suplementos de calcio, vitamina D o hierro también se han asociado con mayor riesgo de calcifilaxis. Aunque se desconoce la etiopatogenia, se ha propuesto

como mecanismo probable la alteración del metabolismo calcio-fósforo que existe en los pacientes con insuficiencia renal crónica a pesar de no demostrarse analíticamente en todos los pacientes con calcifilaxis.

Inicialmente las lesiones cutáneas se presentan como nódulos subcutáneos que pueden acompañarse de placas de equimosis y un eritema reticular que asemeja a la *livedo reticularis*. Las lesiones son muy dolorosas y evolucionan en pocos días a escaras necróticas y úlceras. Aunque las lesiones se distribuyen preferentemente por las extremidades, se han descrito 2 formas de afectación: la distal o acral y la proximal. La distal o acral, más frecuente y de mejor pronóstico, afecta fundamentalmente a las piernas, los pies y los dedos, mientras que la proximal, menos frecuente, de peor pronóstico y más difícil manejo, involucra a los muslos, las nalgas y el abdomen.

Ante la sospecha clínica el diagnóstico de confirmación se establece con una biopsia incisional profunda en los márgenes de la lesión. Se ha propuesto el uso de imágenes de radiología convencional o gammagrafía ósea para detectar los depósitos de calcio, aunque su uso no

se recomienda de forma sistemática. La alteración de parámetros analíticos identificados como factores de riesgo en relación a la función renal, el metabolismo óseo o la coagulación pueden apoyar la sospecha clínica y el diagnóstico. Histológicamente y de forma típica pueden observarse depósitos de calcio en la capa media de arterias de pequeño y mediano calibre de la dermis y el tejido subcutáneo rodeados de un abundante infiltrado inflamatorio que en ocasiones se acompaña de hiperplasia de la íntima, calcificaciones extravasculares, microtrombosis, fibrosis e imágenes de paniculitis nodular. Aunque en la mayor parte de los casos el diagnóstico definitivo se establece con estos hallazgos en las tinciones con hematoxilina-eosina, puede ser necesario recurrir a tinciones específicas como von Kossa o rojo de alizarina si no se detectan los depósitos de calcio inicialmente y la sospecha clínica es alta.

Presentamos el caso de una mujer de 63 años que ingresa en el Servicio de Nefrología por descompensación de su enfermedad renal crónica terminal. Entre sus otros antecedentes médicos destacan la diabetes tipo II de

larga evolución, la obesidad y lipedema en miembros inferiores y el tratamiento crónico con dicumarínicos para la fibrilación auricular permanente. En su historia clínica reciente es relevante la semana anterior al ingreso una consulta desde Atención Primaria al Servicio de Cirugía Vasculat por unas lesiones dolorosas, nodulares sobre fondo eritematoso en la cara interna del muslo izquierdo que habían aparecido días antes (Figura 1). Fueron manejadas inicialmente como una flebitis super-

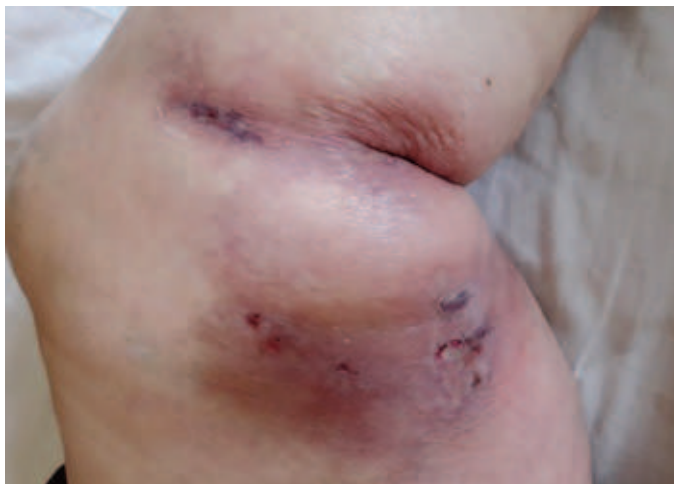
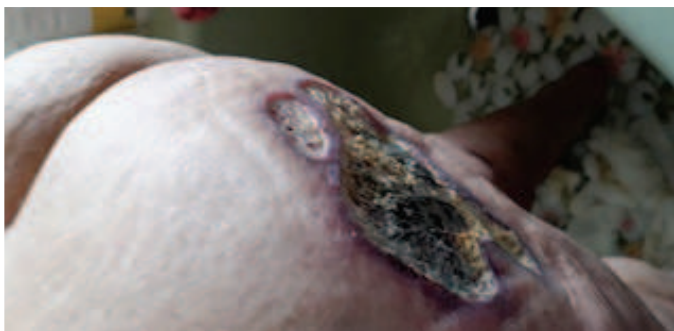
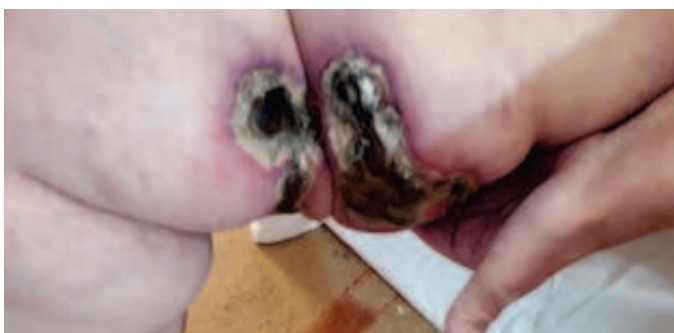
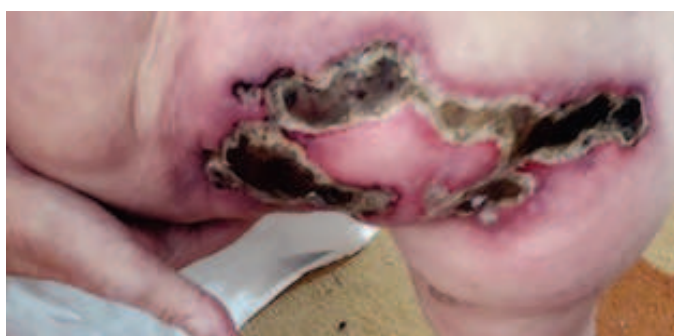Figura 1. Muslo izquierdo. Aspecto inicial previo al ingreso.

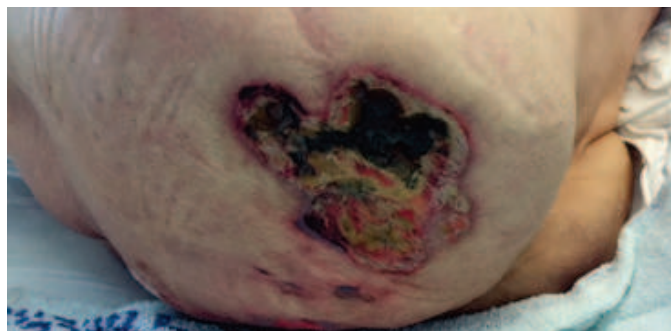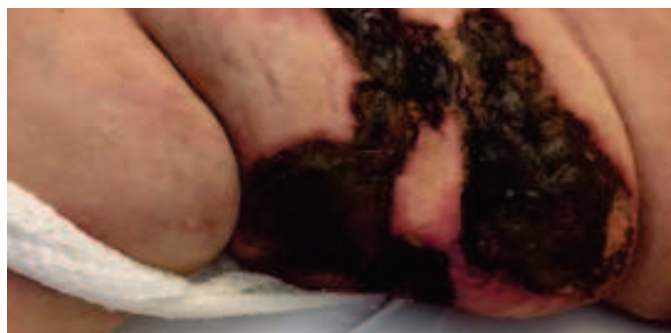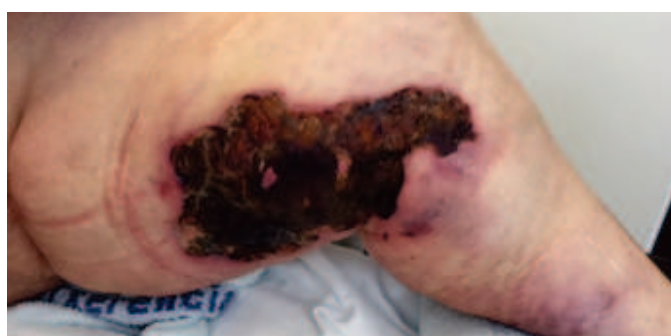ficial con medidas conservadoras (medias de compresión y pérdida de peso). Ya durante los primeros días de ingreso hospitalario estas lesiones se reprodujeron también en la cara interna del muslo contralateral y en el glúteo izquierdo, aumentaron de tamaño y se cubrieron por escaras necróticas (Figuras 2, 3 y 4). Se acompañaron de dolor intenso, progresivo y difuso de muy difícil control durante la realización de las curas diarias. Sin otras causas que justificasen las lesiones y la evolución tórpid a pesar de las curas (Figuras 5, 6, 7), se solicita valoración por el Servicio de Dermatología quienes realizan varias biopsias cuyo resultado fue inespecífico (necrosis, infiltrado inflamatorio y vasculitis leucocitoclástica) no permitiendo el diagnóstico de certeza histológico de calcifilaxis. También se realizó una radiografía de cadera y muslos que evidenció calcificaciones vasculares. Ante la alta sospecha clínica de calcifilaxis por parte de los Servicios de Nefrología y Dermatología, se acuerda suspender los anticoagulantes orales, iniciar terapia sustitutiva renal con hemodiálisis a las dos semanas del ingreso y el tratamiento con tiosulfato sódico intravenoso. Ade-

Calcifilaxis o arteriopatía urémica calcificante: a propósito de un caso

Figuras 2, 3 y 4. Muslo izquierdo, muslo derecho y glúteo izquierdo. Aspecto en los primeros días de ingreso.



Figuras 5, 6, 7. Muslo izquierdo, muslo derecho y glúteo izquierdo. Aspecto a las 2 semanas.

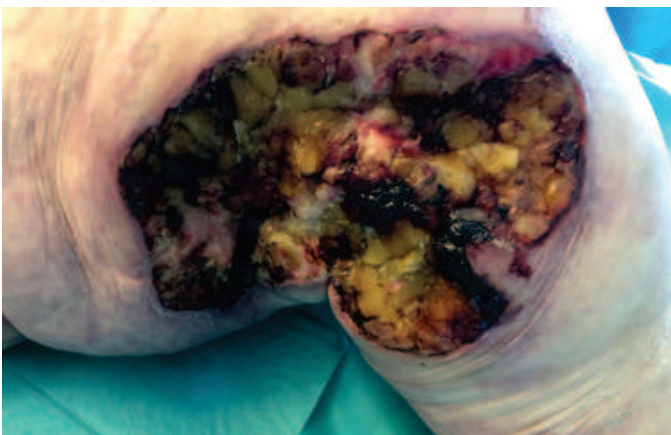


Calcifilaxis o arteriopatía urémica calcificante: a propósito de un caso

más, se añadieron corticoides sistémicos ante la alternativa diagnóstica de pioderma gangrenoso, opción que finalmente fue descartada por la evolución clínica, la histología, la falta de respuesta al tratamiento y los factores de riesgo que presentaba la paciente. Por el progresivo empeoramiento clínico de las lesiones (Figura 8), la dificultad para el control del dolor durante la realización de las curas y por la posibilidad de realizar tratamiento quirúrgico se traslada a la paciente a la Unidad de Quemados del Servicio de Cirugía Plástica. Ante el empeoramiento de las lesiones se realizó un

desbridamiento quirúrgico con nueva toma de biopsias que inicialmente no resultaron concluyentes hasta la realización de la tinción específica de von Kossa que finalmente evidenció las microcalcificaciones y que permitió el diagnóstico de certeza definitivo de calcifilaxis proximal. En la mayoría de los casos publicados hasta la fecha el diagnóstico final se establece con cortes histológicos y tinciones de rutina. Por la dificultad diagnóstica al precisar de tinciones específicas para detectar depósitos de calcio sumado a que el tratamiento con hemodiálisis se inició posterior a la aparición de las lesiones podría considerarse este caso de presentación y evolución atípicas. Actualmente las lesiones permanecen estables pero sin remisión completa a pesar de las medidas instauradas optándose por la realización de las curas con apósitos basados en matrices de alginato y plata iónica (Askina® Calgitrol® Ag) que permiten espaciar su recambio en varios días y así mejorar en el control analgésico. El manejo de la calcifilaxis resulta complejo por lo que se recomienda un abordaje multidisciplinar que implica a los Servicios de Nefrología, Dermatología, Cirugía Plástica y Re-

Figura 8. Muslo izquierdo. Aspecto al mes.



paradora, Endocrinología y Unidad del dolor. El tratamiento se basa fundamentalmente en el control o la eliminación de los factores de riesgo, el control del dolor y la curación de las úlceras. Para ello se ha propuesto el uso de quelantes del fósforo, el control del hiperparatiroidismo secundario mediante calcimiméticos o la paratiroidectomía reglada, la instauración o el aumento de número y tiempo de sesiones de diálisis a fin de disminuir el producto calcio-fósforo, la cámara de O₂ hiperbárico para favorecer la curación de las úlceras, la antibioterapia ante la sobreinfección de las lesiones, los bifosfonatos para disminuir la concentración de calcio sérico y por su efecto antiinflamatorio o el tiosulfato sódico intravenoso para disolver los depósitos de calcio.

Puede emplearse desbridamiento químico para el manejo de las lesiones en fase de escara, con necrosis seca y en ausencia de infección. El desbridamiento quirúrgico de las lesiones cutáneas resulta controvertido en estadios iniciales por el riesgo de empeoramiento, aunque es fundamental como tratamiento en fases avanzadas. Las lesiones ulceradas y necróticas o infectadas se benefician del des-

bridamiento quirúrgico al ser la sepsis por sobreinfección de dichas lesiones la causa más frecuente de mortalidad en estos pacientes. Se han publicado estudios que demuestran una mejoría en la supervivencia al primer año de los pacientes sometidos a desbridamiento quirúrgico en comparación con el uso exclusivo de medidas conservadoras. Para facilitar la curación de las úlceras se han descrito buenos resultados con el uso de apósitos para el cierre asistido por presión negativa. Como cobertura también es posible emplear injertos de piel parcial con mallados amplios para reducir el área de las zonas dadoras. A pesar de todas las medidas terapéuticas con frecuencia se observan resultados variables o no efectivos, por lo que son necesarios más estudios ya que las recomendaciones terapéuticas actuales se basan en opiniones de expertos, experiencia clínica y estudios observacionales, no habiéndose publicado hasta la fecha estudios aleatorizados controlados sobre las diferentes opciones terapéuticas.

A pesar de que la calcifilaxis resulta una entidad infrecuente, su pronóstico es malo a pesar de todas las medidas terapéuticas, con una

mortalidad al año entre el 45-85% debido a sepsis secundaria a infecciones cutáneas en la mayoría de los casos. Por ello es importante identificar los factores de riesgo en aquellos pacientes con enfermedad renal crónica terminal para intentar prevenir su instauración o aplicar tratamientos de forma precoz que intenten evitar el desarrollo completo de la enfermedad.

Más información en:

Nigwekar SU, Kroshinsky D, Nazarian RM, et al. Calciphylaxis: risk factors, diagnosis, and treatment. Am J Kidney Dis. 2015;66:133-46.

Llach F. The evolving clinical features of calciphylaxis. Kidney Int Suppl. 2003;85: S122-4.

Baldwin C, Farah M, Leung M, et al. Multi-intervention management of calciphylaxis: a report of 7 cases. Am J Kidney Dis. 2011;58:988-91.

Arenas MD, Gil MT, Gutiérrez MD, et al. Management of calcific uremic arteriopathy (calciphylaxis) with a combination of treatments, including hyperbaric oxygen therapy. Clin Nephrol. 2008;70:261-4.