

HERNIA DIAFRAGMÁTICA CONGÉNITA DE PRESENTACIÓN TARDÍA

LATE-PRESENTING CONGENITAL DIAPHRAGMATIC HERNIA

Ingrid De la Hoz Mendoza¹, Milena Santana Fontalvo²

ESE Hospital Cari

María Escamilla Gil³

Hospital Militar

José Miguel Escamilla⁴, Javier Segovia Fuentes⁵

Universidad de Cartagena

Irina Tirado Pérez⁶

Hospital Infantil Napoleón Franco Pareja

RESUMEN

La hernia diafragmática congénita de presentación tardía (HDCT) es una entidad infrecuente, representa del 5 a 20 % de todos los casos de hernia diafragmática congénita. La presentación clínica, diagnóstico y tratamiento difiere de la hernia de presentación neonatal, dada la ausencia de hipoplasia e hipertensión pulmonar. El amplio espectro clínico de la presentación tardía o su hallazgo radiológico incidental, pueden plantear un desafío diagnóstico; la demora en su detección y abordaje aumentan la morbimortalidad y ensombrecen el pronóstico.

Presentamos el caso de una escolar de 8 años de edad a quien se le diagnostica una hernia diafragmática congénita izquierda y se hace revisión del diagnóstico, tratamiento y pronóstico de la enfermedad.

Palabras clave: Hernia Diafragmática Congénita, anomalías torácicas, diafragma.

ABSTRACT

The late-presenting congenital diaphragmatic hernia is a rare entity that corresponds to the 5 - 20% of all congenital diaphragmatic hernia cases. The clinical manifestations ,diagnosis and treatment differ from the neonatal presentation in the absence of pulmonary hypoplasia and pulmonary hypertension. The wide clinical spectrum of the late-presenting diaphragmatic hernia or its incidental finding on radiological images can lead to a challenging diagnosis. The delay in the detection and approach increases the morbidity and mortality, and darkens the prognosis. We are presenting a case of an eighth year-old scholar who is diagnosed with a congenital left diaphragmatic hernia, as well as a review of the diagnosis, treatment and prognosis of this pathology.

Keywords: congenital diaphragmatic hernia, thoracic abnormalities, diaphragm.

Recibido:

Aceptado:

1. MD Residente pediatría 3er año Universidad Libre Seccional Barranquilla, ingridelahoz21@gmail.com
2. MD Residente pediatría 3er año Universidad Libre Seccional Barranquilla, milesantanaf@gmail.com
3. MD Residente pediatría 3er año, Hospital Militar, Bogotá, isaesca05@gmail.com
4. Neumólogo pediatra, Docente titular Universidad de Cartagena, josescar@gmail.com
5. Radiólogo, Universidad de Cartagena, sego@costa.net.co
6. Médico, Departamento de investigaciones Hospital Infantil Napoleón Franco Pareja, Cartagena, iri-29@hotmail.com



INTRODUCCIÓN

El diafragma constituye el principal músculo en el proceso de la respiración. Por tanto, cuando ocurre una alteración en la función diafragmática, se produce una disfunción respiratoria secundaria (1).

Las hernias diafragmáticas congénitas (HDC), se producen por defectos embriológicos a nivel del diafragma, por ende, la mayoría de los pacientes se les diagnostica de manera temprana por el compromiso respiratorio que producen. Sin embargo, existe un subconjunto de estos pacientes, que pueden presentar una HDC pequeña que no fue detectada de manera precoz, haciéndose el diagnóstico de forma tardía (1).

Se estima que la HDC ocurre en 1 de cada 3.000 recién nacidos, con una tasa de supervivencia del 55 - 65%, siendo la mortalidad y morbilidad directamente proporcional al grado de hipoplasia pulmonar, a la respuesta a la ventilación artificial y a la resistencia a la terapia de la hipertensión pulmonar (2).

Además existe una asociación con otras anomalías, encontrándose en el 57% de los casos. Las alteraciones más relacionadas, son las anomalías del sistema nervioso central, cardiovascular, sistemas genitourinario y músculo esquelético, así como alteraciones cromosómicas (trisomías 13, 18, 21), lo que empeoraría el pronóstico pre y postnatal, aumentando la mortalidad en un 80 a un 90% (3).

La HDC se puede clasificar según la ubicación del defecto recibiendo dos denominaciones: Hernia de Morgagni y Hernia de Bochdalek. La hernia de Bochdalek es la más frecuente, constituyendo el 90 % de los casos de las hernias diafragmáticas congénitas (4).

En la hernia Bochdalek, el defecto se encuentra ubicado posterolateral al diafragma, resultado del fracaso en el desarrollo de los pliegues pleuroperitoneales, de la migración inadecuada o ausencia de la musculatura diafragmática. Se ha reportado una mortalidad del 45-50% en este tipo de defectos (4).

Por otro lado, la hernia de Morgagni representa el 5 al 10 % de los casos de HDC. El defecto se produce en la línea media anterior a través del hiato costoesternal del diafragma. El 90% de los casos ocurren en el lado derecho (4).

Cabe anotar, que un porcentaje menor de hernias posterolaterales y la mayoría de las paraesternales permanecen asintomáticas en el periodo postnatal, descrito en el 10 al 25% de las HDC. Así, algunas serán pesquisadas como un hallazgo radiológico, a edades más avanzadas (5).

El objetivo de esta publicación, es exponer un caso clínico de HDC de presentación tardía. A pesar de ser una patología de baja frecuencia, debe tenerse en cuenta su posible presentación así como las características clínicas de la misma, para tener las herramientas adecuadas para realizar un diagnóstico y manejo oportuno, ya que estos siguen siendo las claves para la supervivencia.

CASO CLÍNICO

Paciente escolar de 8 años de edad, sexo femenino, previamente sana, con cuadro clínico de aproximadamente 15 días de evolución, quien consultó en repetidas ocasiones a diferentes centros de salud, por presentar episodios de vómitos de contenido alimentario, con empeoramiento progresivo de estado musculo-nutricional.

Antecedentes: Prenatales: Embarazo no planea-

do. Producto del tercer embarazo de madre de 43 años de edad, G:3 P:3 A:0 C:0. No reporta ecografías prenatales. **Natales:** producto a término, nacido por parto vaginal domiciliario, al parecer sin complicaciones, no requerimiento de reanimación neonatal. **Patológicos:** Niega otros antecedentes de importancia.

Examen físico: se destaca la disminución del murmullo vesicular en base pulmonar izquierda, haciéndose sospecha clínica de neumonía. Ordenan como estudio de extensión:

- *Radiografía de tórax*, objetivándose imagen aparente de asas intestinales en hemitórax izquierdo.

Ante hallazgos sugestivos de defecto diafragmático solicitan:

- *TAC de tórax simple*, se reporta eventración diafragmática con presencia de asas intestinales a nivel tórax, decidiendo remisión al Hospital Infantil Napoleón Franco Pareja, Cartagena Bolívar, para valoración por cirugía y neumología pediátrica, servicios que solicitan TAC de tórax contrastado institucional, con lo que se confirma la impresión diagnóstica.

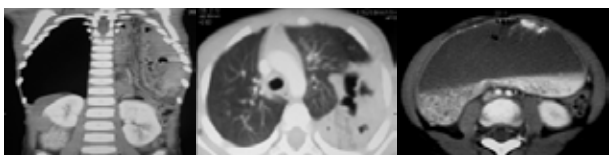


Imagen: TAC de tórax contrastado

Fuente: Archivo clínico

Se realiza *cirugía correctiva*, localizándose defecto grande de la pared del diafragma izquierdo posterolateral, con reducción de asa de intestino delgado, colon y bazo. Luego con maniobra de valsalva sostenida, se observó pulmón que alcanza hasta 2/3 del tórax, sin hipoplasia. La escolar tuvo buen

postoperatorio, siendo dada de alta, con adecuada condición clínica.

DISCUSIÓN

La hernia diafragmática congénita (HDC), resulta de un espectro de defectos en el desarrollo del diafragma, dados por alteraciones de la embriogénesis, con la fusión incompleta de los elementos que dan lugar a esta estructura anatómica (6).

La HDC se produce como consecuencia del desarrollo anormal del septo transversal y el cierre incompleto de los canales pleuroperitoneales, lo cual ocurre entre la 6 y 10 semana de gestación, esto provoca la herniación de las vísceras abdominales a la cavidad torácica. La compresión ocasionada por los órganos abdominales herniados interfiere en el desarrollo normal del árbol traqueobronquial, llevando finalmente a hipoplasia pulmonar e hipertensión pulmonar, responsables de la mayoría de las muertes neonatales asociadas a la HDC (7). En algunos casos se produce una anomalía primaria del desarrollo pulmonar, con hipoplasia pulmonar severa, siendo la hernia diafragmática consecuencia de la misma (8).

El 90% de los casos de HDC, corresponden a un defecto posterolateral, conocido como Hernia de Bochdaleck, la cual se encontró en el paciente descrito en el caso clínico. La mayoría de las HDC clásicas, diagnosticadas al nacer comprende a este tipo de hernia, con un grado variable en el tamaño del defecto (4). En el 9%, se encuentra un defecto anteromedial o Hernia Morgagni. El resto de los casos, comprenden las formas relativamente raras de ausencia total del diafragma, la ausencia de la porción central del diafragma y la hernia de hiato esofágico (6).

Casi en la mitad de los pacientes afectados (40-50%),

la Hernia diafragmática se presenta como una malformación aislada (HDC simple) o puede estar asociada a otras malformaciones extra-diafragmáticas (HDC Compleja). La asociación con anomalías cromosómicas, hipoplasia pulmonar, anomalías vasculares pulmonares y anomalías cardíacas conducen a una alta mortalidad (7).

En la actualidad, aún queda mucho por descubrir acerca de la etiología de esta malformación y es probable que con el advenimiento de la tecnología genómica o de la biología molecular, se obtengan avances en el conocimiento de los genes y de las regiones cromosómicas más implicadas en la patogénesis, ya que no hay nada claro sobre un mecanismo causal (7).

La incidencia de HDC es 1 en 2500 a 1 en 3500 nacidos vivos. La HDC del lado izquierdo es más común que en el lado derecho, con una proporción de 6:1; concordando con los hallazgos de la paciente descrita. Las lesiones bilaterales son reportadas, pero son invariablemente fatales (7).

El diagnóstico prenatal de la HDC se ha incrementado de manera importante en los últimos 25 años, gracias a los programas de screening ecográfico prenatal (9). Ésta valoración sistemática de la anatomía fetal, incluye la visualización de los diafragmas, la ecogenicidad pulmonar y la posición del corazón, permitiendo detectar el defecto y la presencia de vísceras abdominales herniadas hacia el tórax, logrando que gran cantidad de los casos de HDC, sean diagnosticados prenatalmente (9). El rendimiento del estudio ecográfico, depende de la localización de la hernia, siendo de mayor detección las HDC izquierdas, que las de ubicación derecha (9).

Clínicamente el diagnóstico de hernia diafragmática, se realiza en periodo post natal inmediato, dado

por insuficiencia respiratoria. Auscultatoriamente caracterizado por disminución o ausencia del murmullo vesicular pulmonar, ruidos hidroaéreos en el torax del lado comprometido, ocurriendo en algunas ocasiones el desplazamiento de los ruidos cardíacos contralateral al defecto (10).

Por otro parte, la hernia diafragmática de presentación tardía, tiene un amplio espectro clínico, en donde se combinan síntomas respiratorios y digestivos. La presentación tardía de la hernia diafragmática debe sospecharse en casos de dificultad respiratoria aguda o crónica o síntomas gastrointestinales sin causa clara, unido a los hallazgos anormales de la radiografía de tórax (10). La sintomatología respiratoria parece ser más frecuente en los defectos derechos, puesto que en los defectos izquierdos predominan síntomas digestivos (11).

En un estudio realizado por Chao et al., buscaron caracterizar las manifestaciones clínicas de la hernia diafragmática de presentación tardía y sus anomalías asociadas. Revisaron los registros de pacientes con edades entre 1 mes y 18 años con diagnóstico de Hernia diafragmática de Bochdalek, encontrando que 6 de los pacientes (40%), presentaron síntomas respiratorios, 6 (40%) con síntomas gastrointestinales y 3 (20%) con ambos. Dentro de estos, 5 pacientes (33%) tuvieron retraso en el desarrollo, 6 (40%) fueron diagnosticados sólo con radiografía de tórax y los otros requirieron serie gastroduodenal con contraste o la TAC de tórax para confirmar el diagnóstico (12).

Otras series informan, síntomas respiratorios (43%), síntomas gastrointestinales (33%), síntomas tanto respiratorios y gastrointestinales (13%) y asintomáticos (11%). Las manifestaciones clínicas de aparición tardía, derivarán de la ruptura del equilibrio entre el crecimiento del niño y la presencia de la malformación, ya sea por aumento de la demanda

respiratoria o por el inicio de la bipedestación, que promueve el ascenso de las vísceras hacia el tórax (12).

La dificultad de diagnosticar esta afección de presentación tardía, radica en su rareza y en la poca e inespecífica sintomatología acompañante (13). Los síntomas clínicos pueden incluir dolor abdominal superior, distensión abdominal, molestias después de la comida, vómitos, tos, disnea y palpitaciones (14).

Otras circunstancias que facilitan el retraso en la presentación de estas HDC, serían la facilidad de movilidad de las vísceras abdominales entre esta cavidad y el tórax debido a un orificio herniario ancho. En el lado derecho, el hígado actúa como amortiguador oclusivo durante mucho tiempo. Los síntomas digestivos como vómitos postprandiales y rechazo del alimento, así como trastornos respiratorios (disnea y bronconeumonías de repetición), son muy frecuentes (14). De manera excepcional puede presentarse en forma asintomática o con escasa sintomatología (15), como ocurrió en el caso clínico, con diagnóstico en la etapa de escolar en una niña previamente sana, sin antecedentes patológicos importantes.

A través de la radiografía de tórax antero posterior y lateral, se puede confirmar el diagnóstico. El uso de medio de contraste intestinal, está indicado si existen dudas diagnósticas. A veces, la simple introducción de una sonda nasogástrica, que se visualizaría en el tórax, orienta el diagnóstico. Prácticamente siempre, el tránsito esófago - gástrico lo confirma, permitiendo identificar la víscera herniada (14).

La tomografía computarizada puede ser útil en casos de presentación aguda, ante una incertidumbre diagnóstica y para identificar malformaciones asociadas o desalineación de órganos sólidos (15).

El tratamiento quirúrgico ha cambiado. Como se mencionaba con anterioridad, la evaluación prenatal ha sido utilizada para tratar quirúrgicamente pacientes con pobres resultados predichos. La morbilidad quirúrgica se asocia con el tamaño del defecto y la necesidad de reparación con parches (7).

El advenimiento del tratamiento mínimamente invasivo para la reparación quirúrgica ha evolucionado, pero requiere de una mayor capacitación de manos expertas. La morbilidad a largo plazo es alta y puede estar relacionado tanto al diagnóstico subyacente, así como el tratamiento. Dificultades en la alimentación es común que se presenten y el reflujo gastroesofágico puede necesitar tratamiento quirúrgico (7).

El tratamiento de la HDC de presentación tardía, está dirigido en un principio a la estabilización y posterior reparación quirúrgica. La reparación quirúrgica de emergencia de la hernia diafragmática congénita fue defendida desde 1980. Sin embargo, no se ha encontrado una mejora en el intercambio de gases, pero si una tendencia al deterioro de la PaCO₂ en el postoperatorio inmediato (14).

De ahí, que el concepto ha pasado de realizar las reparaciones de emergencia para la reparación diferida, por lo menos 24 a 48 horas, para permitir la estabilización clínica y un descenso de la resistencia vascular pulmonar. En función de la situación clínica del paciente, la cirugía se puede retrasar durante 7-10 días. El momento de la cirugía debe ser dependiente, cuando la situación clínica del paciente se ha optimizado en lugar de adherirse a un período de tiempo específico (14).

Por lo general, la reparación de la hernia diafragmática congénita se puede realizar de manera segura y efectiva utilizando diferentes abordajes. Algunos autores defienden la cirugía vía transtorácica

o vía transabdominal, mientras que otros abogan técnicas toracoscópicas (video-asistida) o laparoscópicas (14).

La herniorrafia, se lleva a cabo principalmente en casos en los que la mayor parte de la cúpula diafragmática es deficiente, con uso de malla protésica o colgajo de músculo. La reparación primaria se realiza cuando el diafragma es suficiente para aproximar sin tensión. El cierre con parche, ya sea con malla protésica o injerto autólogo/biológico es necesario para lograr la reparación sin tensión en una gran hernia diafragmática congénita, esta última ha demostrado ser un predictor independiente de mortalidad (14).

El pronóstico en general de la HDC de presentación tardía es favorable, con el diagnóstico correcto y reparación quirúrgica adecuada (12).

REFERENCIAS BIBLIOGRÁFICAS

1. Naunheim KS, Adult presentation of unusual diaphragmatic hernias. *Chest Surg Clin N Am*. May 1998; 8(2):359-69.
2. Van Loenhout RB, Tibboel D, Post M, Keijzer R. Congenital Diaphragmatic Hernia: Comparison of Animal Models and Relevance to the Human Situation. *Neonatology*. Mar 27 2009; 96(3):137-149
3. Harrison M, Bjordal R, Landmark F, et al. Congenital diaphragmatic hernia: The hidden mortality. *J Pediatr Surg* 1978; 13: 227-30
4. Bragg WD, Bumpers H, Flynn W. Morgagni hernias: an uncommon cause of chest masses in adults. *Am Fam Physician*. Nov 1 1996;54(6):2021-4
5. O'Neill C, Mabrouk R, McCallion W. Late presentation of congenital diaphragmatic hernia. *Arch Dis Childhood*. 2002; 386: 395
6. McHoney M. La hernia diafragmática congénita, *Desarrollo Humano Temprano*. 2014; 90 941-946
7. Grisaru-Granovsky S, Rabinowitz R, Loscovich A, Elstein D, Schimmel MS. Congenital diaphragmatic hernia: review of the literature in reflection of unresolved dilemmas. *Acta Paediatr*. 2009; 98:1874-81
8. Ackerman KG, Pober BR. Congenital diaphragmatic hernia and pulmonary hypoplasia: new insights from developmental biology and genetics. *Am J Med Genet C Semin Med Genet*. 2007; 145:105-8
9. Dillon E, Renwick M, Wright C. Congenital diaphragmatic herniation: antenatal detection and outcome. *Br J Radiol*. 2000; 73:360-5
10. Chao PH, Chuang JH, Lee SY, Huang HC. Late-presenting congenital diaphragmatic hernia in childhood, *Acta Paediatr*. Mar 2011;100(3):425-8
11. Berman LA, Stringer DE, Shandling BS, Childhood diaphragmatic hernias presenting after the neonatal period. *Clin Radiol* 1998; 39: 237-44
12. Kesieme EB, Kesieme CN: Congenital Diaphragmatic Hernia: review of current concept in surgical management, *ISRN Surg*. 2011; 2011
13. Hassine LB, Boussetta K, Aloui N, Bousnina O, Sammoud A, Hammou, Chaouachi B, Bousnina S. Hernies diaphragmatiques à révélation tardive. *Rev Maghr Pédiatr* 2002; 3:157-160
14. Miller P, Mezwa D, Feczko P, Jafri Z, Madrazo B: Imaging of abdominal hernias. *Radiographics* 1995; 15: 333-47
15. Ozturk H, Karnak I, Sakarya MT, Cetinkrsun S. Late presentation of Bochdalek hernia: clinical and radiological aspects. *Pediatr Pulmonol* 2001; 31:43-46