

IOP - Imágenes

DR. JUAN PABLO GHISI

Argus Diagnóstico Médico

*Jefe del Servicio de Resonancia Magnética, Hospital General de Agudos "Dr. Juan A. Fernández",
Ciudad Autónoma de Buenos Aires*

DR. ALEJANDRO CADENA BERECOECHA

*Jefe del Servicio de Tomografía Computada, Hospital General de Agudos "Carlos G. Durand",
Ciudad Autónoma de Buenos Aires*

Encargado del área de Intervencionismo en Argus Diagnóstico Médico

Presentación del caso

Hombre de 72 años, que sufre un accidente doméstico por caída de altura (2º. escalón de escalera tijera, aproximadamente desde unos 30 cm) con traumatismo que incluyó torsión y flexión plantar del mediopié. Consulta en el Departamento de Urgencia donde le efectúan radiografías convencionales en proyecciones de frente y de perfil que se interpretaron como normales (no se muestran). Se le indica reposo y antiinflamatorios por vía oral. Ante la persistencia de los síntomas, realiza una segunda consulta y se le solicitan una resonancia magnética (RM) y, posteriormente, una tomografía computarizada (TC).

Hallazgos e interpretación de los estudios por imágenes

En las imágenes de RM, las alteraciones principales están focalizadas en la articulación de Lisfranc en donde se constata edema-hiperemia en todos sus componentes óseos (Figura 1). Se comprueba, además, una fractura de la base del 2º. metatarsiano. El fragmento fracturario comprende el tercio plantar de la base, mientras que el resto del hueso muestra un mínimo desplazamiento lateral y dorsal (Figura 2). Las bases de los metatarsianos 3º. a 5º. también muestran un mínimo grado de desplazamiento lateral y dorsal (Figura 3).

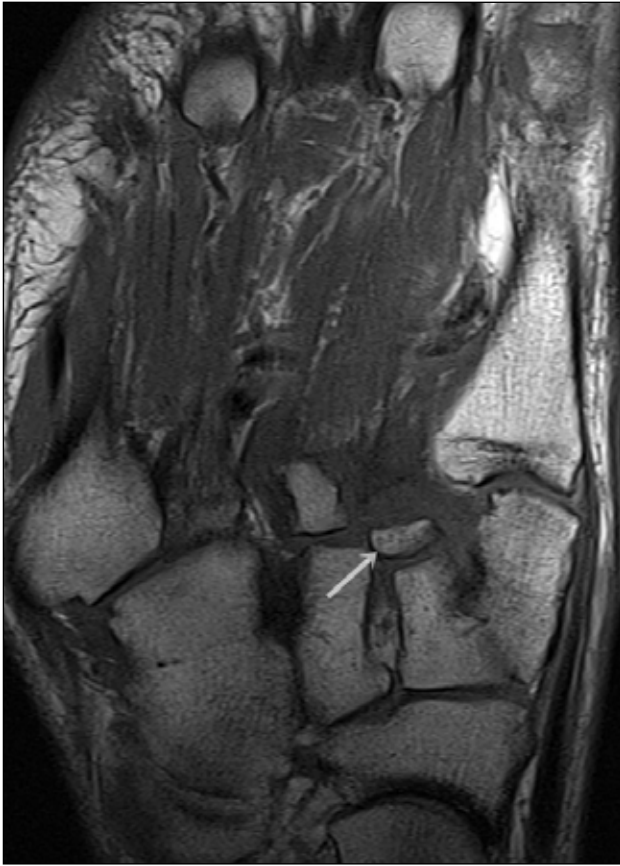
En relación con los tejidos blandos, se reconocen cambios inflamatorios en situación periarticular, y se destaca la rotura del ligamento de Lisfranc (C1-M2), manifestada por alteración de señal y borramiento de sus márgenes (Figura 4). Por otro lado, hay edema en los tejidos blandos superficiales del dorso del mediopié y antepié (Figura 5).

La TC de pie confirma los hallazgos óseos, delimitándose el fragmento de la base del 2º. metatarsiano (Figuras 6 y 7) y revela la separación entre la base de los metatarsianos primero y segundo (Figura 8).

Resolución del caso en la página 334.

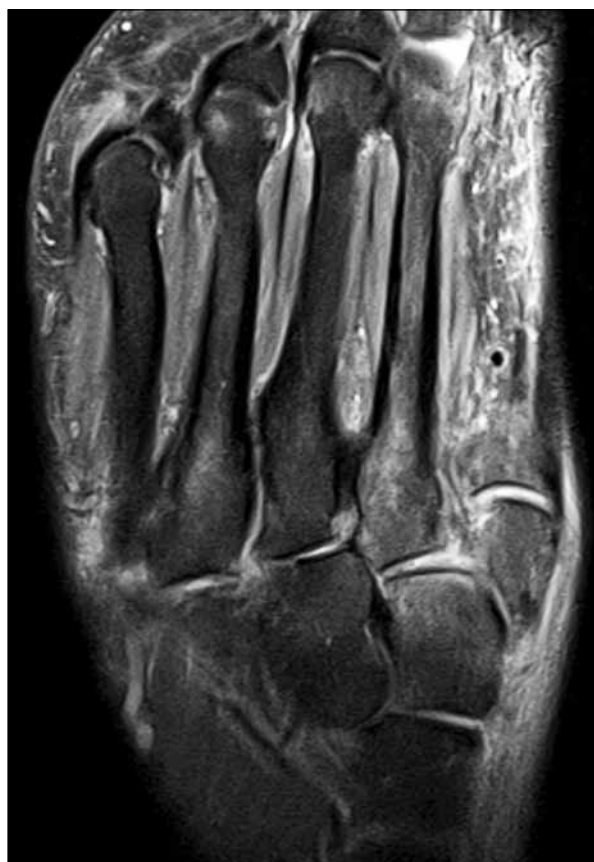

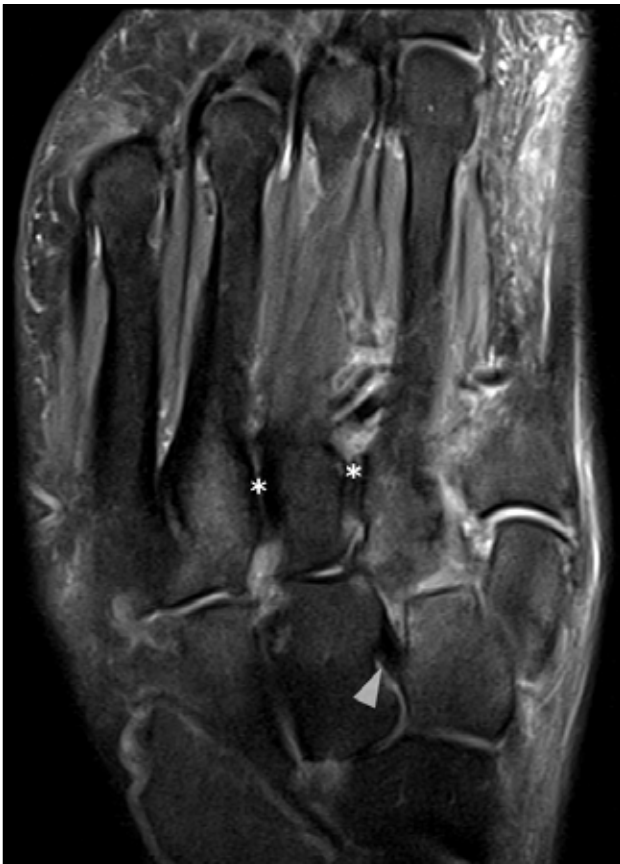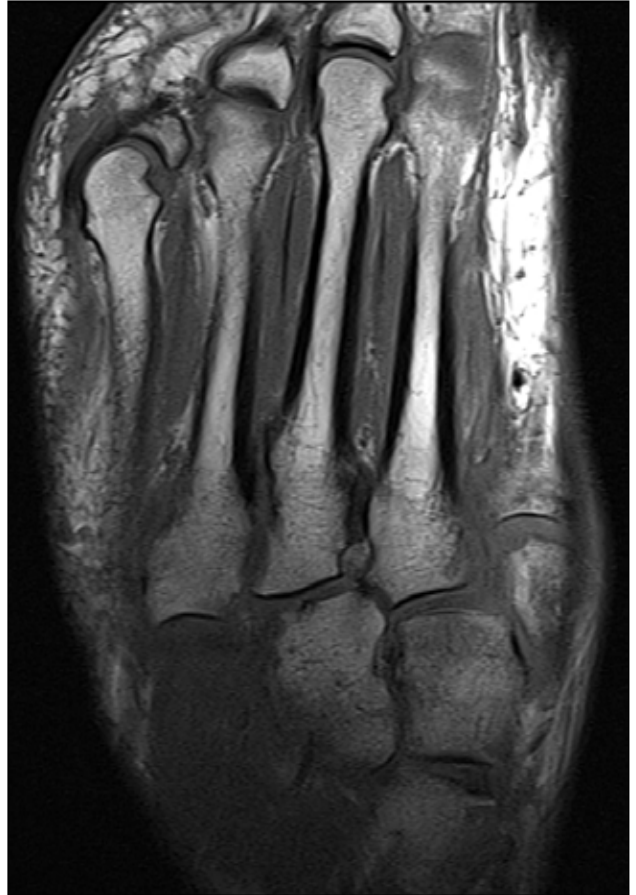Figura 1. Resonancia magnética, corte axial, secuencia de densidad protónica con supresión de grasa. Se observa edema en la médula ósea de las cuñas medial y media, así como en la base de los metatarsianos, principalmente en el primero, segundo y cuarto.

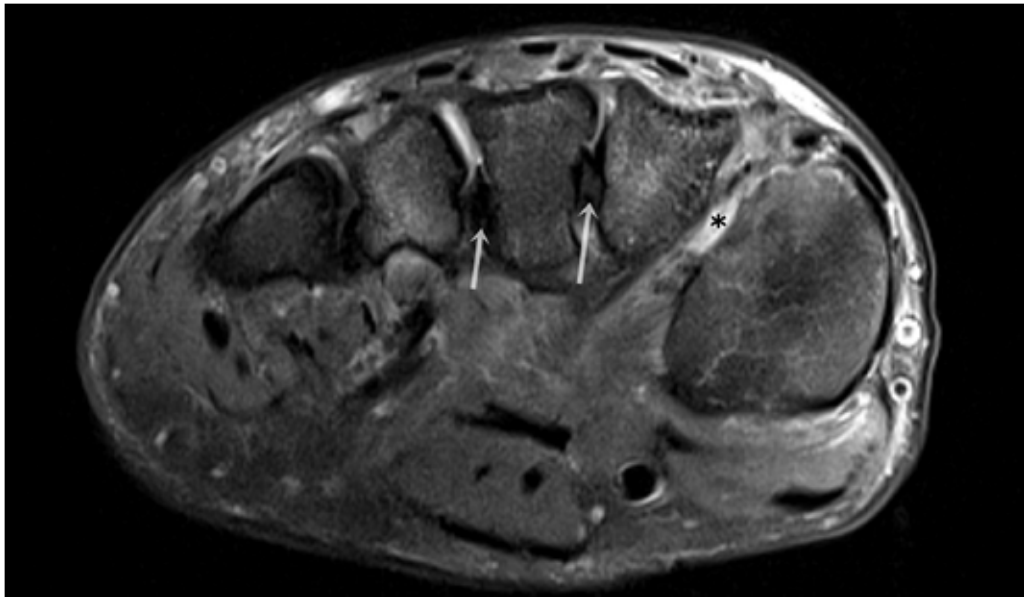


◀ **Figura 2.** Resonancia magnética, corte axial, en secuencia T1. Se reconoce el fragmento óseo desprendido de la base del segundo metatarsiano (flecha blanca).

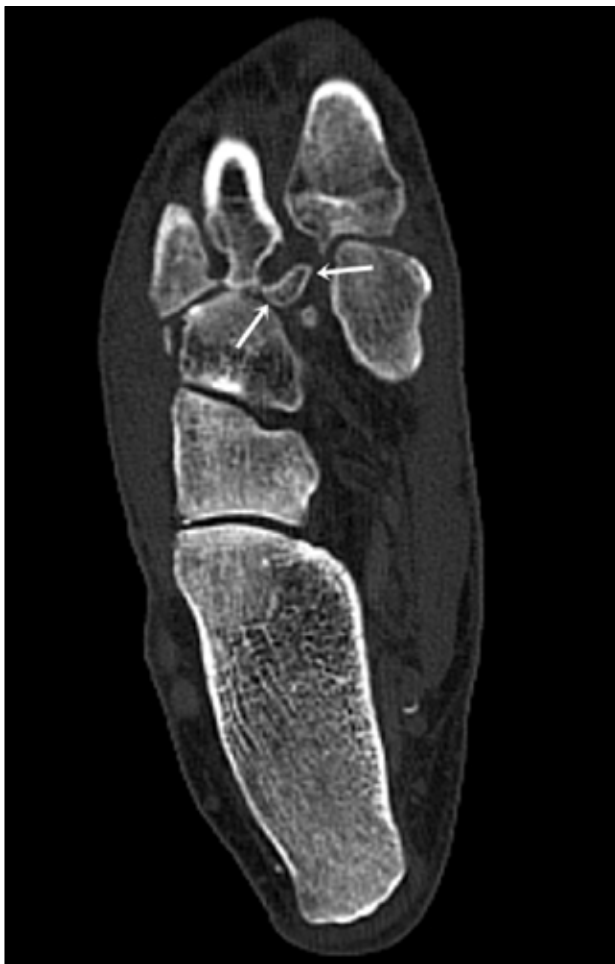Figura 3. Resonancia magnética, corte axial en secuencia T1. Se advierte leve desplazamiento lateral de la base de los metatarsianos segundo, tercero y cuarto.



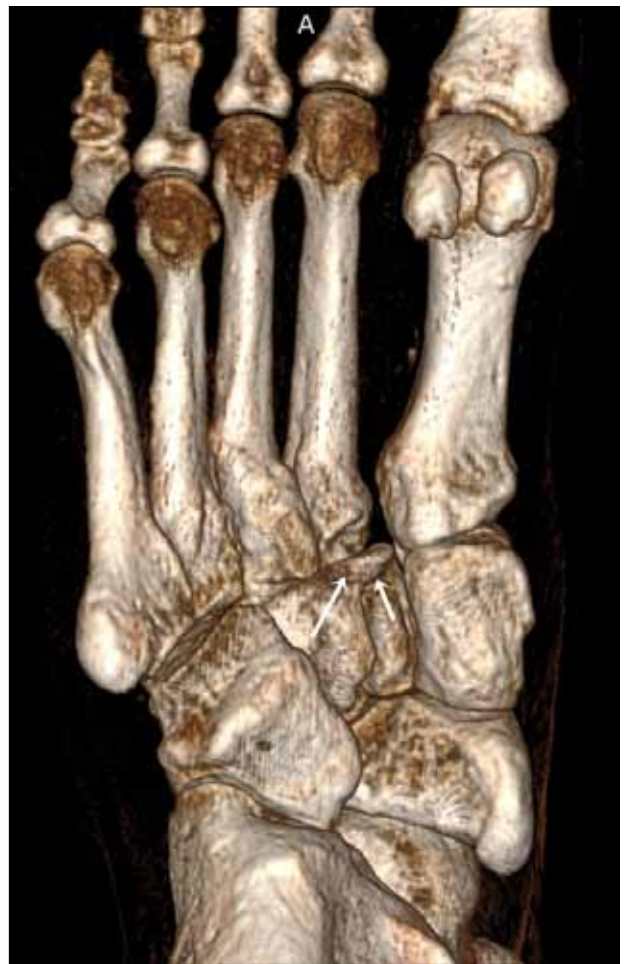◀ **Figura 4.** Resonancia magnética, corte axial, secuencia de densidad protónica con supresión grasa. No se advierte el ligamento C1-M2 en su topografía esperable. Compárese la señal con los ligamentos interóseo C2-C3 (punta de flecha) y M2-M3 y M3-M4 (asteriscos).



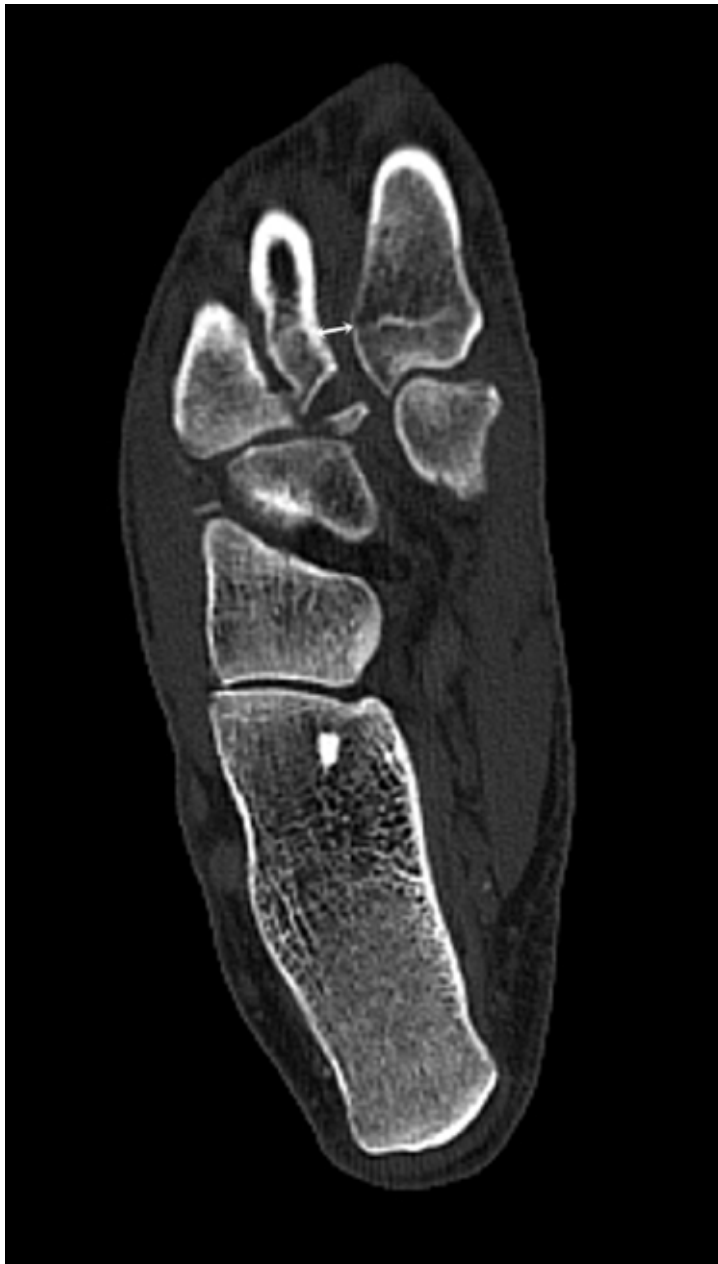▲ **Figura 5.** Resonancia magnética, corte coronal, secuencia de densidad protónica con supresión grasa. Se reconoce edema en los tejidos blandos superficiales del dorso y aumento de señal en el espacio de Lisfranc (asterisco). Se advierte el aspecto normal de los ligamentos interóseos M2-M3 y M3-M4 (flechas).



▲ **Figura 6.** Tomografía computarizada, plano axial. Se delimita el fragmento óseo originado en la base del segundo metatarsiano.



▲ **Figura 7.** Tomografía computarizada tridimensional. El mismo hallazgo de las Figuras 2 y 6 representado en reformateo 3D (flechas).



▲ **Figura 8.** Tomografía computarizada, plano axial. La flecha indica la separación entre los metatarsianos primero y segundo.