

## INFORME DE CASO

### Apendicitis aguda por bezoares. Presentación de un caso

#### Acute appendicitis by hooks. A case

Dra. Amara Cintra Pérez<sup>1</sup>, Dra. Sunaymy Sarria Lamorú<sup>2</sup>, Dr. Servio Tulio Cintra Brooks<sup>3</sup>

<sup>1</sup> Especialista de I Grado en Medicina General Integral y Cirugía General. Instructor. Hospital General Docente "Dr. Agostinho Neto". Guantánamo. Cuba

<sup>2</sup> Especialista de I Grado en Medicina General Integral. Instructor. Hospital General Docente "Dr. Agostinho Neto". Guantánamo. Cuba

<sup>4</sup> Especialista de II Grado en Cirugía General. Máster en Urgencias Médicas. Profesor Auxiliar y Consultante. Hospital General Docente "Dr. Agostinho Neto". Guantánamo. Cuba

---

## RESUMEN

Se presenta el caso de un paciente de 18 años de edad con antecedentes personales de esquizofrenia, pescador, que comienza 48 horas antes de ser admitido en este servicio con cuadro doloroso abdominal interpretado como caso de apendicitis aguda. Lo que llama la atención del caso no es el diagnóstico clínico de apendicitis aguda sino más bien lo que se encuentra en el transoperatorio: un anzuelo en la base apendicular. Por lo inusual se investiga sobre apendicitis y bezoares, encontrando en la literatura médica y diversas revistas varios casos.

**Palabras clave:** apendicitis aguda, bezoar, intervención quirúrgica

---

## ABSTRACT

The case of a patient, 18 years of age with a history of schizophrenia, fisherman, beginning 48 hours before of being admitted to our department with abdominal painful symptom interpreted as a case of acute appendicitis is presented. The most important in this case is not the clinical diagnosis of acute appendicitis but rather what is happening the surgery: a hook is found in the appendiceal base. It motivated us to investigate unusual about appendicitis and hooks, finding in the literatures and various magazines.

**Keywords:** acute appendicitis, hooks, surgery

---

## INTRODUCCIÓN

La apendicitis aguda o cólico miserere como era llamada en la antigüedad es el proceso inflamatorio agudo del apéndice cecal que obedece a múltiples causas, afecta a todas las capas del órgano, incluso la serosa, y tiene traducción morfológica: macroscópica y microscópica.<sup>1</sup>

Es la causa más frecuente de abdomen agudo constituyendo alrededor del 60 % de las laparotomías de urgencias siendo los hábitos dietéticos y el modo de vida los que predisponen a que sea más frecuente en los ciudadanos que en los del área rural.

Parece más común en el sexo masculino, con relación a la edad es más habitual entre la segunda y tercera década de la vida.<sup>1-3</sup>

En su etiopatogenia cumple un papel importante el factor obstructivo del lumen por hiperplasia de los folículos linfoides de la submucosa, fecalitos, cuerpos extraños, estrecheces, bridas, acodaduras y tumores seguidos de la inflamación lo que produce inicialmente compromiso linfático y luego vascular.<sup>4</sup>

El diagnóstico clínico puede ser sencillo, difícil o imposible, según las características del cuadro y la experiencia del médico actuante. Sin embargo, suele diagnosticarse de forma rápida y concluyente cuando se cumple sin solapamientos la triada de Murphy y el apéndice ocupa su posición anatómica usual y presenta una inflamación característica<sup>5-7</sup>

Ahora bien, a propósito del caso que nos interesa surge la interrogante:

¿Qué es un bezoar?

El término bezoar se deriva de las palabras *badzher* del árabe, *padzhar* del persa y *beluzaar* del hebreo, y significan antídoto contra veneno.<sup>1</sup>

Los bezoares son concreciones en el tracto gastrointestinal que se incrementan por la acumulación de alimentos o fibras no absorbibles.<sup>1</sup>

Los tipos de bezoar se clasifican de acuerdo a las sustancias que los componen pudiendo dividirlos en 5 grupos: Los fitobezoares, que son los más frecuentes, que están formados por diferentes sustancias como raíces y tallos de plantas, los tricobezoares compuestos por pelos, lactobezoar formado por leche y sus derivados, farmacobezoares constituidos por medicamentos y los bezoares a cuerpo extraño.<sup>2</sup>

Cuando se localizan en el duodeno reciben el nombre de Síndrome de Rapunzel. En ésta localización son potencialmente peligrosos por la posibilidad de obstrucción y perforación.<sup>2</sup>

## **PRESENTACIÓN DEL CASO**

Paciente de 18 años de edad, sexo masculino; procedencia rural, con antecedentes personales de esquizofrenia. Como dato relevante es pescador y tiene familiares pescadores. Refiere una evolución de sus síntomas de 48 horas aproximadamente.

En el examen físico tiene dolor en fosa ilíaca derecha con marcada hiperestesia e hiperalgesia cutánea, reacción peritoneal.

### *Exámenes de laboratorio:*

Hemoglobina: 148 g/l  
Hematócrito: 0.52 l/l  
Leucocitos:  $12.0 \times 10^9$   
Polimorfonucleares: 0.85

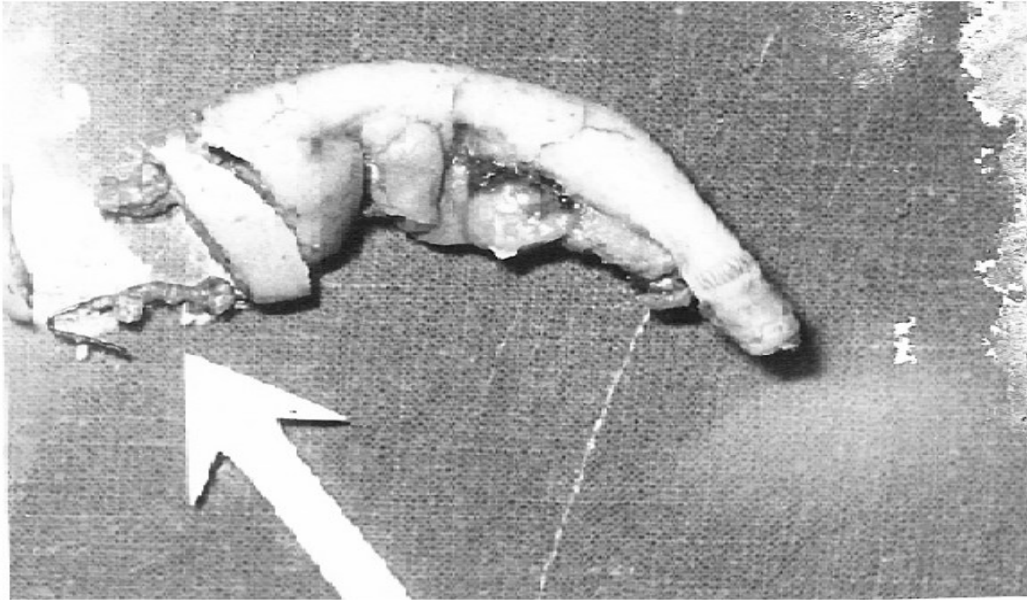
### *Exámenes imagenológicos:*

Ecografía de abdomen completo: No mostró alteraciones en la cavidad abdominal.

Radiografía de abdomen simple: Se observa artefacto en la fosa ilíaca derecha compatible con un cuerpo extraño.

*Conducta a seguir:*

Fue intervenido quirúrgicamente y se realiza apendicectomía hallándose en el transquirúrgico un anzuelo en la base del apéndice (Figura 1).



**Figura 1.** Anzuelo en la base del apéndice.

El paciente evolucionó favorablemente, egresó a las 72 Horas.

*Anatomía patológica:* Apéndice cecal.

*Macroscopía:* Apéndice cecal de 15 cm x 10 mm x 6 mm, serosa deslustrada, vascularizada, al corte se observa luz con dilatación marcada, con presencia de hemorragia y cuerpo extraño identificado como anzuelo.

*Microscopía:* Apéndice cecal que muestra marcada reacción inflamatoria crónica granulomatosa, asociado a infiltrado inflamatorio agudo severo de la pared apendicular que interesa todas las capas.

*Diagnóstico:* Apendicitis aguda con reacción inflamatoria granulomatosa asociada por cuerpo extraño.

## **DISCUSIÓN DEL CASO**

Los bezoares son entidades poco frecuentes que se caracterizan por la acumulación de tejido foráneo en el tracto digestivo. En el 90 % de los casos se presentan en mujeres menores de 30 años<sup>2</sup>, en contraste con el caso clínico donde el bezoar se presentó en un paciente masculino de 18 años. La etiología del bezoar se atribuyó a la enfermedad psiquiátrica del paciente (esquizofrenia vs. retraso mental) diagnosticada durante su hospitalización.<sup>2</sup>

De acuerdo a la literatura revisada las principales causas extrínsecas de obstrucción intestinal son bridas, hernias internas o externas, vólvulos y en último lugar se mencionan los bezoares. Los cuerpos extraños son causas poco frecuentes de perforación.<sup>2</sup>

Entre los hallazgos operatorios el bezoar extraído obstruía gran parte de la luz del apéndice cecal y ocasionó dos perforaciones de su base. Estamos en presencia de una causa poco frecuente de obstrucción y perforación apendicular de acuerdo a lo comentado en los párrafos anteriores<sup>2</sup>, el bezoar extraído estaba compuesto por un artefacto metálico que se correspondió con un anzuelo de pescar. Se encontró sólo un reporte de caso clínico publicado sobre bezoares a cuerpos extraños, en una paciente femenina de 68 años de edad con síndrome ansioso depresivo. El bezoar estaba formado por una pinza de depilación.<sup>8</sup>

Llama la atención que en la literatura consultada no se reporta entre las complicaciones de los bezoares apendicitis aguda. La principal teoría que explica la fisiopatología de la apendicitis aguda, basada en evidencias experimentales, apunta hacia un taponamiento de la luz del apéndice cecal por una hiperplasia linfoidea.<sup>8-10</sup> Otra teoría plantea que la apendicitis aguda pudiera ser secundaria a la obstrucción de la luz apendicular por cuerpos extraños, trauma físico y gusanos intestinales.<sup>8</sup> En la bibliografía revisada no se encontró otro caso de apendicitis aguda por dicho artefacto.

## **CONSIDERACIONES FINALES**

El bezoar es una causa poco frecuente de apendicitis aguda, obstrucción y perforación gastrointestinal. Sus principales etiologías son los trastornos psiquiátricos. La etiología del bezoar en este caso se atribuyó a la enfermedad psiquiátrica del paciente. Se atribuye la apendicitis

aguda en este paciente a la obstrucción de la luz apendicular por el cuerpo extraño.

## REFERENCIAS BIBLIOGRÁFICAS

1. Cruz Alfonso N de la, Jesus de ZC, Pedroso Noa G. Tricobezoar gástrico: Presentación de un caso. Gen [Internet].2007 [citado 31 nov 2013]; 61(2):136- 138. Disponible en: [http://www.scielo.org.ve/scielo.php?script=sci\\_arttext&pid=S0016-35032007000200015](http://www.scielo.org.ve/scielo.php?script=sci_arttext&pid=S0016-35032007000200015)
2. Hernández FM, Luna MT. Apendicitis aguda, obstrucción y perforación gastrointestinal como complicaciones de bezoar. A propósito de un caso clínico.[Internet].2011. Sociedad Venezolana de Cirugía [citado 31 nov 2013]. Disponible en: <http://www.sociedadvenezolanadecirugia.org/articulos/apendicitis-aguda-obstruccion-y-perforacion-gastrointestinal-como-complicaciones-de-bezoar-a-proposito-de-un-caso-clinico-139>
3. Köbrich S, Larraín A, Lembach H, Leslie A, Millán F, Rostion C. Síndrome de retención gástrica por tricobezoar. Reporte de caso clínico. Rev Ped Electroc [Internet]. 2006[citado 31 nov 2013];3 (1): [aprox.3p.]. Disponible en: <http://www.revistapediatria.cl/vol3num1/10.htm>
4. Köbrich S, Larraín A, Lembach H, Leslie A, Millán F, Rostion C. Síndrome de retención gástrica por tricobezoar. Reporte de caso clínico. Rev Ped Elec. 2008; 3: 15-17.
5. Jiménez Prendes R, González Batista JI, Becerra Terón G, Montano Pérez Y. Apendicitis Aguda; 2010.
6. Valenzuela Salazar C, González Páramo JM, Luna Ortíz K. Apendicitis causada por alfileres. Rev Gastroenterol Mex [Internet].2013[citado 31 nov 2012];78(1):45-6. Disponible en: <http://www.revistagastroenterologiamexico.org/es/apendicitis-causada-por-alfileres/articulo/90192477/>
7. Brito Bartumeut M, Castillo Plasencia LJ, Estrada Leyva E, Vázquez Cedeño JL. Apendicitis aguda. Rev Cubana Med Intensiva y Emergencias [Internet].2010[citado 31 nov 2012];9(1):[aprox.8p.]. Disponible en: [http://bvs.sld.cu/revistas/mie/vol9\\_1\\_10/mie01110.htm](http://bvs.sld.cu/revistas/mie/vol9_1_10/mie01110.htm)
8. Márquez Rojas J, Roldán Baños S, López Guerra D, Onieva González F, Jiménez Redondo JL. Bezoar por ingestión de cuerpos extraños metálicos. Cir Cir [Internet]. 2011[citado 31 nov 2012]; 79(5): [aprox.9p.]. Disponible en: <http://www.redalyc.org/articulo.oa?id=66221420012>

9. Brito M, Castillo L, Estrada E, Vázquez J. apendicitis aguda perforada por cuerpo extraño. A propósito de un caso. Rev Cub Med Int Emerg.2010; 9:1592-1601.
- 10.White NB, Gibbs KE, Goodwin A, Teixeira J. Gastric Bezoar Complicating Laparoscopic Adjustable Gastric Banding and Review of Literature. Obes Surg. 2009; 13: 948-950.

**Recibido:** 24 de enero de 2014

**Aprobado:** 12 de febrerote 2014

**Dra. Amara Cintra Pérez.** Hospital General Docente "Dr. Agostinho Neto". Guantánamo. Cuba. **Email:** [amara@infosol.gtm.sld.cu](mailto:amara@infosol.gtm.sld.cu)