

## INFORME DE CASO

### Síndrome de Courvoisier - Terrier. Presentación de un caso

#### Courvoisier-Terrier syndrome. A case report

Lic. Rafael Orlando Castillo González<sup>1</sup>, Dra. Daylis Sánchez Villafañes<sup>2</sup>, Lic. Marbelis Martínez Romero<sup>3</sup>

<sup>1</sup> Licenciado en Imagenología. Instructor. Policlínico Universitario "4 de Abril". Guantánamo. Cuba

<sup>2</sup> Especialista de II Grado en Medicina General Integral. Asistente. Policlínico Universitario "4 de Abril". Guantánamo. Cuba

<sup>3</sup> Licenciada en Enfermería. Asistente. Policlínico Universitario "4 de Abril". Guantánamo. Cuba

---

## RESUMEN

Se realiza un estudio sobre una paciente de sexo femenino del área Este del municipio de Guantánamo en el pasado año, 2013, con el objetivo de mostrar los hallazgos radiológicos que hacen pensar en una enfermedad poco conocida como esta. Esta afección es poco diagnosticada por no tenerse mucho conocimiento sobre la misma. Se descubren signos radiológicos como estos en la Atención Primaria de Salud. Se recogieron datos generales de la historia clínica individual y familiar, así como los resultados de exámenes realizados. Luego de culminado el estudio se llegó a la conclusión de que la paciente presentaba un Síndrome de Courvoisier-Terrier.

**Palabras clave:** hiperbilirrubinemia, colestasis, heces acólicas

---

## ABSTRACT

A study of a female patient, East part of Guantánamo is done in the last year, 2013, with the aim of showing the radiological findings that make us think of a little known disease like this. This condition is under diagnosed due to the ignorance about this illness, on same radiological signs are discovered as these in Primary Health Care. General data were collected from individual and family medical records and the results of investigations. As a conclusion of the study, the patient had Courvoisiers-Terrier Syndrome.

**Keywords:** hyperbilirubinemia, cholestasis, acholic stools

---

## INTRODUCCIÓN

El síndrome de Courvoisier-Terrier, hace referencia a la dilatación de la vesícula biliar, ictericia mecánica y decoloración de las heces, que se presenta cuando existe obstrucción de la ampolla de Vater provocada por neoplasia de ésta o de la cabeza del páncreas o por la existencia de un cálculo en el conducto hepático común; en este último caso se acompaña de hipertermia, escalofríos y dolor.<sup>1</sup>

Ludwig Courvoisier nació en Basilea (Suiza) en 1843. Courvoisier se especializó en la cirugía del tracto biliar publicando abundantes trabajos sobre el tema. La llamada "ley de Courvoisier", que dice que "la dilatación de la vesícula biliar es rara en la obstrucción del colédoco por cálculos, y frecuente por obstrucciones de otra naturaleza" parece que surgió de su trabajo *Kasuistisch-statistische Beiträge zur Pathologie un Chirurgie der Gallenwege* (Leipzig, 1890). En él revisa 109 casos en los que se encontraba dilatación de la vesícula.<sup>1</sup>

Los tumores de la ampolla de Vater son infrecuentes, siendo malignos aproximadamente un 2 % de los mismos. Aparecen predominantemente a partir de la sexta década de la vida sin claro predominio de sexo. La manifestación clínica habitual deriva de la obstrucción de la vía biliar, habitualmente asintomática y que se acompaña de síndrome constitucional, siendo menos frecuente su inicio como colangitis, como ocurre en el caso aportado.<sup>2</sup>

La prueba diagnóstica de elección es la colangiopancreatografía retrógrada endoscópica (CPRE), que proporciona el diagnóstico correcto en casi la totalidad de los casos. En el momento del diagnóstico, hasta

un 20 % de los pacientes presentan diseminación metastásica, que es sobre todo por afección hepática, ganglionar y ósea. La existencia de metástasis pulmonares asociadas a un CAV sólo había sido comunicada con anterioridad por Germouty en 1976.

Probablemente ésta sea debido a que el tumor utiliza una vía de diseminación o territorios de drenaje distintos a los habitualmente descritos, que por el momento son desconocidos y que debido al escaso número de casos descritos posiblemente serán objeto del campo de las hipótesis por mucho tiempo.<sup>2</sup>

El tratamiento de elección del CAV es la duodenopancreatectomía cefálica, con una supervivencia variable según las series del 10-60 %. La afección linfática ganglionar, el tamaño tumoral, la escasa diferenciación histológica y la afección de los márgenes quirúrgicos se invocan como importantes indicadores pronósticos en la evolución de los pacientes que son operados con intención curativa. Cuando esto no es posible, se utilizan medidas paliativas quirúrgicas o, como en el caso aportado, la colocación de una prótesis en la vía biliar para evitar la obstrucción de la misma, responsable de las manifestaciones clínicas más importantes del CAV.<sup>2</sup>

En resumen, los tumores del área ampular son infrecuentes, y aún lo es más la metastatización pulmonar de los mismos, pero esta posibilidad debe ser tenida en cuenta a la hora de decidir someter al paciente a más exploraciones complementarias, buscando otro tumor primario, que es probable que sean infructuosas y no modifiquen finalmente la actitud terapéutica y pronóstico de estos pacientes.<sup>2</sup>

## **PRESENTACIÓN DEL CASO**

Paciente masculino de 76 años de edad, acude al cuerpo de guardia acompañado de familiares con, malestar general. A la inspección se observa ictericia verdínica que comprometía tanto piel como mucosas de forma generalizada.

Al examen físico: Frecuencia respiratoria: 21 respiraciones por minuto; tensión arterial: 130/90 mmHg; frecuencia cardiaca: 127 por minuto considerándose estos valores dentro de los límites normales para su edad. A la palpación, abdomen blando, depresible, que sigue los movimientos respiratorios y los golpes de tos, sin signos de irritación peritoneal, pero se palpaba una masa de consistencia blanda no

dolorosa ubicada a nivel de hipocondrio derecho que correspondía a la vesícula (signo de Courvoisier positivo).

Los exámenes *informan*:

Química sanguínea:

Hiperbilirrubinemia alta con predominio de la bilirrubina no conjugada (Bilirrubina total (BT): 30.9 mg/dL, Bilirrubina directa (BD): 27.0 mg/dL).

Fosfatasa alcalina elevada.

Transaminasas normales o discretamente aumentadas.

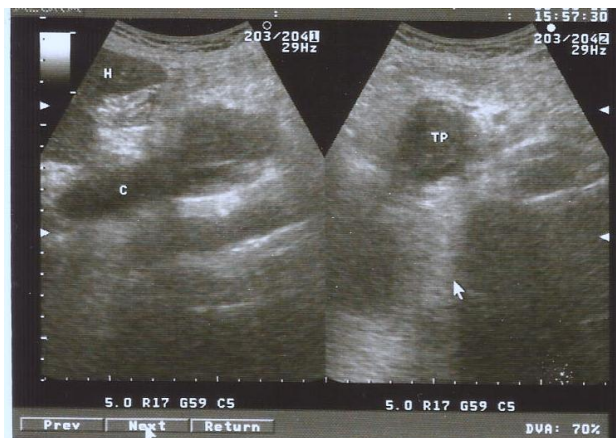
Colesterol alto.

En síntesis, las alteraciones están asociadas a una colestasis marcada.

Anemia y aumento de la eritrosedimentación.

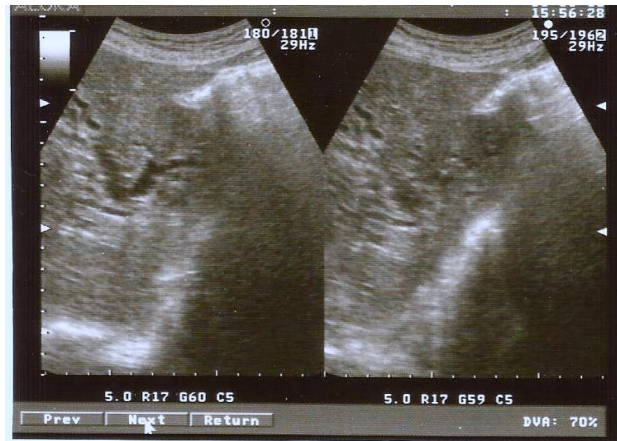
Radiografía de tórax: No alteraciones pleuropulmonares, área cardiaca de tamaño normal.

Ultrasonografía: Se aprecia en región de epigastrio imagen hipocogénica con forma redondeada de aspecto T, localizada en cabeza de páncreas. (Figura 1).



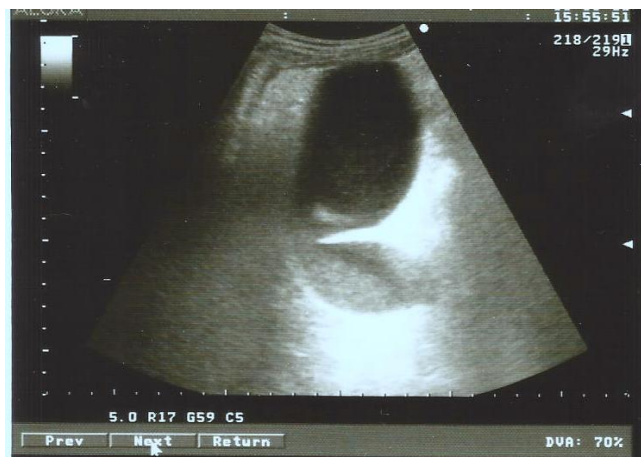**Figura 1.** U/S en epigastrio imagen en corte transversal que se aprecia imagen hipocogénica en cabeza de páncreas y colédoco dilatado en HD.

Igualmente, en hipocondrio derecho se observa colédoco dilatado, hígado con vías biliares dilatadas hacia ambos lóbulos. (Figura 2).



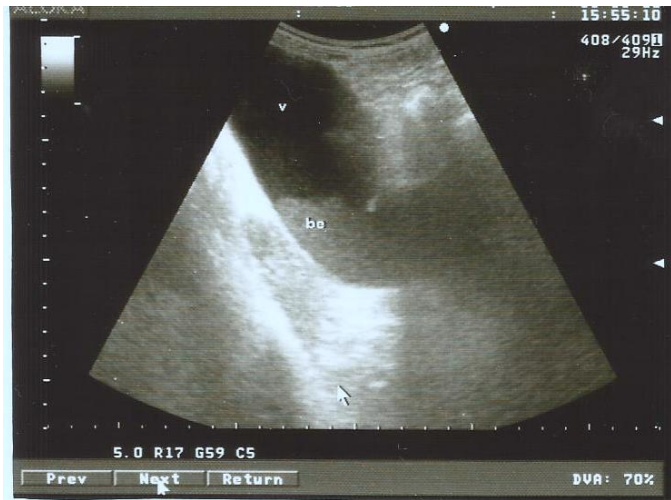**Figura 2.** U/S corte oblicuo de hipocondrio derecho se aprecian vías biliares dilatadas en ambos lóbulos derecho e izquierdo.

La vesícula marcadamente dilatada de paredes finas sin imágenes de litiasis en su interior. (Figura 3).



**Figura 3.** U/S hipocondrio derecho: corte oblicuo se observa vesícula marcadamente dilatada de paredes finas sin imágenes de litiasis en su interior.

No eco Murphy, con bilis de éctasis que ocupa 50 % de la misma. (Figura 4).



**Figura 4.** U/S hipocondrio derecho: corte oblicuo se observa vesícula marcadamente dilatada de paredes finas con bilis de éctasis en interior ocupando el 50 % de ella.

## DISCUSIÓN DEL CASO

Los hallazgos encontrados en este paciente llamaron la atención del radiólogo y el médico general integral que en conjunto con las manifestaciones clínicas confirmaron el diagnóstico del síndrome de Courvoisier–Terrier.

Es importante resaltar que el momento en que los autores describieron este síndrome no existían ayudas imagenológicas tales como la ultrasonografía, tomografía o resonancia magnética, con lo cual se cuenta en el momento, por lo que se considera importante recordar a los clínicos que los signos y síntomas no han perdido su utilidad y validez y su uso debe ser restablecido en la práctica clínica diaria. El pronóstico de este paciente es reservado a pesar de no encontrarse metástasis pulmonar pues la muerte sobreviene por lo general de 6 a 8 meses.

## REFERENCIAS BIBLIOGRÁFICAS

1. Síndrome de Courvoisier-Terrier [Internet]. Guatemala: Universidad Francisco Marroquín; 2008[citado: 20 sep 2013]. Disponible en: [http://medicina.ufm.edu/index.php/S%C3%ADndrome\\_de\\_Courvoisier-Terrier](http://medicina.ufm.edu/index.php/S%C3%ADndrome_de_Courvoisier-Terrier)
2. Polo Romero E J, Segura Luque J C, Beato Pérez J L. Colangitis y metástasis pulmonares como forma de presentación de un ampulosa. Servicio de Medicina Interna. Hospital de Hellín. Albacete. España. Gastroenterología y Hepatología [Internet]. Enero 2003 .[citado 20 sep 2013];26(01). Disponible en: <http://zl.elsevier.es/es/revista/gastroenterologa-hepatologa-14/articulo/colangitis-metastasis-pulmonares-como-forma-13042215?referer=buscador>

## BIBLIOGRAFÍA

1. Alonso Gómez M, Airiny Delgado L, Otero Regino W. El signo de Courvoisier Terrier. Rev Col Gastroenterol. [Internet]. 2012[citado 20 sep 2013]; 27 (4): 331-334. Disponible en: <http://www.scielo.org.co/pdf/rcg/v27n4/v27n4a11.pdf>
2. Fresquet Febrer JL, Aguirre Marco C. La cirugía en la historia. La revolución quirúrgica y la cirugía científica. Valencia, Manuscrito; 1995.
3. Fresquet Febrer JL, Courvoisier L, Terrier LF. En: Historia de la medicina [Internet]. Valencia: Instituto de Historia de la Medicina y de la Ciencia; [citado 20 sep 2013]. Disponible en: <http://www.historiadelamedicina.org/terrier.html>
4. García J, Jimeno C. Distensión de la vesícula biliar por obstrucción tumoral coledociana. Rev Esp Enferm Dig. 2007; 99 (8): 469-470. Llanio Navarro R. Síndromes. La Habana: Ecimed; 2005.
5. Margulis AR, Burhenne HJ. Radiología del aparato digestivo. Tomo 2. (sl): Editorial Científico Técnico; 1982.
6. Margulis AR, Burhenne HJ. Radiología del aparato digestivo. Tomo 3. (sl): Editorial Científico Técnico; 1982.
7. Parrilla Delgado EM, López MV, O Valls A. Atlas de Ecocitopaología diagnóstica. La Habana: Editorial Ciencias Médicas; 2006.
8. Prado Gómez G, García Gutiérrez A. Temas de Cirugía. La Habana: Ecimed; 2011.
9. Santos Aguilar R. Síndrome de courvoisier-terrier. En: Epónimos médicos [Internet]. p.12. [citado: 20 sep 2013]. Disponible en: <http://www.google.com/cu/url?sa=t&rct=j&q=&esrc=s&source=web&cd=6&ved=0CEsQFjAF&url=http%3A%2F%2Fmedia.wix.com%2Fug>

[d%2F1ca92e\\_65f52ee7a78377947be70b04f7aa414e.pptx%3Fdn%3DEP%25C3%2583%25C2%2593NIMOS%2BM%25C3%2583%25C2%2589DICOS.pptx&ei=302EUtf7GtG0kQe9m4CABg&usg=AFQjCNEEIID7ST8OnpM8EjU41h7Zui62nw](http://d%2F1ca92e_65f52ee7a78377947be70b04f7aa414e.pptx%3Fdn%3DEP%25C3%2583%25C2%2593NIMOS%2BM%25C3%2583%25C2%2589DICOS.pptx&ei=302EUtf7GtG0kQe9m4CABg&usg=AFQjCNEEIID7ST8OnpM8EjU41h7Zui62nw)

10. Viteri AL. Courvoisier's law and evaluation of the jaundiced patient. *Tex Med* 1999; 76: 60-61.
11. Van der waaij LA; Van Dullemen htm; Porte RJ. Cyst Fluid análisis in the diferencial diagnosis of pancreatic cystic lesion: Apouled analysis. *Gastroint Endosc*; 62(3): 383- 9, 2005 Sep.
12. Ugarte Suárez JC, Banasco Domínguez J, Ugarte Moreno D. *Manual de Imagenología*. La Habana: Ecimed; 2004.

**Recibido:** 4 de noviembre de 2013

**Aprobado:** 13 de febrero de 2014

**Lic. Rafael Orlando Castillo González.** Policlínico Universitario "4 de Abril". Guantánamo. Cuba. **Email:** [rocg@infosol.gtm.sld.cu](mailto:rocg@infosol.gtm.sld.cu)