

# Tromboflebitis de vena superficial del tórax

*Thrombophlebitis of superficial vein of chest*

Mujer de 37 años, sin antecedentes personales de interés, que consulta por notarse cordón indurado desde debajo de mama izquierda hasta zona abdominal, doloroso al tacto, sin asociar otra clínica acompañante. (Fig. 1, 2)

Tras revisar bibliografía, se consideró la posibilidad de una enfermedad de Mondor, descrita por Fagge en 1869, y estudiada en mayor detalle en 1939 por el cirujano francés Henri Mondor. Al tratarse de una entidad benigna y autolimitada, es poco consultada y estudiada. Se define como una tromboflebitis de venas subcutáneas, localizada en la pared anterolateral del tórax, que afecta más frecuentemente a la vena toraco-epigástrica, mamaria externa y epigástrica superficial. (Fig. 3)

También se ha descrito en otras localizaciones como pene, ingle, axila, región cervical posterior y fosa antecubital.

La etiología es idiopática, aunque se ha asociado en ocasiones con esfuerzo muscular, traumatismo local, intervenciones quirúrgicas en la mama y procesos febriles previos. También se han referido casos asociados a embarazo y puerperio, a la arteritis de células gigantes y a otras enfermedades sistémicas. Se han descrito algunas series en las que se observa una asociación del 12% con el cáncer de mama y se ha publicado algún caso asociado a estados de hipercoagulabilidad donde se hallaron anticuerpos anticardiolipina y déficit de Proteína C. No se ha relacionado con anomalías vasculares.

Es necesario realizar un diagnóstico diferencial con otras entidades, sobre todo infecciones y cáncer de mama, mediante una analítica básica que incluya coagulación, una mamografía y ecografía de mama. En nuestro caso clínico se realizó analítica con hemograma, bioquímica y coagulación, así como una ecografía de mama sin hallazgos y ecografía del propio cordón venoso, verificando su benignidad. (Fig. 4)

El tratamiento es sintomático y se basa en analgésicos o antiinflamatorios para el dolor y reposo relativo. No están indicados ni la antiagregación, ni la anticoagulación. En casi todos los casos descritos en la literatura, la enfermedad revierte espontáneamente en 2-3 meses, sin dejar secuelas, aunque en algunas ocasiones puede evolucionar hacia la cronicidad y complicarse con pequeñas necrosis cutáneas sobre la zona de la vena trombosada, o bien puede recidivar. El diagnóstico de esta entidad es principalmente clínico, por lo que es fundamental que los médicos de atención primaria la conozcan, pudiendo realizar un enfoque y tratamiento desde este nivel, evitando derivaciones innecesarias a un segundo nivel asistencial.

## Bibliografía

1. Moreno Fernández JC., Sanz Pozo B., López Marcos C., Martín Ruíz E., Peláez Laguno C., González Gallardo D. Tromboflebitis de la vena torácica lateral del tórax: enfermedad de Mondor. *rvmf* 2008; 12 (1): 25-7.
2. Alvarez-Garrido H, Garrido-Rios AA, Sanz-Munoz C, Miranda-Romero A. Mondor's disease. *Clin Exp Dermatol.* 2009 Oct. 34(7):753-6.
3. Quehe P, Saliou AH, Guías B, Bressollette L. Mondor's disease, report on three cases and literature review. *J Mal Vasc.* 2009 Feb. 34(1):54-60.
4. Stephan F, Maatouk I, Moutran R, Wehbe J, Obeid G. A case of idiopathic Mondor disease. *Dermatol Online J.* 2012 Jan 15. 18(1):14.
5. Hermann JB. Thrombophlebitis of breast and contiguous thoracoabdominal wall (Mondor's disease). *NY State J Med.* 1966 Dec 15. 66(24):3146-52.
6. Wester JP, J, Kuenen BC, Meuwissen OJAT. h, de Maat CEM. Mondor's disease as first thrombotic event in hereditary protein C deficiency and anticardiolipin bodies. *Netherlands Journal of Medicine.* 1997;50:85-7

Fig 1: Cordon venoso submamario izdo

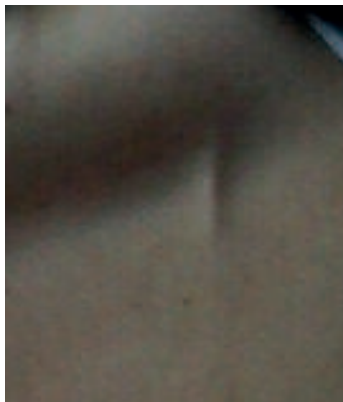


Figura 2: tromboflebitis vena toraco-epigástrica izda

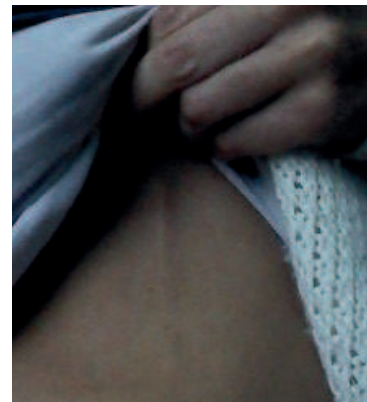

Figura 3 Anatomía venas torácicas superficiales

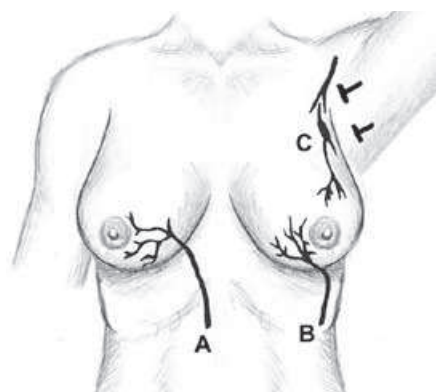
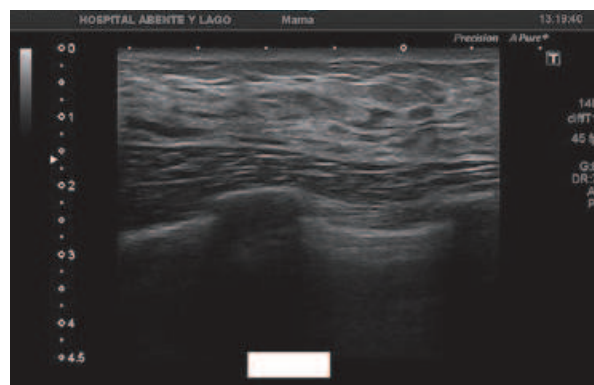


Figura 4: Ecografía del cordón venoso



## Diagnóstico

### Enfermedad de Mondor

#### Olalla López Grandal

*Centro Saude Fontenla Maristany. Punto de Atención Continuada. Xerencia Integrada de Ferrol.*

Correspondencia: lalletarafiki@gmail.com

Como citar este artículo: Lopez Grandal O

Tromboflebitis de vena superficial del tórax. *Galicia Clin* 2016; 77 (4): 192

Recibido: 03/05/16; Aceptado: 23/05/16