



Evaluación radiográfica del grado y radio de curvatura en conductos mesio vestibulares de primeros molares superiores

Radiographic evaluation of the curvature degree and radius in the mesiobuccal canals of maxillary first molars

Avaliação radiográfica do grau e rádio de curvatura em canais méso-vestibulares de primeiros molares superiores

María José Burbano Balseca¹, Daniel Gustavo Cortés Naranjo², Karol Jazmin Carrillo Rengifo³,
Erika Elizabeth Espinosa Torres⁴

RECIBIDO: 4/nov/2016 **CORREGIDO:** 7/feb/2017 **APROBADO:** 07/jun/2017

1 Egresada Especialidad en Endodoncia, Odontóloga, Universidad Central del Ecuador, Quito; ma7jo7@gmail.com

2 Estudiante Especialidad en Endodoncia, Odontólogo, Universidad Central de Ecuador, Quito; danielcortesn@gmail.com

3 Estudiante Especialidad en Endodoncia, Odontóloga, Universidad Central de Ecuador, Quito; karitojaz9004@hotmail.com

4 Especialista en Endodoncia, Docente Investigador, Universidad Central del Ecuador, Quito endoerikae@gmail.com

RESUMEN

Objetivo: Determinar el grado y radio de curvatura y su asociación de los conductos radiculares de las raíces mesiales de molares superiores humanos de población Ecuatoriana. **Materiales y métodos:** Se examinaron un total de 50 primeros molares superiores humanos extraídos, obtenidos del banco de dientes del Subcentro de salud de Tumbaco Pichincha Ecuador, los criterios de exclusión fueron dientes previamente endodonciados, con presencia de caries, reabsorciones o fracturas radiculares. Se tomaron radiografías periapicales con técnica de paralelismo, el grado de curvatura se midió en sentido mesio distal con el método de Schneider 1971, y se obtuvo el radio de las curvaturas con la técnica descrita por Estrela 2008. Los datos obtenidos se analizaron mediante la prueba U de Mann Whitney con nivel de significancia del 5%. **Resultados:** Se determinó que el ángulo de la curvatura fue 10%, 58% y 32% para bajo, moderado y severo respectivamente, mientras que el radio de la curvatura fue 64%, 34%, y 2% para leve, moderado y severo respectivamente. Existió una diferencia estadísticamente significativa entre el ángulo moderado y radio leve de los grupos estudiados ($p=0,02$) **Conclusión:** Se determinó que es más frecuente el ángulo de curvatura moderado y radio leve.

Palabras clave: Endodoncia; anatomía interna; curvatura radicular.

ABSTRACT

Objective: Determining the curvature degree and radius and its root canals association in mesial roots of human maxillary molars of Ecuadorian population. **Materials and methods:** A total of 50 human maxillary first molars extracted were studied which were obtained from the Tumbaco health sub-center's teeth bank, Pichincha Ecuador, facts as teeth with a previous root canal treatment, cavities, root resorption and fracture were the exclusion criteria. Periapical films with paralleling technique were taken; the curvature degree was measured mesio-distally with the Schneider 1971 technique and the curvature radius was obtained with the technique described by Estrela 2008. The data collected were analyzed with the Mann Whitney's U Test with significance level of 5%. **Results:** The curvature angle was determined as 10%, 58% and 32% for low, moderate and severe respectively; and the curvature radius was 64%, 34% and 2% for mild, moderate and severe respectively. Among the groups studied, there was a statistically significant difference between the moderate angle and the mild radius ($p=0,02$). **Conclusion:** The study found that the moderate curvature angle and mild radius are the most frequent.

Keywords: Endodontics; internal anatomy; root curvature.

RESUMO

Objetivo: Determinar o grau e o raio de curvatura e a sua associação dos canais radiculares das raízes mesiais dos molares superiores humanos da população equatoriana. **Materiais e métodos:** Foram examinados um total de 50 primeiros molares superiores humanos extraídos, obtidos do banco de dentes da Unidade Básica de Saúde localizada em Tumbaco Pichincha no Equador. Os critérios de exclusão foram dentes com endodontia prévia, dentes com presença de lesões de cárie dentária, dentes com reabsorções ou com fraturas radiculares. Foram feitas radiografias periapicais com a técnica do paralelismo, o grau de curvatura foi medido no sentido mesiodistal com o método de Schneider 1971, e foi obtido o raio de curvatura com a técnica descrita por Estrela 2008. Os dados obtidos foram analisados pelo teste U de Mann Whitney com nível de significância de 5%. **Resultados:** Determinou-se que o ângulo da curva foi de 10%, 58% e 32% para baixo, moderado e severo, respectivamente, enquanto que o raio da curvatura foi de 64%, 34%, e 2% para leve, moderado e severo, respectivamente. Houve uma diferença estatisticamente significante entre o ângulo moderado e o raio leve nos grupos de estudo ($p = 0,02$) **Conclusão:** determinou-se que o ângulo de curvatura moderado e o raio leve são os mais frequentes.

Palavras-chave: Endodontia; anatomia interna; a curvatura radicular

INTRODUCCIÓN

El tratamiento endodóntico se basa en la conformación biomecánica del sistema de conductos radiculares preservando su forma y estructura original, para esto, es necesario un conocimiento profundo de la morfología interna.^{1,2,3}

La anatomía interna de las raíces no siempre reproduce la anatomía externa del diente, es bien conocido que las raíces mesiales de molares superiores poseen curvaturas importantes y complejas para el clínico.⁴

El éxito en la negociación de un conducto curvo y estrecho depende de varios factores como el grado de curvatura, el tamaño y la constricción del conducto radicular, el tamaño y la flexibilidad del instrumento endodóntico y más importante la habilidad del operador.^{5,6}

Las curvaturas han sido un reto por el riesgo de transporte, gradas e incluso perforaciones que se pueden ocasionar, por lo que durante muchos años varios estudios se han centrado en la identificación de métodos para obtener la información morfológica precisa de los conductos radiculares.^{2,3,7}

Un conducto radicular que se extiende en toda la longitud de la raíz en forma recta es muy raro, La curvatura puede ser una curvatura gradual de todo el conducto, una curvatura aguda del conducto radicular cerca del ápice o una curvatura gradual del conducto radicular terminando en forma recta en apical. También se pueden presentar curvaturas dobles en forma de S. Sólo unos pocos estudios miden en realidad la curvatura de los conductos radiculares.^{5,6,8}

Schneider fue el primero en medir la angulación de los conductos radiculares, desde entonces varios métodos han surgido y se han desvanecido, el método de Schneider ya ha sido adoptado por los endodoncistas de todo el mundo como base fundamental para establecer las curvaturas de los conductos radiculares.^{1,2,8,9}

De acuerdo con el método de Schneider, el ángulo de curvatura junto con el radio de la curva nos brinda el método exacto para describir la curva-

INTRODUCTION

The endodontic treatment is based in the biomechanical conformation of the root canals system preserving its original shape and structure, for this, a deep knowledge about the internal morphology is needed.^{1,2,3}

The roots internal anatomy not always reproduces the tooth external anatomy; it's well known that the mesial roots of maxillary molars have important and complex curvatures for the clinic.⁴

The success in a curved and tight canal negotiation depends on various factors like the curvature degree, the root canal size and constriction, the endodontic instrument size and flexibility; and the most important, the operator's skill.^{5,6}

The curvatures have been a challenge because of the risks that may happen like transportation, ledges formation and even perforation, so that, for many years several studies have focused on the identification of methods for obtaining accurate morphological information of root canals.^{2,3,7}

A root canal extending along the entire length of the root straightly is very rare; the curvature may be a gradual curvature of the entire canal, an acute curvature of the root canal near the apex or a gradual curvature of the root canal ending in straight line in apical. Double curvatures in S form can be also found. Only a few studies actually measure the root canals curvature.^{5,6,8}

Schneider was the first in measure the angulation of root canals, since then, different methods have emerged and disappeared, the Schneider method has already been adopted by endodontists around the world as a fundamental basis for establishing root canals curvatures.^{1,2,8,9}

According to the Schneider method, the curvature angle together with the curvature radius gives us the exact method to describe the root

tura del conducto radicular. Cabe recalcar que el ángulo es independiente del radio.^{1, 2, 5, 8.}

El radio es inversamente proporcional a la curvatura, esto quiere decir que una curva más abrupta del conducto radicular corresponde a un menor radio de curvatura y por lo tanto mayor dificultad en la realización del tratamiento endodóntico^{1, 2, 5, 8.}

Weine desarrolló un método alternativo para determinar las angulaciones de los conductos radiculares,⁷ los métodos de Schneider y Weine se han considerado los más simples y prácticos para determinar curvaturas.⁹ sin embargo Pruett et al; 1997¹⁰. Propusieron que la evaluación de las curvaturas deben realizarse por el ángulo y el radio de la curvatura, determinada matemáticamente a partir de las radiografías^{2, 5, 7.}

El conocimiento del radio de la curvatura también es imprescindible ya que este tiene un impacto en la fatiga cíclica de los instrumentos utilizados en Endodoncia, se ha reportado que a medida que el radio disminuye, aumenta el fracaso de estas ya que existe mayor índice de separación del instrumento, aumentando considerablemente la dificultad del tratamiento y pudiendo producir hasta el fracaso de este. Es por esto que ambos, el ángulo de la curvatura y su radio son importantes para determinar el resultado de la instrumentación^{4, 8.}

Por lo tanto, el objetivo de este estudio fue determinar el grado y el radio de curvatura y su asociación de los conductos de las raíces mesiales de molares superiores.

MATERIALES Y MÉTODOS

La muestra estuvo constituida por 50 radiografías de raíces mesiales de primeros molares superiores tomadas de piezas dentales humanas extraídas de población Ecuatoriana, obtenidas del banco de dientes del subcentro de salud de Tumbaco Pichincha Ecuador. Fueron incluidos dientes que no han sido sometidos a tratamiento de conducto cuyas raíces se mantuvieron intactas, sin caries radicular, reabsorciones o fracturas radiculares, los cuales se les realizó curetaje, limpieza, desinfección y se los mantuvo en una solución de

canal curvature. It should be noted that, the angle is independent of the radius.^{1, 2, 5, 8.}

The radius is inversely proportional to the curvature, this means that a more abrupt root canal curve corresponds to a lower curvature radius and therefore greater difficulty in performing the endodontic treatment^{1, 2, 5, 8.}

Weine developed an alternative method to determine the root canal angulations,⁷ Schneider and Weine methods have been considered as the simplest and practical for determining the curvatures,⁹ nevertheless, Pruett et al; 1997¹⁰. Proposed that the curvature evaluation may be realized by the curvature angle and radius, mathematically determined from the radiographs^{2, 5, 7.}

The acknowledge of the curvature radius is also essential as this has an impact on the cyclical fatigue of the instruments used in Endodontics, it's been reported that as the radius decreases, the failure in these increases since there is a greater index of instrument separation, increasing the treatment difficulty considerably and even being able to produce the failure of it. This is why both, the curvature angle and its radius are important for determining the instrument result^{4, 8.}

Therefore, the aim of the study is to determine the curvature degree and its root canals association in mesial roots of maxillary molars.

MATERIALS AND METHODS

The sample was constituted by 50 mesial roots radiographies of maxillary first molars taken from human teeth extracted of the ecuadorian population, obtained from the Tumbaco, Pichincha Ecuador health sub-center's teeth bank. Teeth that have not been put through endodontic treatment and its roots kept intact, without cavities, resorptions or root fractures, were included to the study; curetaje, cleaning and disinfection was made to the samples and they were kept in a saline solution for a

suero fisiológico por una semana previo a la toma de las radiografías. Todas las radiografías fueron tomadas por técnica paralela periapical y posteriormente se replicaron con papel calca en una hoja de papel bond las raíces mesiales con sus conductos para la realización de las medidas para ángulo y radio de la curvatura para la presente investigación. (Figura 1)



A **B**
Figura 1: A y B trazos para la medición del ángulo de curvatura del conducto mesio vestibular en radiografía periapical

El ángulo de la curvatura se determinó por la técnica de Schneider ^{1,2,3} que mide tanto la curvatura, como el ángulo agudo entre el eje longitudinal del conducto radicular (línea A) y una línea que une el foramen apical hasta el punto de la curvatura inicial (línea B) mostrada en el gráfico 1.

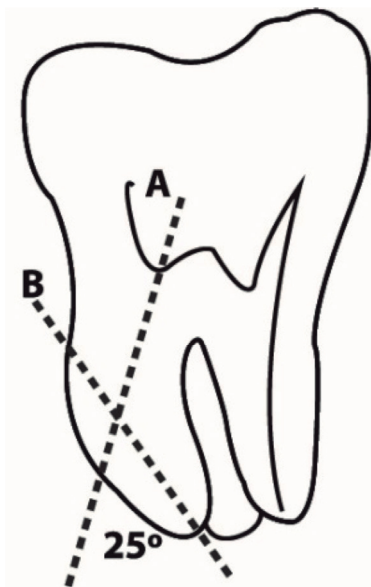


Grafico 1: Evaluación del ángulo de Curvatura según Schneider

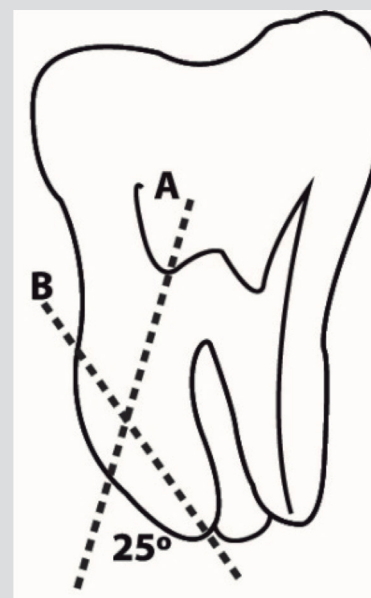
Para el ángulo de curvatura se utilizó la clasificación de Seidberg, et al.¹¹ siendo considerado como bajo (<5°), moderada (5-25°) y severo (25-70°).

week before taking the x-rays. The whole radiographies were taken with the periapical parallel technique and after the mesial roots with their canals were replicated with tracing paper in a bond sheet for doing the measures for the curvature angle and radius for the investigation. (Figure 1)



A **B**
Figure 1: A y B strokes for the curvature angle measurement of the mesio-bucal canal in periapical radiography.

The curvature angle was determined by the Schneider technique ^{1,2,3} which measures both, the curvature and the acute angle between the root canal longitudinal axis (line A) and a line that joins the apical foramen until the initial curvature point (line B) shown in the graphic 1.



Graphic 1: Curvature angle evaluation according to Schneider

The Seidberg, et al.¹¹ classification was used for the curvature angle, being considered as low (<5°), moderate (5-25°) and severe (25-70°).

El radio de curvatura se midió por el método de Estrela 2008; es decir, dos líneas semi rectas de 6 mm superpuestas al conducto radicular (Gráfico 2). Según este método, la primera línea (línea B) representa la continuidad de la región apical y la segunda línea (línea A) representa el tercio medio y cervical. Independientemente de la longitud de la línea A, sólo se toman en cuenta los 6 mm más cercanos a la primera línea o línea B. El punto medio de cada línea semirecta se determina, es decir se marca a los 3 milímetros. A partir de este punto, dos líneas perpendiculares a las líneas semirectas se dibujan hasta que se encuentran en un punto central, que se denomina circuncentro. La distancia entre el circuncentro y el centro de cada semirecta es el radio de la circunferencia, que determina la magnitud de la curva.

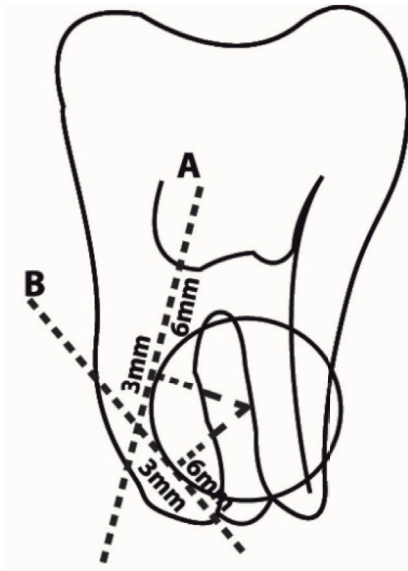
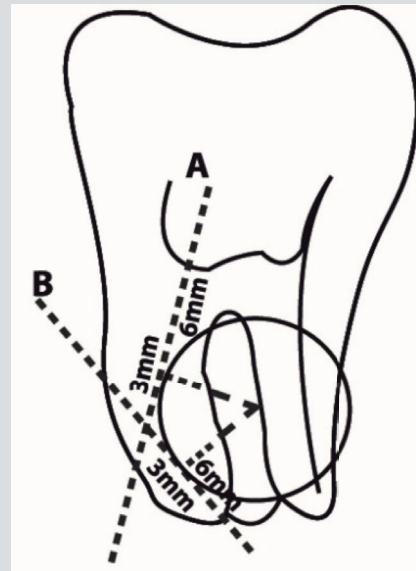


Gráfico 2: Determinación del radio de curvatura según Estrela

Según Estrela et al; 2008⁴ el radio de curvatura de la raíz lo clasifican de la siguiente manera; para radio pequeño (≤ 4 mm) va a ser severo, mientras que el radio intermedio ($>4 - \leq 8$) va a ser moderado, y el gran radio (> 8 mm) va a ser leve.

Los datos obtenidos se analizaron mediante la prueba estadística U de Mann Whitney con una significancia del 5%.

The curvature radius was measured by the Estrela 2008 method; two lines semi-straight of 6 mm overlapped to the root canal (Graphic 2). According to this method, the first line (line B) represents the apical region continuity and the second line (line A) represents the middle and cervical third. Independently from the line A length, only the 6mm nearest to the first line or Line B are taken into account. The middle point of each semi-straight line is determined, so, it is marked off at the 3 mm. From this point, two perpendicular lines are drawn to the semi-straight lines until they meet in a central point which is named circumcenter. The distance between the circumcenter and each semi-straight line center is the radius of the circumference that determines the magnitude of the curve.



Graphic 2: Curvature radius determination according to Estrela

According to Estrela et al; 2008⁴ the root curvature radius is sort as follows; for small radius (≤ 4 mm) may be severe, meanwhile, the intermediate radius ($>4 - \leq 8$) may be moderate, and the large radius (> 8 mm) may be mild.

The data obtained were analyzed by the U of Mann Whitney statistic test with a 5% significance.

RESULTADOS

De las 50 radiografías observadas se determinó que el ángulo de la curvatura fue 10%, 58% y 32% para bajo, moderado y severo respectivamente, mientras que el radio de la curvatura fue 64%, 34%, y 2% para leve, moderado y severo respectivamente, como se muestra en el cuadro N° 1

Grupo		N° (%)	Media y DE
Ángulo de la curvatura	Bajo	5(10)	3,2 ± 0,84
	Moderada	29(58)	16,76 ± 6,46
	Severa	16(32)	33,06 ± 5,47
Radio de la curvatura	Leve	32(64)	10,97 ± 2,58
	Moderado	17(34)	6,18 ± 0,75
	Severo	1(2)	4 ± 0,00

Cuadro 1. Frecuencia, media y desviación estándar del ángulo y radio de la curvatura (N=50)

Se analizó las medias de los grupos entre si y se determinó que existe una diferencia estadísticamente significativa entre el ángulo moderado y radio leve de los grupos estudiados (p=0,02), como se muestra el cuadro No2

ÁNGULO DE CURVATURA	RADIO DE CURVATURA	VALOR DE P
BAJO	LEVE	0,87
	MODERADO	0,65
	SEVERO	0,09
MODERADO	LEVE	0,02
	MODERADO	0,07
	SEVERO	0,98
SEVERO	LEVE	0,09
	MODERADO	0,64
	SEVERO	0,06

Cuadro 2. Prueba U de Mann Whitney del ángulo y radio de curvatura

DISCUSIÓN

Existen muchos métodos para determinar las curvaturas de los conductos radiculares como las radiografías periapicales o digitales, tomografía computarizada cone-beam, estudios de reconstrucción 3D y en la actualidad Micro CT.^{1, 19,20}

RESULTS

From the 50 x-rays observed, it was determined that the curvature angle was 10%, 58% and 32% for low, moderate and severe respectively, while the curvature radius was 64%, 34% and 2% for mild, moderate and severe respectively, as shown in the chart N° 1

Group		N° (%)	Measurement y DE
Curvature angle	Low	5(10)	3,2 ± 0,84
	Moderate	29(58)	16,76 ± 6,46
	Severe	16(32)	33,06 ± 5,47
Curvature radius	Mild	32(64)	10,97 ± 2,58
	Moderate	17(34)	6,18 ± 0,75
	Severe	1(2)	4 ± 0,00

Chart 1. Frequency, media and standard deviation and curvature radius (N=50)

The groups averages were analyzed with each other and it was determined that there is a significant statistical difference between the acute angle moderate and the mild radius of the studied groups (p=0,02) as shown in the chart No. 2.

CURVATURE ANGLE	CURVATURE R ADIUS	P value
LOW	MILD	0,87
	MODERATE	0,65
	SEVERE	0,09
MODERATE	MILD	0,02
	MODERATE	0,07
	SEVERE	0,98
SEVERE	MILD	0,09
	MODERATE	0,64
	SEVERE	0,06

Chart 2. U of Mann Whitney Test of the curvature angle and radius.

DISCUSSION

There are lots of methods to determine the root canals curvatures such as periapical or digital radiographies, cone-beam computerized tomography, 3D reconstruction studies and, nowadays, Micro CT.^{1, 19, 20}

Este estudio se desarrolló a partir de radiografías periapicales ya que el diagnóstico y el plan de tratamiento de conductos radiculares se basa en este tipo de radiografías.

Se han realizado pocas investigaciones sobre el grado específico de curvatura y radio de los conductos radiculares de raíces mesiales de molares superiores, la mayoría de estudios se basa en raíces de molares inferiores.^{1,11,12} Las investigaciones realizadas para determinar el ángulo y radio de curvatura se las ha hecho mediante radiografías periapicales lo cual ha sido suficiente ya que con una visión en dos dimensiones se puede determinar el ángulo y radio de curvatura. En la actualidad, el uso de tomografía Cone Beam es una ayuda bastante significativa para poder observar una estructura en tres dimensiones, lo que genera una visión más amplia del área de trabajo pero también constituye una limitación en el costo de este examen radiográfico.

Más del 86% de raíces mesiales de primeros molares superiores representan curvaturas marcadas hacia distal, siendo uno de los conductos radiculares de mayor riesgo en cuanto a su curvatura⁶. Sin embargo, existen muy poca literatura científica relacionada a esta raíz, es por esto que se eligieron los conductos radiculares de las raíces mesiales de molares superiores como base de esta investigación, la cual además difiere de la literatura por cuestiones étnicas.

En este estudio se replicó de forma exacta la imagen observada en la radiografía de las raíces mesiales de primeros molares superiores y de sus conductos intactos para poder realizar las medidas de los ángulos y radios de cada curvatura.

La morfología interna del conducto radicular, el ángulo y radio de curvatura, son factores importantes para las diferentes etapas del tratamiento del conducto radicular. Los conductos radiculares, estrechos y curvos van a representar un reto para el endodoncista. Los conductos radiculares curvos representan un mayor riesgo de perforación, gradas, y desviaciones durante la instrumentación, además el aumento de fatiga cíclica de instrumentos rotatorios de niti, como también su deformación y hasta su fractura, representando un problema crítico durante la terapia endodóntica ya que a mayor curvatura habrá menor resistencia flexural

This study was developed from periapical radiographies because the root canal treatment is based on this kind of radiographies.

There are few studies about the specific curvature degree and radius of the root canals from maxillary first molars mesial roots; most studies are based on lower molars roots^{1,11,12}. Previous researches for determining the curvature angle and radius have been done by periapical radiographies because having a two-dimension vision is good enough to determine the curvature angle and radius. Nowadays, the use of Cone-Beam Tomography helps to see a structure in three-dimension which produces a wide vision of the working area but, makes up a limitation on the cost of this radiographic exam.

More than the 86% of maxillary first molars' mesial roots have curvatures towards distal, becoming one of the most risky root canal referring to its curvature⁶. Nevertheless, there are so few scientific researches related to this root, that's the reason why the root canals of the first molar's mesial root were chosen as basis of this research which also differs from previous studies because of ethnic issues.

In this study, the image of the maxillary first molar's mesial roots and its intact canals observed in the Rx were exactly replicated for making the angle and radius measurements of each curvature.

The root canal internal morphology and the curvature's angle and radius, are important factors for the different stages of the root canal treatment. Narrow and curved root canals may represent a challenge for the endodontist. Curved root canals represent an increased risk of perforation, ledge formation and deviations during instrumentation; in addition the cyclic fatigue increasing of rotary NiTi instruments, as well as its deformation even instrument separation; represent a critical problem during endodontic treatment because as greater curvature, there will be less

y un mayor riesgo de fractura de instrumento ^{2,10}. Las curvaturas influyen directamente en la apertura cameral, la preparación biomecánica, la entrada de los irrigantes y de los sistemas obturadores dentro del conducto radicular, es por esto que para mejorar el éxito en los tratamientos de endodoncia se debe tener en cuenta el conocimiento de la anatomía de los conductos radiculares. ^{1,8,11,13,14}

Además la mayoría de estudios de curvaturas han determinado únicamente el ángulo de la curvatura según Schneider y solo pocos estudios recientes han relacionado el ángulo y el radio de la curvatura. ³. Es importante recalcar que la medida matemática del radio de un círculo esencialmente define su curvatura exacta, Pruett et al., 1997. determinó que no es posible definir una curvatura basado sólo en la medida de los grados del ángulo de ésta, ya que los conductos radiculares pueden compartir el mismo ángulo con diferente radio de curvatura, el ángulo es independiente del radio, además entre más marcada es una curvatura, menor va a ser el radio de esta, esto quiere decir que es imprescindible realizar estudios tanto del ángulo como del radio para obtener datos más precisos y completos acerca de la curvatura del conducto radicular. ^{2, 4, 7, 8, 14, 15}

Para resaltar y obtener información sobre la curvatura del conducto radicular algunos estudios describen la colocación de una lima o instrumentos de bajo calibre en el interior del conducto sin alterar el patrón o morfología de este, pero se debe tomar en cuenta que el instrumento puede no reproducir de manera exacta la conformación del conducto, a no ser que se utilice la lima para medir exactamente la longitud de la curvatura del conducto radicular en otro tipo de estudio en el que la lima tiene que negociar hasta el foramen del conducto radicular¹⁰.

Se ha reportado estudios que determinan la prevalencia del ángulo y radio de la curvatura de las raíces mesiales de primeros molares superiores en los cuales se determina que la mayor prevalencia es ángulo moderado y radio amplio ^{8, 12}. A pesar de las diferencias étnicas, estos resultados concuerdan con este estudio.

Por lo descrito anteriormente, la determinación del ángulo y radio de las curvaturas de los conductos de raíces mesiales de primeros molares superiores

flexural resistance and a greater instrument fracture risk ^{2, 10}. The curvatures affect directly to the endodontic access, cleaning and shaping preparation, the irrigants accessing and obturation systems inside of the root canal; in order that, for improving the success on root canal treatments, the root anatomy must be well-known. ^{1,8,11,13,14}

Furthermore, most curvature researches have determined just the curvature angle according to Schneider and only a few recent researches have related the curvature's angle and radius³. It is important to make emphasis that a circle's radius mathematical measure defines its exact curvature, Pruett et al., 1997. determined that it is not possible to define a curvature based only on its angle degrees, as the root canals can share the same angle but with different curvature's radius; the angle is independent from the radius, and the more marked a curvature is, the less the radius of this curve; so it's imperative to do both, angle and radius research to obtain more accurate and complete data about the root canal's curvature. ^{2, 4, 7, 8, 14, 15}

To highlight and obtain information about the root canal's curvature, some studies describe the placement of a file or low-caliber instruments inside the canal without changing the pattern or morphology of it, but must take into account that the instrument may not reproduce accurately the canal conformation; or, unless using the file to measure the exact length of the root canal's curvature in another kind of study in which the file has to get until the root canal foramen¹⁰.

It has been reported studies that determine the curvature's angle and radius prevalence of the maxillary first molar's mesial roots in which it's determined that the higher prevalence is the moderate angle and wide radius^{8, 12}. Despite of the ethnic differences, these results agree with the study.

As described above, determining the curvature's angle and radius of the mesial root canals of maxillary first molars provides important infor-

brindan importante información al clínico para seleccionar y determinar las más adecuadas técnicas de instrumentación y obturación en la realización del tratamiento endodóntico, dependiendo de la complejidad que presenten las mismas.

CONCLUSIÓN

La mayor prevalencia en las raíces mesiales de la población ecuatoriana fue el ángulo de la curvatura moderado y el radio de curvatura leve esto fue determinado con base a la evaluación radiográfica.

mation to the clinician to select and determine the best root canal cleaning, shaping and obturation techniques in performing the endodontic treatment, depending on the complexity presented by them.

CONCLUSION

The highest prevalence in the Ecuadorian population's mesial roots was the moderate curvature's angle and the mild curvature's radius, this was determined based on the radiographic evaluation.

BIBLIOGRAFÍA / BIBLIOGRAPHY

1. Sadeghi S, Poryousef V. A novel approach in assessment of root canal curvature. *Iranian Endodontic Journal* 2009; 4(4): 131-134.
2. Abesi F, Ehsani M. Radiographic evaluation of maxillary anterior teeth canal curvatures in an Iranian population. *Iranian Endodontic Journal* 2011; 6(1): 25-28.
3. Willershausen B, Kasaj A, Röhrig B, Briseño Marroquin B. Radiographic Investigation of Frequency and Location of Root Canal Curvatures in Human Mandibular Anterior Incisors In Vitro. *Journal of Endodontic* 2008; 34: 152-156.
4. Estrela C, Bueno M, Sousa Neto M, Djalma J. Method for Determination of Root Curvature Radius Using Cone-Beam Computed Tomography Images. *Braz Dent J* 2008; 19(2): 114-118.
5. Tikku A, Pragma W, Shukla I. Intricate internal anatomy of teet and its clinical significance in endodontics - A review. *Endontology*; 2005: 160-169.
6. Pecora J. Morphologic study of the maxillary molars part: external anatomy. *Braz Dent J* 1991; 2(1):45-50.
7. Zheng Q, Zhou X, Jiang Y, Sun T, Liu CH, Xue H, Huang D. Radiographic Investigation of Frequency and Degree of Canal Curvatures in Chinese Mandibular Permanent Incisors. *Journal of Endodontic* 2009; 35:175-178.
8. Schäfer E, Diez C, Hoppe W, Tepel J. Roentgenographic Investigation of Frequency and Degree of Canal Curvatures in Human Permanent Teeth. *Journal of Endodontics* 2002; 28(3): 211-216.
9. Zhu X. Evaluation of the reliability of Schneider's and Weine's method. *Int Chin J Dent* 2003; 3: 118-121.
10. Pruett J, Clement D, Carnes D. Cyclic fatigue testing of nickel-titanium endodontic instruments. *Journal of Endodontic* 1997; 23(1):77- 85.
11. Seidberg A. Frequency of two mesiobuccal root canals in maxillary permanent first molars. *J Am Dent Assoc.* 1973; 87(1):852-856.
12. Ki Lee J, Hyun Ha B, Ho Choi J, Heo S, Perinpanayagam H. Quantitative Three-Dimensional Analysis of Root Canal Curvature in Maxillary First Molars Using Micro-Computed Tomography. *Journal of Endodontic* 2006; 32: 941-945.

13. Günday M, Sazak H, Garip Y. A Comparative Study of Three Different Root Canal Curvature Measurement Techniques and Measuring the Canal Access Angle in Curved Canals. *Journal of Endodontic* 2005; 31(11):796-798.
14. Park P, Kim K, Perinpanayagam H, Ki Lee J, Woo Chang S, Hye Chung S, Kaufman B, Zhu Q, Safavi K, Yeon Kum Y. Three-dimensional Analysis of Root Canal Curvature and Direction of Maxillary Lateral Incisors by Using Cone-beam Computed Tomography. *Journal of Endodontic* 2013; 39: 1124–1129.
15. Willershausen B, Tekyatan H, Kasaj A, Briseño B. Roentgenographic In Vitro Investigation of Frequency and Location of Curvatures in Human Maxillary Premolars. *Journal of Endodontic* 2006; 32: 307–311.
16. Gu Y, Lu Q, Wang P, Ni L. Root Canal Morphology of Permanent Three-rooted Mandibular First Molars: Part II—Measurement of Root Canal Curvatures. *Journal of Endodontic* 2010; 36: 1341–1346.
17. Pecora. J. Internal Anatomy, Direction, and number of Roots and Size of Human Mandibular Canines. *Braz Dent J* 1993; 4(1): 53-57.
18. Campos P, Cabral C, Vasconcelos C, Lima A, Gomes M. Study of the Internal Morphology of the Mesio Buccal Root of Upper First Permanent Molar Using Cone Beam Computed Tomography. *Int. J. Morphol.* 2011; 29(2): 617-621.
19. Venskutonis T, Plotino G, Juodzbaly G, Mickevicien L. The Importance of Cone-beam Computed Tomography in the Management of Endodontic Problems: A Review of the Literature. *JOE* 2014; 40: 1895-1901
20. Gerhard T, Paque F, Zeller M, Willershausen B, Brisenó B. Root Canal Morphology and Configuration of 118 Mandibular First Molars by Means of Micro-Computed Tomography: An Ex Vivo Study. *JOE* 2016: 1-5