

## Reporte de caso

# Granuloma de Majocchi: una forma de infección dermatofítica invasiva

*Majocchi granuloma: a form of invasive dermatophyte infection*

Natalia De la Calle R.<sup>1</sup>✉, Alejandra Sañudo<sup>2</sup>, Juliana Calle<sup>2</sup>, CvLAC, Ana Cristina Ruíz S.<sup>3</sup>

**Fecha correspondencia:**

Recibido: noviembre 18 de 2015.

Revisado: febrero 24 de 2017.

Aceptado: abril 21 de 2017.

**Forma de citar:**

De la Calle-Restrepo N, Sañudo A, Calle J, Ruíz AC. Granuloma de Majocchi: una forma de infección dermatofítica invasiva. Rev CES Med 2017; 31(1): 104-109.

[Open access](#)

[© Derecho de autor](#)

[Licencia creative commons](#)

[Ética de publicaciones](#)

[Revisión por pares](#)

[Gestión por Open Journal System](#)

DOI: [http://dx.doi.org/10.21615/](http://dx.doi.org/10.21615/cesmedicina.31.1.10)

[cesmedicina.31.1.10](#)

ISSN 0120-8705

e-ISSN 2215-9177

**Sobre los autores:**

1 Dermatóloga.

2 Dermatóloga, docente Universidad CES.

3 Patóloga, docente Universidad CES.

Comparte

**Resumen**

El granuloma de Majocchi es una forma de infección atípica por dermatofitos con invasión de la dermis y el tejido celular subcutáneo, favorecida por el trauma de los folículos pilosos o la inmunosupresión del huésped. Siendo una infección poco común, se destaca en este artículo el caso de una paciente que luego de usar esteroides tópicos presentó pápulas y pústulas en vulva, sitio inusual de granuloma de Majocchi, siendo este el cuarto reporte a nivel mundial.

**Palabras clave:** Granuloma, Dermatofitos, Folliculitis, Majochi.

**Abstract**

Majocchi granuloma is a form of atypical infection by dermatophytes with invasion of the dermis and subcutaneous tissue, favored by the trauma of hair follicles or host immunosuppression. Being a rare infection, in this article highlights the case of a patient with papules and pustules on the vulva after using topical steroids, an unusual site Majocchi granuloma, which is the fourth global report.

**Keywords:** Granuloma, Dermatophytes, Folliculitis, Majochi.

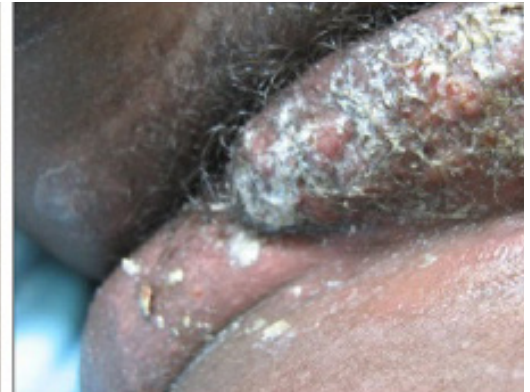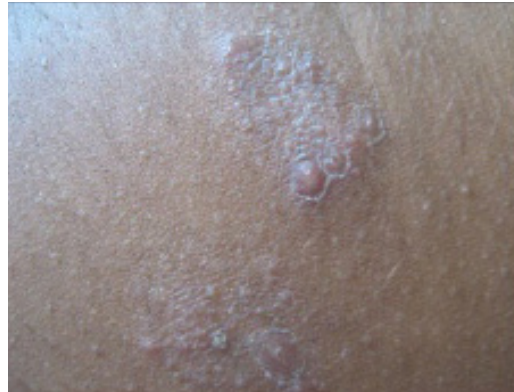**Introducción**

Los dermatofitos comprenden tres géneros: *Epidermophyton*, *Trichophyton* y *Microsporum*. Son queratinofílicos en humanos y animales y están usualmente restringidos a capas cornificadas de la epidermis, sin invadir más allá de ella (1). En un huésped inmunocompetente son incapaces de penetrar tejidos viables, pero bajo condiciones de inmunosupresión adquieren la habilidad de invadir la dermis y diseminarse a nivel sistémico. Existen cuatro formas de infecciones invasivas de dermatofitos: el granuloma de Majocchi, la dermatofitosis profunda, la diseminada, y el micetoma o pseudomicetoma por dermatofitos (2).

**Caso clínico**

Se trataba de una paciente de 14 años quien consultó a un hospital local por un cuadro de un mes de evolución que consistía en pápulas eritematosas, vesículas y pústulas en la piel del abdomen, del cual se hizo un diagnóstico inicial de eccema y se ordenaron esteroides tópicos. Posteriormente, las lesiones se extendieron hacia la vulva y región inguinal izquierda, por lo que fue remitida a un hospital de la ciudad.

Durante el examen físico se observaron pápulas foliculares eritematosas agrupadas en placas con descamación, en piel de región abdominal ([foto 1](#)). En vulva presentaba placa eritematosa indurada y rezumante, con costras mieliséricas, y pápulas eritematosas foliculares ([foto 2](#)).



**Foto 1.** Piel de abdomen. Placa conformada por pápulas foliculares eritematosas, con descamación.

**Foto 2.** Piel de vulva. Placa eritematosa indurada rezumante con costras mieliséricas y pápulas eritematosas foliculares.

El granuloma de Majocchi es una infección invasiva por dermatofitos. *Trichophyton rubrum* es la causa más común de infección en el ser humano y por lo tanto de granuloma.

Fue hospitalizada con impresiones diagnósticas de herpes simples, enfermedad de Crohn, granuloma de Majocchi e infección por micobacterias atípicas. Recibió tratamiento empírico con aciclovir para su herpes zóster, pero no se obtuvo mejoría.

El hemograma, serología, Elisa para VIH, test de Tzanck, ANA's y KOH, fueron negativos. Se tomó biopsia de las lesiones del abdomen y de la vulva para pruebas con hematoxilina y eosina (H-E) y para cultivo, mientras la paciente era tratada con oxacilina con mejoría parcial.

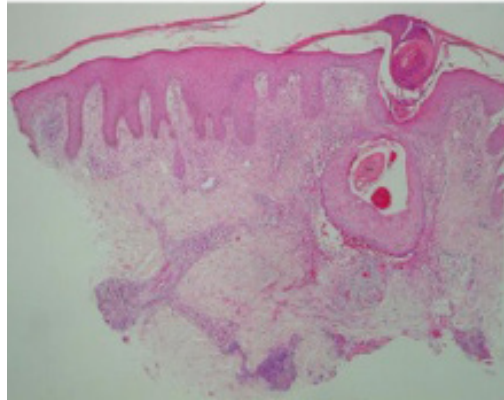
Las biopsias revelaron hallazgos similares: de la lesión en la piel de abdomen se reportó hiperplasia epidérmica con dilatación infundibular, tapón de queratina e infiltrado inflamatorio perifolicular, perivasculoso y profundo, compuesto por neutrófilos, linfocitos e histiocitos. Se reportó también tallo piloso rodeado por queratina compacta y estructuras muy sugestivas de hongos.

De la biopsia de la vulva se reportó hiperplasia epidérmica marcada, así como denso infiltrado inflamatorio de linfocitos, histiocitos, plasmocitos y células gigantes multinucleadas ocupando toda la dermis ([fotos 3 y 4](#)). En ambas biopsias se realizaron tinciones especiales con PAS y plata metenamina que resultaron negativas. En el cultivo crecieron colonias de *Trichophyton mentagrophytes* (*Tr m*).

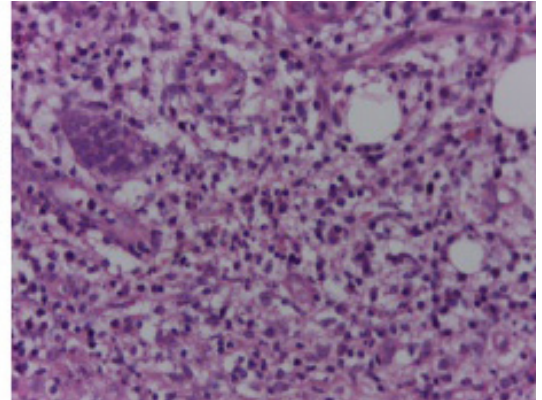
Basados en la sospecha clínica, los hallazgos histológicos y el reconocimiento del agente etiológico se hizo diagnóstico de granuloma de Majocchi. A la paciente se le administró terbinafina 250 mg al día por seis semanas, alcanzando marcada mejoría clínica.

## Discusión

El granuloma de Majocchi es una infección invasiva por dermatofitos. El primero en describirla fue Majocchi en 1883 ([3](#)). *Trichophyton rubrum* es la causa más común de infección en el ser humano y por lo tanto de granuloma ([4](#)) Otros agentes reportados son *Trichophyton mentagrophytes*, *Trichophyton epilans*, *Trichophyton violaceum*, *Microsporum audouinii*, *Microsporum gypseum*, *Microsporum ferrugineum*, y *Microsporum canis* ([5,6](#)).



**Foto 3.** Microfotografía panorámica, piel de vulva HE 4X. Infundíbulo folicular dilatado. denso infiltrado inflamatorio perifolicular mixto.



**Foto 4.** Microfotografía. piel de vulva, HE 40X. marcada hiperplasia epidérmica. denso infiltrado inflamatorio de linfocitos, histiocitos, plasmocitos y células gigantes multinucleadas.

Se han reportado dos variantes clínicas: la forma papular perifolicular o superficial que afecta a personas inmunocompetentes y a mujeres que se depilan las piernas, y la forma nodular subcutánea o profunda, más común en pacientes inmunosuprimidos y que se caracteriza por nódulos firmes o fluctuantes en la cabeza y brazos.

El granuloma de Majocchi predomina en el sexo femenino a razón de tres a uno, entre los 20 y 35 años de edad (7). El 62 % de los pacientes son inmuno-competentes y 38 % inmunocomprometidos (2) y es muy común en pacientes trasplantados o con trauma previo (4,8).

La piel del ser humano inmuno-competente alberga dermatofitos como parte de su flora normal e impide su conversión en patógenos gracias a su estado de hidratación, velocidad del recambio epidérmico, el factor sérico inhibitor inespecífico, la producción de queratina, la presencia de lípidos en el estrato córneo y la tensión de CO<sub>2</sub>. Pero cuando el estado inmunológico se altera o cuando el huésped tiene una infección micótica concomitante o hay ruptura de la barrera cutánea o de sus anexos (como al rasurarse las piernas), se propicia la invasión y el crecimiento de los folículos pilosos por dermatofitos (4,6,9).

Luego del ingreso a la dermis, se nutren de queratina y favorecen la acumulación de detritus celulares y de mucopolisacáridos ácidos del estroma, disminuyendo el pH del ambiente y haciéndolo propicio para su supervivencia, la cual se potencia debido a los cambios morfológicos adaptativos que sufren, formando esporas y artroconidias, que contienen sialomucina que los hace más resistentes a las defensas del huésped y en el cual modulan el sistema inmune al liberar factores quimiotácticos y fijando el complemento, aumentando la respuesta inflamatoria neutrofílica (10-13). Habitando la dermis los hongos pueden diseminarse a otras partes por vía hematogena o linfática (14).

Se han reportado dos variantes clínicas: la forma *papular perifolicular o superficial* que afecta a personas inmunocompetentes y a mujeres que se depilan las piernas, y la forma *nodular subcutánea o profunda*, más común en pacientes inmunosuprimidos y que se caracteriza por nódulos firmes o fluctuantes en la cabeza y brazos (15-17).

Sólo han sido reportados tres casos de granuloma de Majocchi en genitales: una paciente que utilizó esteroides tópicos por cinco días, causando perifoliculitis en vulva por *T. mentagrophytes*; otro en escroto por *T. rubrum* de un paciente sano y, por último, en el pubis femenino de una paciente por *T. mentagrophytes* luego de depilarse (16,18,19).

El diagnóstico se basa en la integración de exámenes directos con KOH, cultivo para hongos, intradermorreacción específica a la tricofitina; aunque la prueba confirmatoria es el estudio histopatológico por microscopia de luz (20,21). En esta enfermedad se observa foliculitis supurativa profunda y granulomatosa con infiltrado de linfocitos, macrófagos, células epitelioides y células gigantes. Se pueden emplear tinciones específicas como ácido periódico de Schiff para detallar elementos fúngicos en los tejidos, pero no es una práctica histopatológica de rutina (22).

El granuloma de Majochi que afecta la piel cabelluda debe diferenciarse de piodermias (foliculitis), tiña capitis y querión de Celso (19). Cuando se ubica en la barba, debe ser distinguida de tiña de la barba y del bigote, mientras que en extremidades inferiores, debe diferenciarse de tiña corporis, eritema nodoso y micobacteriosis atípica (23).

El tratamiento debe ser con antimicóticos sistémicos, ya que los medicamentos tópicos son ineficaces por la localización profunda de la infección.

El tratamiento debe ser con antimicóticos sistémicos, ya que los medicamentos tópicos son ineficaces por la localización profunda de la infección (6,18). Existen opciones terapéuticas como el itraconazol en dosis de 200 mg/día por 20 a 30 días o dos pulsos de 200 mg dos veces al día durante una semana con dos semanas de intervalo entre ambos pulsos; también pueden emplearse ketoconazol, en dosis de 200 mg/día por 30 a 90 días o la terbinafina oral a dosis de 250-500 mg/día por 30 días, que, por las altas concentraciones que alcanza en el sebo, folículo piloso y estrato córneo, es una opción apropiada de tratamiento (24-26).

La excisión quirúrgica se recomienda para infecciones fúngicas profundas como tratamiento primario cutáneo en pacientes inmunosuprimidos, en combinación con un antimicótico sistémico (3).

## Conclusión

El granuloma de Majochi es una presentación atípica de infección dérmica por dermatofitos, considerada de buen pronóstico, gracias a la existencia de farmacoterapia efectiva para su tratamiento. Se debe considerar su diagnóstico, aún en individuos saludables, especialmente cuando su historia clínica revela un tratamiento con esteroides para eccema recurrente (27).

## Bibliografía

1. Grumbt M, Monod M, Yamada T, Hertweck C, Kunert J, Staib P. Keratin degradation by dermatophytes relies on cysteine dioxygenase and a sulfite efflux pump. *J Invest Dermatol.* 2013;133(6):1550-5. <https://www.ncbi.nlm.nih.gov/pubmed/23353986>
2. Ilkit M, Durdu M, Karakaş M. Majocchi's granuloma: a symptom complex caused by fungal pathogens. *Medical mycology.* [citado 23 de mayo de 2012]; Recuperado a partir de: <http://www.ncbi.nlm.nih.gov/pubmed/22435879>
3. Bonifaz A, Tirado-Sánchez A, Ponce RM. Majocchi's granuloma. *Gac Med Mex.* 2008;144(5):427-33. <https://www.ncbi.nlm.nih.gov/pubmed/19043963>
4. Wang R, Hu Y, Tang H, Zhang T. Majocchi granuloma in a pregnant woman. *Obstet Gynecol.* 2014;124(2 Pt 2 Suppl 1):423-5. <https://www.ncbi.nlm.nih.gov/pubmed/25004309>

5. Rajpara V, Frankel S, Rogers C, Nouri K. Trichophyton tonsurans associated tinea corporis infection with the development of Majocchi's granuloma in a renal transplant patient. *J Drugs Dermatol.* 2005;4(6):767-9. <https://www.ncbi.nlm.nih.gov/pubmed/16302565>
6. Lourdes LS, Mitchell CL, Glavin FL, Schain DC, Kaye FJ. Recurrent dermatophytosis (Majocchi granuloma) associated with chemotherapy-induced neutropenia. *J Clin Oncol.* 2014;32(27):e92-4. <https://www.ncbi.nlm.nih.gov/pubmed/24470005>
7. Hainer BL. Dermatophyte infections. *Am Fam Physician.* 2003;67(1):101-8. <https://www.ncbi.nlm.nih.gov/pubmed/12537173>
8. Radentz WH, Yanase DJ. Papular lesions in an immunocompromised patient. Trichophyton rubrum granulomas (Majocchi's granuloma). *Arch Dermatol* 1993;129(9):1189-90, 1192-3. <https://www.ncbi.nlm.nih.gov/pubmed/8363406>
9. Erbađci Z. Deep dermatophytoses in association with atopy and diabetes mellitus: Majocchi's granuloma trichophyticum or dermatophytic pseudomycetoma? *Mycopathologia.* 2002;154(4):163-9. <https://www.ncbi.nlm.nih.gov/pubmed/12206315>
10. Collins MA, Lloyd R. Photo quiz. Treatment-resistant plaque on the thigh. Majocchi granuloma. *Am Fam Physician.* 2011;83(6):753-4. <https://www.ncbi.nlm.nih.gov/pubmed/21404989>
11. Nolting C, Vennewald I, Seebacher C. Tinea follicularis presenting as trichophytic Majocchi granuloma. *Mycoses.* 1997;40 Suppl 1:73-5. <https://www.ncbi.nlm.nih.gov/pubmed/9417517>
12. Das S, Saha R, Bhattacharya SN. Disseminated nodular granulomatous perifolliculitis. *Indian J Med Microbiol.* 2007;25(3):288-90. <http://www.ijmm.org/article.asp?issn=0255-0857;year=2007;volume=25;issue=3;spage=288;epage=290;au-last=Das>
13. Tse KC, Yeung CK, Tang S, Chan HH, Li FK, Chan TM, et al. Majocchi's granuloma and posttransplant lymphoproliferative disease in a renal transplant recipient. *Am J Kidney Dis.* 2001;38(6):E38. <https://www.ncbi.nlm.nih.gov/pubmed/11728998>
14. Brod C, Benedix F, Röcken M, Schaller M. Trichophytic Majocchi granuloma mimicking Kaposi sarcoma. *J Dtsch Dermatol Ges.* 2007;5(7):591-3. <http://onlinelibrary.wiley.com/doi/10.1111/j.1610-0387.2007.06283.x/full>
15. Ratajczak-Stefańska V, Kiedrowicz M, Maleszka R, Rózewicka M, Mikulska D. Majocchi's granuloma caused by *Microsporum canis* in an immunocompetent patient. *Clin Exp Dermatol.* 2010;35(4):445-7. <https://www.ncbi.nlm.nih.gov/pubmed/19832861>
16. Chang SE, Lee DK, Choi JH, Moon KC, Koh JK. Majocchi's granuloma of the vulva caused by Trichophyton mentagrophytes. *Mycoses.* 2005;48(6):382-4. <https://www.ncbi.nlm.nih.gov/pubmed/16262873>



17. Meehan K. A growing, pruritic plaque on the thigh. Majocchi's granuloma with secondary tinea incognito. JAAPA. 2002;15(3):16, 65. <https://www.ncbi.nlm.nih.gov/labs/articles/11949540/>
18. Cho H-R, Lee M-H, Haw C-R. Majocchi's granuloma of the scrotum. Mycoses. 2007;50(6):520-2. <https://www.ncbi.nlm.nih.gov/labs/articles/17944718/>
19. Bakardzhiev I, Chokoeva A, Tchernev G, Wollina U, Lotti T. Tinea profunda of the genital area. Successful treatment of a rare skin disease. Dermatol Ther. 2016 May;29(3):181-3. <https://www.ncbi.nlm.nih.gov/pubmed/26555874>
20. Gill M, Sachdeva B, Gill PS, Arora B, Deep A, Karan J. Majocchi's granuloma of the face in an immunocompetent patient. J Dermatol. 2007;34(10):702-4. <https://www.ncbi.nlm.nih.gov/pubmed/17908142>
21. Kurian A, Haber RM. Tinea corporis gladiatorum presenting as a Majocchi granuloma. ISRN Dermatol. 2011;2011:767589. <https://www.ncbi.nlm.nih.gov/pmc/articles/PMC3262549/>
22. Coelho WS, Diniz LM, Sousa Filho JB de, Castro CM de. Case for diagnosis. Granuloma trichophyticum (Majocchi's granuloma)]. An Bras Dermatol. 2009;84(1):85-6. <https://www.ncbi.nlm.nih.gov/pubmed/19377766>
23. Gupta S, Kumar B, Radotra BD, Rai R. Majocchi's granuloma trichophyticum in an immunocompromised patient. Int J Dermatol. 2000;39(2):140-1. <https://www.ncbi.nlm.nih.gov/pubmed/10733328>
24. Gupta AK, Prussick R, Sibbald RG, Knowles SR. Terbinafine in the treatment of Majocchi's granuloma. Int J Dermatol. 1995;34(7):489. <http://onlinelibrary.wiley.com/doi/10.1111/j.1365-4362.1995.tb00619.x/abstract>
25. Steiner UC, Trüeb RM, Schad K, Kamarashev J, Koch S, French LE, et al. Trichophyton rubrum-induced Majocchi's Granuloma in a heart transplant recipient. A therapeutic challenge. J Dermatol Case Rep. 2012;6(3):70-2. <https://www.ncbi.nlm.nih.gov/pmc/articles/PMC3470792/>
26. Bressan AL, Silva RS da, Fonseca JCM, Alves M de FGS. Majocchi's granuloma. An Bras Dermatol. 2011;86(4):797-8.
27. Liu C, Landeck L, Cai S-Q, Zheng M. Majocchi's granuloma over the face. Indian J Dermatol Venereol Leprol. 2012;78(1):113-4. <http://www.ijdvl.com/article.asp?issn=0378-6323>