

HEMATOMA SUBDURAL CRÓNICO EN PACIENTE CON QUISTE ARACNOIDEO GIGANTE

Dr. Pedro Luis Sorribas Rubio¹ / Dr. Daniel Lahoz Rodriguez² / Dr. Víctor Abadía Gallego³

¹ Servicio de Urgencias. Centro Sanitario Cinco Villas. Ejea de Los Caballeros

² Servicio de Urgencias. Hospital Universitario Miguel Servet. Zaragoza

³ Servicio de Urgencias. Mutua Accidentes Zaragoza (MAZ). Zaragoza

Varón de 38 años atendido en Urgencias por cefalea. Refiere traumatismo craneoencefálico 6 meses antes. Asintomático en todo ese tiempo, acude por presentar cefalea holocraneal e inestabilidad de horas de evolución sin nuevo evento traumático. A su llegada, Glasgow⁴⁻⁵⁻⁶, sin signos de focalidad neurológica. Se realiza tomografía computarizada (TC) craneal (Fig. 1) objetivando amplio hematoma subdural crónico frontoparietal izquierdo con desplazamiento de línea media e imagen compatible con quiste aracnoideo gigante de fosa temporal y cisura silviana izquierda. El paciente fue valorado por el Servicio de Neurocirugía, donde ingresó para completar estudio. Dada la estabilidad que mostraba, sin focalidad neurológica y adecuado control clínico con analgesia, se realizó, de forma programada, resonancia magnética cerebral (RM) (Fig. 2) y tratamiento quirúrgico mediante drenaje parcial del quiste y la colección subdural, con óptimos resultados.

Los quistes aracnoideos son colecciones extracerebrales de carácter benigno formadas por líquido cefalorraquídeo. Son característicos de la infancia, aunque pueden no diagnosticarse hasta la edad adulta. Las localizaciones más frecuentes son la cisura de Silvio y la fosa posterior¹, pero se pueden presentar en cualquier punto a lo largo del neuroeje. Se considera que se forman en contexto de una disgenesia en el desarrollo embriológico del espacio subaracnoideo. El crecimiento del quiste una vez formado, puede explicarse, por la existencia de mecanismos valvulares que permiten la entrada sin salida de líquido desde el espacio subaracnoideo ("quistes aracnoideos comunicantes") o por la existencia de células con capacidad secretora en la pared del mismo ("quistes aracnoideos no comunicantes")².

Las manifestaciones clínicas dependen de diversos factores como la edad, localización, tamaño y forma de presentación, pudiendo generar síntomas por efecto de masa intracraneal o por producir trastornos en la circulación del líquido cefalorraquídeo.

En la literatura, está descrita la asociación de hematoma subdural crónico con quiste aracnoideo, sobre todo de localización temporal. Su justificación no está muy clara, postulándose 2 teorías: una que sostendría la aparición del hematoma subdural por cambios en el flujo del LCR tras el traumatismo, que favorecen la rotura de venas puente de la pared del quiste y, otra que se basa en la existencia de menor distensibilidad en el parénquima cerebral con quiste aracnoideo³, lo que favorece la formación de hematomas subdurales por la rotura de venas puente tras traumatismos craneales.

La TC craneal es el método diagnóstico por excelencia, mostrando lesiones extraxiales con una densidad similar al líquido cefalorraquídeo, que no se modifican con la administración de contraste intravenoso. La RM cerebral es útil para conocer las relaciones anatómicas del quiste, su tamaño exacto y la existencia de compresión o agenesia de estructuras adyacentes⁴.

El tratamiento de estos pacientes es controvertido. Algunos autores defienden el tratamiento exclusivo del hematoma subdural, considerando que tras la evacuación, muchos quistes tienden a remitir de forma espontánea. Por el contrario, una opinión mayoritaria, defiende el tratamiento simultáneo o sucesivo de ambas lesiones⁵ mediante craneotomía que permita evacuación del hematoma y fenestración de las membranas del quiste o evacuación del hematoma e inserción de una derivación cisto-peritoneal.

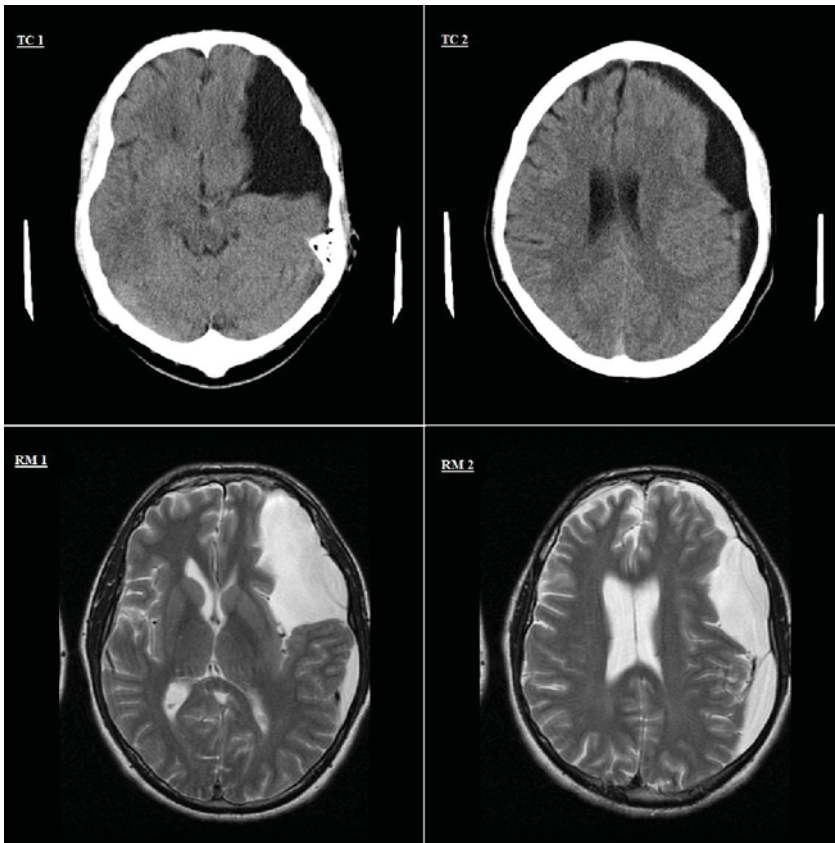


Fig. 1. TC 1 y 2: imagen de TC Craneal con hematoma subdural crónico frontoparietal izquierdo con desplazamiento de línea media y quiste aracnoideo gigante de fosa temporal y cisura silviana izquierda; RM 1 y 2: imagen axial T2 de RM de cráneo.

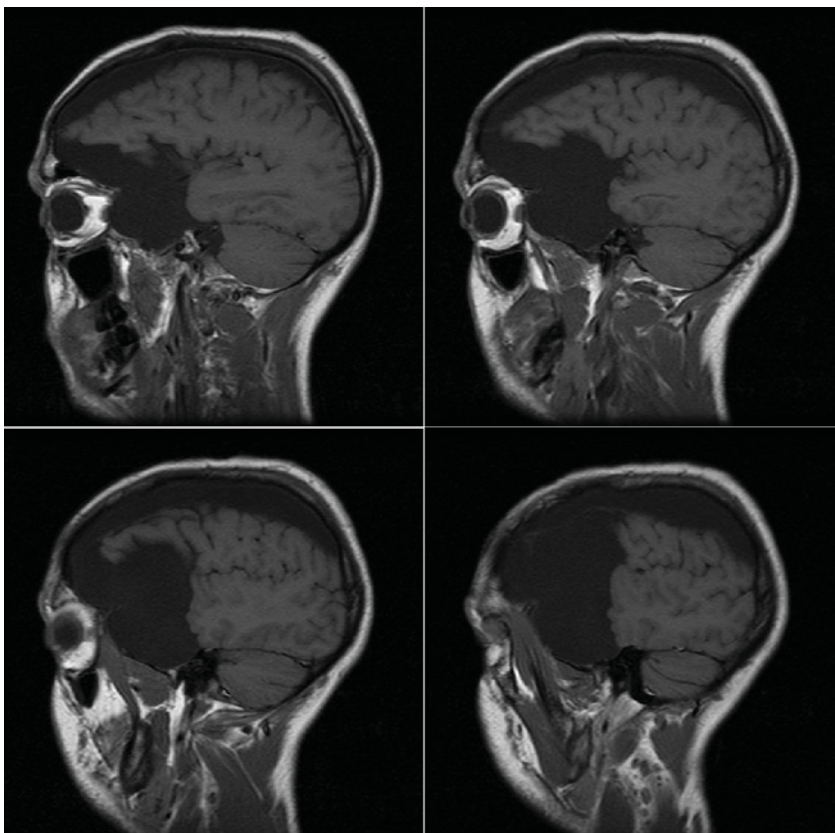


Fig. 2. Imagen sagital T1 de RM de cráneo que muestra un voluminoso quiste aracnoideo temporal izquierdo y la presencia de una colección subdural hipointensa de localización fronto-temporo-parietal izquierda.

BIBLIOGRAFÍA

1. Gómez-Escalonilla, C.I., García-Morales, I., Galán-Dávila, L., et al. Quistes aracnoideos intracraneales. Estudio de una serie de 35 casos. *Rev Neurol* 2001; 33: 305-310.
2. Zhang, H., Zhang, J., Chen, G. Chronic subdural hematoma associated with arachnoid cyst: report of two cases. *Chin Med J* 2007; 120: 2339-2340.
3. Mori, K., Yamamoto, T., Horinaka, N, Maeda, M. Arachnoid cyst is a risk factor for chronic subdural hematoma in juveniles: twelve cases of chronic subdural hematoma associated with arachnoid cyst. *J Neurotrauma* 2002; 19: 1017-1027.
4. Iglesias, A., Arias, M., Meijide, F., Brasa, J. Quiste aracnoideo complicado con hemorragia intraquística y hematoma subdural espontáneo: hallazgos en resonancia magnética. *Radiología* 2006; 48: 245-248.
5. Domenicucci, M., Russo, N., Giugni, E., Pierallini, A.. Relationship between supratentorial arachnoid cyst and chronic subdural hematoma: neuroradiological evidence and surgical treatment. *J Neurosurg* 2009; 110: 1250-1255.