

Con ello también se contribuye al impulso y desarrollo técnico, tecnológico y científico del Sistema General de Riesgos Laborales del país.

REFERENCIAS BIBLIOGRÁFICAS

1. International Ergonomics Association. [homepage on the Internet]. Zurich: Definition and Domains of Ergonomics [updated 2015 Oct 16; cited 2015 dic 10]. Available from: <http://www.iea.cc/whats/index.html>.
2. Ministerio de la Protección Social: Guía técnica para el análisis de exposición a factores de riesgo ocupacional. Bogotá; 2011.
3. Organización Mundial de la Salud. Prevención de trastornos musculoesqueléticos en el lugar de trabajo. [página de internet] Berlín, Alemania; 2004. [citado 20 de diciembre 2015]. Disponible en web: http://www.who.int/occupational_health/publications/en/pwh5sp.pdf?ua=1
4. National Institute for Occupational Safety and Health (NIOSH). Desordenes osteomusculares relacionados con el trabajo. EEUU; 1.997.
5. Gómez-Conesa A, Méndez Carrillo F.X. Lumbalgia Ocupacional. *Fisioterapia* 2002;24 (monográfico 1):43- 50
6. Piedrahita H. Costs of work-related musculoskeletal disorders (MSDs) in developing countries: Colombia case international. *Bogotá*; 2006; 12(4):379-86.
7. Ministerio de la protección social: Informe de enfermedad profesional en Colombia Años 2001-2002. Bogotá; 2004.
8. Tafur F. Informe de enfermedad profesional en Colombia 2003-2005. Grupo de fomento de salud de los trabajadores. Bogotá; 2005.
9. Organización Iberoamericana de Seguridad Social (OISS): Informe del Secretario General de la OISS sobre situación de los trabajos a Diciembre de 2011. Madrid, España; 2011.

EMBARAZO ABDOMINAL: CASO CLÍNICO Y REVISIÓN DE LITERATURA

ABDOMINAL PEGNANCY: A CLINIC CASE AND LITERATURE REVIEW

Ana María Rivera Casas¹
Adriana Patricia Rueda Barrios²
Universidad

RESUMEN

En este artículo se informa un caso y se revisa la literatura acerca de embarazo abdominal. Se reporta el caso de una paciente joven de 24 años, multigestante, con embarazo pobremente controlado quien acude al servicio de urgencias de un hospital de III nivel de complejidad de la ciudad de Barranquilla, Atlántico, Colombia. Con cuadro clínico de dolor abdominal. Posterior a rastreo ecográfico realizado en el servicio y con evidencia de anhidramnios, es realizada cesárea de urgencia con hallazgo de embarazo abdominal con producto vivo a término. La madre es llevada a unidad de cuidados intensivos con evolución satisfactoria y dada de alta junto al recién nacido. Se presenta una revisión de la epidemiología, cuadro clínico y manejo.

Palabras clave: Embarazo abdominal, Embarazo ectópico, Anhidramnios, Omentectomía.

ABSTRACT

In this article a case and a review of the literature about abdominal pregnancy are reported. The patient was a young multiparous woman with a poorly controlled pregnancy who arrived to emergency room with abdominal pain, which began three days ago, later was perform an ultrasonographic examination that revealed oligohydramnios. Was performed an emergency cesarean section with abdominal pregnancy and finding a live and term fetus. Mother was followed in intensive care unit with a satisfactory postoperative evolution. Mother and child were discharged a few days later. We discuss the epidemiology, clinical manifestations and management.

Key words: Abdominal pregnancy, Ectopic pregnancy, Anhydramnios, Ommentectomy.

Recibido:

Aceptado:

1. MD Residente, ESE Hospital Niño Jesús, Barranquilla, Colombia. anamariarivera_88@hotmail.com
2. MD Residente, ESE Hospital Niño Jesús, Barranquilla, Colombia. adrymed5@hotmail.com



INTRODUCCIÓN

El embarazo abdominal es un tipo de embarazo ectópico en el cual el feto se desarrolla en la cavidad abdominal. Tiene una ocurrencia de 1:10.000 de todos los embarazos, y 1,4% de embarazos ectópicos con una tasa alta de morbilidad y mortalidad materno fetal, siendo la hemorragia la mayor complicación (1).

Los sitios potenciales de inserción placentaria incluyen: Epiplón, pared pélvica, ligamento ancho, fondo de saco posterior, órganos abdominales (por ejemplo, el bazo, intestino, e hígado), grandes vasos pélvicos, el diafragma y la serosa uterina (2). El manejo dependerá de la edad gestacional y del sitio de inserción placentaria.

Describimos el caso de una paciente de 24 años multigestante atendida en un hospital de III nivel de complejidad de la ciudad de Barranquilla, Atlántico, Colombia con diagnóstico de embarazo abdominal cercano al término, no diagnosticado durante su control prenatal y manejada quirúrgicamente, con buen resultado materno y perinatal.

MATERIALES Y MÉTODOS

Caso clínico tomado de historia clínica que reposa en archivo de hospital de III nivel de complejidad de la ciudad de Barranquilla, Atlántico, Colombia. Imágenes fotográficas gracias a la colaboración de Médico tratante.

CONSIDERACIONES ÉTICAS

Para esta publicación se protegió la confidencialidad de la paciente; las fotos que aparecen corresponden a especímenes de patología que no revelan su identidad.

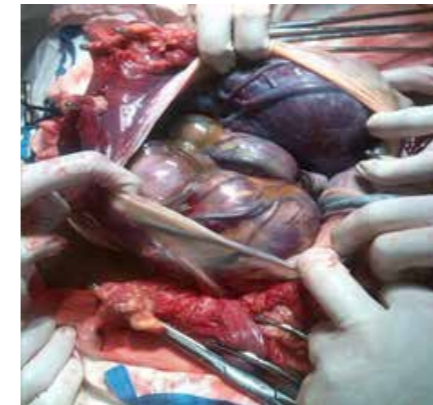
CASO CLÍNICO

Paciente de 24 años con antecedente de 5 gestaciones, 2 partos y dos abortos, quien cursa con embarazo actual de 36.4 semanas de acuerdo a ecografía del segundo trimestre, sin antecedentes patológicos o quirúrgicos de importancia. Consulta por primera vez al servicio de urgencias de hospital de III nivel de complejidad de la ciudad de Barranquilla, Atlántico, Colombia el día 17 de junio de 2014 por cuadro clínico de tres días de evolución caracterizado por dolor abdominal y salida de líquido por genitales externos. Al examen físico presión arterial de ingreso 110/80 FC: 95 FR: 17 T 37°C. Abdomen globoso por útero grávido, altura uterina 33 centímetros, feto único vivo en situación longitudinal cefálico dorso izquierdo frecuencia cardiaca fetal 143 latidos por minuto, no dinámica uterina, se omite tacto vaginal. Ingresa con ecografía del 16/junio/2014 que reporta anhidramnios con placenta previa oclusiva total y feto creciendo por debajo del percentil 3%.

Se realizan laboratorios el día 17/junio/2014 con leucocitos 16.900 neutrófilos: 88% hemoglobina de 10,9 hematocrito 33,5 % plaquetas 440.000. Se realiza ecografía obstétrica doppler el 17/06/2014 que reporta embarazo de 30.6 semanas por biometrías creciendo en percentil < 3%, feto en presentación transversa, doppler feto placentario normal, perfil biofísico 6/8 dado por anhidramnios placenta previa oclusiva total grado II sin signos ecográficos de desprendimiento ni de hipervascularización, y líquido amniótico ausente. Se decide llevar a cesárea por mal pronóstico perinatal, dadas las condiciones reportadas hasta el momento.

Durante el acto operatorio, realizado el día 17/06/2014, al ingresar a cavidad abdominal, se

evidencia placenta adherida firmemente a epiplón y serosa uterina a nivel fúndico, además feto único vivo a término (Gráfica 1 y 2).

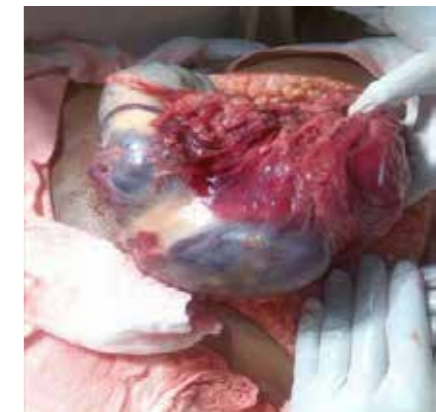

Gráfica 1. Placenta extrauterina en cavidad abdominal

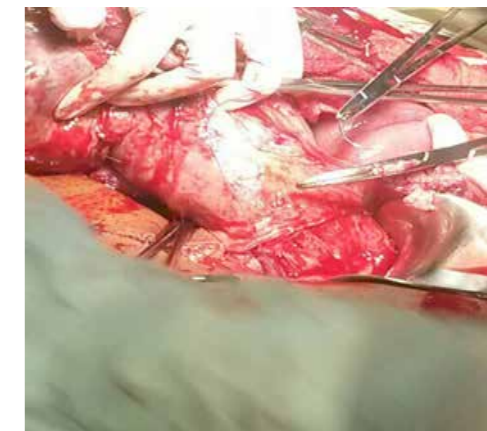Se extrae producto de sexo masculino en muy buenas condiciones, peso 2.300 gramos, talla 46 centímetros Apgar 8/10 al minuto y 9/10 a los 5 minutos. Posteriormente se realiza omentectomía parcial, histerectomía subtotal y posterior revisión de estructuras abdominales sin otros hallazgos. (Gráfica 3). Se calculan pérdidas sanguíneas de 1500cc aproximadamente.

Finaliza acto quirúrgico sin otras complicaciones. Se transfunden 2 unidades de glóbulos rojos empacados. El recién nacido es valorado por el servicio de pediatría de la institución quien encuentra Recién nacido con peso y talla para la edad gestacional. El cual es hospitalizado para realización de paraclínicos complementarios.

Se remite a la paciente a la unidad de cuidados intensivos obstétricos de la institución, tiempo durante el cual presenta evolución satisfactoria sin otras complicaciones. La paciente es trasladada al servicio de hospitalización y debido a su adecuada evolución clínica posteriormente se da de alta junto a recién nacido.



Gráfica 2. Placenta adherida a epiplon



Gráfica 3. Omentectomía parcial e histerectomía subtotal

DISCUSIÓN Y REVISIÓN DE LITERATURA

El embarazo abdominal es un evento raro, con una ocurrencia del 1,44% de todos los embarazos ectópicos, esto ocurre como resultado de un aborto tubárico o ruptura (embarazo abdominal secundario), más raro aun por implantación directa en el peritoneo, con trompas de Falopio, ovarios normales y ausencia de fistula tubárica (embarazo abdominal primario) (3).

La tasa de mortalidad materna asociada con embarazo abdominal ha sido reportado en el rango del 0.5% a 0.8%. La morbilidad asociada incluye, hemorragia, infección, anemia coagulación intravascular diseminada, embolismo pulmonar y fistulas gas-

trointestinales en presencia de huesos fetales.. La mortalidad perinatal se encuentra en el rango del 40 al 95% y del 20 a 40% de estos fetos tienen malformaciones, las mayorías de las veces causadas por oligohidramnios (1).

La incidencia de embarazos abdominales se ha incrementado en los países en desarrollo debido a la alta tasa de enfermedades pélvicas inflamatorias con manejo subóptimo. Los hallazgos clínicos en mujeres con embarazo abdominal son los mismos del embarazo ectópico siendo el dolor abdominal el síntoma más frecuente, los otros síntomas son relacionados con el sitio de implantación placentaria (4).

El embarazo abdominal es de difícil diagnóstico debido a que solo un 40% de estos son diagnosticados correctamente antes de la cirugía, suelen ser diagnosticados posterior a una inducción fallida del trabajo de parto. (3)

Las imágenes por ultrasonografía son las que nos permiten la confirmación del diagnóstico debido a que nos muestran detalladamente la implantación placentaria y su vascularización además de un feto fuera del útero, ausencia de pared uterina entre la vejiga y el feto, localización extrauterina de la placenta, pobre visualización de la placenta, (5) La apariencia de una pseudoplacenta previa, oligohidramnios, presentación fetal anormal, y anhidramnios.

La Resonancia magnética nuclear, se ha convertido en el gold estándar ante la sospecha de embarazo abdominal, sus ventajas incluyen claridad de las imágenes en múltiples planos y una clara definición de la placenta y su vascularización (6). La laparotomía exploratoria de urgencias confirma el diagnós-

tico en pacientes que presentan hemoperitoneo sintomático (7).

El tratamiento quirúrgico por laparotomía es la única opción en el embarazo abdominal único previa embolización vascular placentaria y después, en caso de hemorragia postoperatoria. (4)

En nuestro caso nos encontramos ante una paciente con mal control prenatal y embarazo abdominal cercano al término el cual no fue posible diagnosticar inicialmente, debido a que la ecografía institucional de tercer trimestre realizó una falsa impresión diagnóstica de placenta previa asociada a anhidramnios motivo por el cual es llevada a cesárea de urgencias sin las precauciones debidas por parte de radiología intervencionista y de este modo realizando el diagnóstico final de embarazo abdominal durante el acto quirúrgico. En este caso por fortuna, los resultados fueron un producto vivo a término y una madre aceptables condiciones y de alta pocos días después.

REFERENCIAS BIBLIOGRÁFICAS

1. Beddock 1, Naepels P, Gondry C, Besserve P, Camier B, Boulanger JC, et al. Diagnosis and current concepts of management of advanced abdominal pregnancy. *Gynecol Obstet-Fertil.* 2004;32(1):55-61.
2. Varma R, Mascarenhas L, James D. succesful outcome of advanced abdominal pregnancy with exclusive omental insertion. *Ultrasound ObstetGynecol.* 2013;21(2):192.
3. Temesgen B, Urgessa S. Antepartum Hemorrhage as Unusual Presentation of Advanced Abdominal Pregnancy. *Gynecol Obstet.* 2015; 5: 268.
4. Dahab A, Aburass R, Shawkat W, Babgi R, Essa O, Mujallid RH. Fullterm extrauterine abdominal pregnancy: a case report. *J Med Case Rep.* 2011; 5: 531.
5. Achenani M, Kouach J, Mezzane S, Babahabib A, Moussaoui R, Dehayni M, et al. Abdominal Pregnancy: Case Report. *Science Journal of Clinical Medicine.* 2014.3: 17-20.
6. Cruz V, Avendaño A, Morales M, olguin A, García-León F, Chaya M, et al. Cirugía laparoscópica en embarazo ectópico *An Med Asoc Med Hosp ABC.* 2004; 49 (4): 191-194.
7. Bertrand G1, Le Ray C, Simard-Emond L, Dubois J, Leduc L. Imaging in the management of abdominal pregnancy: a case report and review of the literature. *J ObstetGynaecol-Can.* 2009; 31(1):57-62.