

Artículos de Investigación Científica y Tecnológica

EVALUACIÓN in vivo DE *Lactobacillus plantarum* CON CARACTERÍSTICAS PROBIÓTICAS MEDIANTE QUÍMICA SANGUÍNEA, INMUNOHISTOQUÍMICA Y MICROSCOPIA ELECTRÓNICA EN *Cavia porcellus*

EVALUATION in vivo of *Lactobacillus plantarum* WITH PROBIOTIC CHARACTERISTICS BY BLOOD CHEMISTRY, IMMUNOHISTO QUÍMICA AND ELECTRON MICROSCOPY IN *Cavia porcellus*

*Lactobacillus plantarum* AVALIAÇÃO in vivo COM CARACTERÍSTICAS PROBIÓTICAS ATRAVÉS DA QUÍMICA SANGUE, IMUNOHISTOQUÍMICA E MICROSCOPIA ELETRÔNICA NO *Cavia porcellus*

HENRY JURADO-GÁMEZ<sup>1</sup>, ADRIANA ELISABETH ORBES-VILLACORTE<sup>2</sup>,  
LAURA NATHALY MESÍAS-PANTOJA<sup>2</sup>

---

**Recibido para evaluación:** 17 de agosto de 2016. **Aprobado para publicación:** 1 de Marzo de 2017.

- 1 Universidad de Nariño, Facultad de Ciencias Pecuarias, Departamento de Producción y Procesamiento Animal, Programa de Zootecnia. Grupo de Investigación en Fisiología y Etología Animal - Procesos Biotecnológicos Aplicados a la Producción Animal (FISE-PROBIOTEC). Ph.D en Ingeniería de Alimentos. Pasto, Colombia.
- 2 Universidad de Nariño, Facultad de Ciencias Pecuarias, Departamento de Producción y Procesamiento Animal, Programa de Zootecnia. Grupo de Investigación en Fisiología y Etología Animal - Procesos Biotecnológicos Aplicados a la Producción Animal (FISE-PROBIOTEC). Zootecnista. Pasto, Colombia.

**Correspondencia:** [henryjugam@gmail.com](mailto:henryjugam@gmail.com)

## RESUMEN

Los problemas sanitarios principalmente la falta de una farmacología específica, afectan los parámetros productivos y la rentabilidad de las producciones de cuy (*Cavia porcellus*) en el departamento de Nariño. Razón por la cual, se plantean nuevas alternativas que promueven una producción más limpia mediante el uso de probióticos de bacterias ácido lácticas (BAL). Por lo tanto, se evaluó el efecto *in vivo* de la administración de *L. plantarum* en cuyes como alternativa al uso de antibióticos, en dos tipos de dieta comerciales. Se determinaron péptidos por HPLC en el sobrenadante, resistencia a pH básicos, análisis de los parámetros zootécnicos, pruebas de laboratorio (cuadro hemático, química sanguínea, parcial de orina y coprológico) antes y después de la administración a los animales seleccionados; además, se analizó la eficacia de su colonización mediante pruebas de histopatología, histoquímica, inmunohistoquímica y microscopía electrónica de barrido. La ganancia de peso (GPT) y la conversión alimenticia (CA) presentaron diferencias estadísticamente significativas entre dietas. También diferentes grados de severidad y tipo de lesiones en los tejidos intestinales. Se observaron bacterias adheridas a la vellosidad con la tinción de Gram y la microscopía electrónica de barrido. El Ácido peryódico de Schiff (PAS) fue positivo para todos los tratamientos y la inmunomarcación fue leve, moderada o fuerte dependiendo del segmento intestinal.

## ABSTRACT

Health problems mainly the lack of a specific pharmacology, affect the production parameters and the profitability of productions guinea pig in the department of Nariño. Which is why, new alternatives that promote cleaner production through the use of probiotic lactic acid bacteria (LAB) are raised. Therefore, the *in vivo* effect of *L. plantarum* administration in guinea pigs of alternative to antibiotics in two different diets was assessed. peptides by HPLC was determined in the supernatant, resistance to basic pH, analysis of zootechnical parameters, laboratory tests (Table hematic, blood chemistry, partial urine and stool) before and after administration to the further selected animals was analyzed effectiveness by colonization tests histopathology, histochemistry, immunohistochemistry and scanning electron microscopy. GPT and CA statistically significant differences between diets. Also different degrees of severity and type of injury in the intestinal tissues adherent bacteria was observed hairiness with Gram staining and scanning electron microscopy. The PAS was positive for all treatments and immunostaining was mild, moderate or severe depending on the intestinal segment.

## RESUMO

Problemas de saúde, principalmente, a falta de uma farmacologia específica, afetam os parâmetros de produção e a rentabilidade das produções cuy no departamento de Nariño. E é por isso, novas alternativas que promovam a produção mais limpa por meio do uso de bactérias lácticas probióticas (BAL) são levantadas. Portanto, foi avaliado o efeito *in vivo* da administração de *L. plantarum* em cobaias de alternativa aos antibióticos em duas dietas diferentes. péptidos por HPLC foi determinado no sobrenadante, foi analisada a resistência a pH básico, a análise de parâmetros

## PALABRAS CLAVE:

Farmacológicos, Bacterias lácticas, *Lactobacillus plantarum*

## KEYWORDS:

Pharmacological, Lactic acid bacteria, *Lactobacillus plantarum*.

## PALAVRAS-CHAVE:

Farmacológicos, Bacterias lácticas, *Lactobacillus plantarum*

*zootécnicos, testes laboratoriais (Quadro hemático, química do sangue, urina e fezes parcial) antes e após a administração aos animais mais selecionados eficácia por meio de testes de colonização histopatológica, histoquímica, imuno-histoquímica e microscopia eletrônica de varredura. GPT e CA diferenças estatisticamente significativas entre as dietas. Também diferentes graus de gravidade e do tipo de lesão nos tecidos intestinais. bactéria aderente foi observada pilosidade com coloração de Gram e microscopia eletrônica de varredura. O PAS foi positivo para todos os tratamentos e imunocoloração era ligeira, moderada ou grave, dependendo do segmento intestinal.*

## INTRODUCCIÓN

Los probióticos son alternativas al uso de antimicrobianos, y se caracterizan por ser un producto natural y sin riesgo para la salud del consumidor [1]. Se ha observado que modulan la respuesta inmune a nivel de la mucosa intestinal y a nivel sistémico, corrigen la disbiosis intestinal y ejercen un efecto antimicrobiano en patógenos entéricos [2]. Los probióticos también han mejorado la producción de mucinas en las células epiteliales del intestino, que sirven como una barrera antibacteriana que impiden la unión de patógenos [3], soportan las condiciones gastrointestinales [4], y mejoran parámetros productivos [5].

Por lo tanto, esta investigación tiene como objetivo determinar el efecto *in vivo* de la administración de *L. plantarum* en cuyes en fase de levante.

## MÉTODO

### Localización

La investigación se realizó en el Laboratorio del Grupo de Investigación FISE – PROBIOTEC Universidad de Nariño y en el Laboratorio de Microscopía Electrónica de la Universidad de Caldas.

### Microorganismo utilizado

Se usó la cepa *Lactobacillus plantarum* ATCC® 8014 [6].

### Cultivo del inóculo de *L. plantarum*

Según la metodología de Crueger y Crueger [7], y se ajustó mediante Guerrero citado por Montes *et al* [8].

### Identificación de péptidos en el sobrenadante y ácido láctico en carne mediante HPLC – DAD

Según las especificaciones de Jurado *et al.*, [9].

### Cinética de fermentación

Para realizar los inóculos se tuvo en cuenta los resultados obtenidos por Jurado *et al.*, [9].

### Resistencia a diferentes pH

Se ajustó a valores de 7, 9 y 10 con NaOH, las muestras se incubaron a 37°C por 12 h y se hizo recuento de unidades formadoras de colonia (UFC) viables en placa.

### Ensayo *in vivo*

Se usaron 24 cuyes machos destetos, de línea mejorada de la Universidad de Nariño. Se adaptaron por 5 días y se realizó el ensayo por 45 días (fase de levante).

Los tratamientos fueron: T1, Alimento balanceado, forraje y administración de agua destilada estéril (placebo); T2, alimento balanceado, forraje y administración de *L. plantarum*; T3, forraje y agua destilada estéril. T4, forraje y *L. plantarum*.

### Administración del inóculo

Se suministraron 5 mL/animal/día mediante gotero en dos tomas (2,5 mL), la primera a las 8:00 am y la segunda a las 6:00 pm. Las dietas fueron: Dieta con alimento balanceado (300 g de forraje y 35 g de alimento balanceado); Dieta solo con forraje (350 g de forraje).

Se utilizó una concentración de *L. plantarum* mayor a 10<sup>9</sup> UFC/g. Además, se realizó semanalmente conteo de UFC y tinción de Gram para verificar su pureza.

### Determinación de parámetros zootécnicos

**Consumo de materia seca (CMS).** Se determinó por diferencia entre el alimento ofrecido y el alimento rechazado en un periodo de 24 horas.

**Ganancia de peso (GP).** Se determinó por la diferencia entre el peso final menos el peso inicial.

**Conversión alimenticia (CA).** Se determinó mediante las razón entre el consumo de materia seca (forraje y balanceado) y la ganancia de peso.

**Pruebas de laboratorio.** Se efectuó cuadro hemático, química sanguínea: BUN (nitrógeno ureico en sangre) y creatinina, parcial de orina y coprológico. La toma de muestra de sangre fue por punción intracardiaca, la orina por cistocentesis y las heces directamente del colon al momento del sacrificio.

### Evaluación microscópica de tejidos

**Sacrificio.** El sacrificio de los animales se realizó mediante dislocación cervical.

**Técnica de muestreo y toma de muestras.** El muestreo se efectuó de acuerdo con la Técnica de Necropsia en Cuyes [10]. Las muestras del tracto gastrointestinal y órganos se colocaron en formol buferado al 10% para su fijación durante 24 h, luego se realizaron cortes de duodeno, yeyuno e íleon y fueron ubicados en cassettes para inclusión de tejidos debidamente rotulados, para ser procesados mediante la técnica de inclusión en parafina y coloración de Hematoxilina y Eosina (H/E). La descripción y evaluación histológica se hizo en el microscopio con los objetivos 4X, 10X y 40X. Para la evaluación se tuvo en cuenta los criterios de Jubb *et al.*, [11].

**Tinciones especiales.** Las tinciones diferenciales fueron: Tinción de Gram para bacterias Gram positivas y/o negativas; Ácido peryódico de Schiff (PAS) para detección de glucógeno y carbohidratos. Estas láminas se realizaron en la Corporación Patológica Veterinaria - Corpavet®, en la ciudad de Bogotá, Colombia.

**Inmunohistoquímica.** Para precisar los hallazgos se emplearon marcadores histoquímicos: CD45, CD3 y CD79a.

**Microscopia electrónica de barrido.** Las muestras de los segmentos conservadas en alcohol al 90° fueron analizadas en el Laboratorio de Microscopia electrónica de la Universidad de Caldas, utilizando el protocolo para el procesamiento de este tipo de muestras definido por dicho Laboratorio.

**Análisis estadístico.** Las variables CMS, GP y CA fueron analizadas mediante análisis de varianza con el procedimiento PROC GLM del paquete SAS [12]. El peso inicial se incluyó como covariable para CMS. La comparación de medias se realizó con el procedimiento LSMEANS a un nivel de significancia del 5%.

Para la caracterización histológica del tracto gastrointestinal se empleó estadística descriptiva (tablas de frecuencia) y registro fotográfico de todo el proceso.

## RESULTADOS

### Péptidos en el sobrenadante

La muestra coincidió con el estándar en el pico 6 con un tiempo de retención de 11,95 min, que corresponde al péptido VAL-TIR-VAL, con concentración de 0,60 mg/mL (figura 1).

### Resistencia a pH 7, 9 y 10

Se observaron crecimientos hasta diluciones de  $10^{12}$  a pH 7 y 9, con valores de  $6 \times 10^{12}$  y  $4 \times 10^{13}$  UFC/100 mL respectivamente. Mientras que a pH 10 solo se observó crecimientos hasta la dilución  $10^7$  con valor de  $6 \times 10^7$  UFC/100 mL.

La resistencia a medios básicos es una característica importantes en la determinación de una BAL probiótico, puesto que necesita llegar al final del intestino delgado y ciego para ejercer efecto inmunomodulador del epitelio intestinal [13].

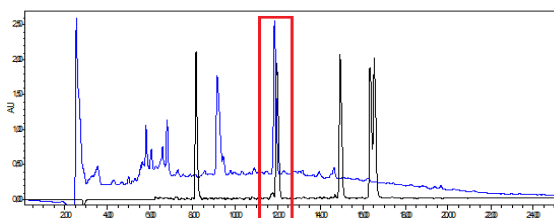
### Ensayos de desafío *in vivo*

Durante el suministro del inóculo y el agua, no se observó reacciones adversas en los animales y tampoco se presentaron problemas respiratorios por bronco aspiración.

**Parámetros zootécnicos.** En el cuadro 1 se observa los parámetros productivos obtenidos.

**Consumo de Materia Seca.** No hubo diferencias ( $p > 0,05$ ) entre dietas; siendo similar al obtenido por Guevara y Carcelén [14], en cuyes machos de 28 días de edad con suministro de *Lactobacillus* y levadura. De acuerdo con Sáez-Lara *et al.* [15], el suministro de probióticos no afecta el consumo, mostrando que no altera las funciones digestivas.

Figura 1. Cromatograma de *Lactobacillus plantarum*.



Línea negra estándar de péptidos y línea azul muestra.

**Cuadro 1.** Parámetros productivos

Parámetro	(T1)	(T2)	(T3)	(T4)
CMS (g)	1951,4 <sup>a</sup>	2007,9 <sup>a</sup>	2245,8 <sup>a</sup>	1974,8 <sup>a</sup>
GP(g)	408,8 <sup>a</sup>	484,1 <sup>a</sup>	285,0 <sup>b</sup>	262,3 <sup>b</sup>
CA	5,0 <sup>b</sup>	4,2 <sup>b</sup>	7,5 <sup>a</sup>	7,4 <sup>a</sup>

Letras diferentes en la fila indican diferencia estadística ( $p < 0,05$ )

**Ganancia de peso y Conversión Alimenticia.** Se observa que los tratamientos T3 y T4 ganaron menor peso, este comportamiento responde al suministro de suplemento; dado que estos no fueron suplementados; por otra parte, la administración del probiótico no muestra un efecto sobre la variable debido a que también se presentó una disminución en la ganancia de peso del tratamiento con suministro de *L. plantarum*. Al respecto Torres *et al* [16], mencionan que el probiótico no tiene un efecto sobre la ganancia de peso en mascotas o cepas de experimentación. La conversión alimenticia mostró similar comportamiento.

Los resultados del hematograma se observan en el cuadro 2. Se encontraron valores mayores de hematocrito que el intervalo de referencia, a excepción del tratamiento 2, el cual se encuentra dentro del rango. Por el contrario, los valores de leucocitos fueron menores que los de referencia a excepción del tratamiento 3. Para plaquetas únicamente los valores de los tratamientos 2 y 4 son bajos, los demás se encuentran dentro del rango de referencia.

**Cuadro 2.** Hemograma de los cuyes evaluados.

Variable	Ref.	T1	T2	T3	T4
Hematocrito%	35 - 45	48,5 <sup>a</sup>	44,7	48,5 <sup>a</sup>	49 <sup>a</sup>
Leucocitos x 10 <sup>3</sup> /μL	7 - 14	3,3 <sup>b</sup>	3,7 <sup>b</sup>	3,25 <sup>b</sup>	2,15 <sup>b</sup>
Plaquetas x 10 <sup>6</sup> /μL	250 - 850	420	157,6 <sup>b</sup>	451	163,5 <sup>b</sup>
Proteínas totales g/dL <sup>1</sup>	4,6 - 6,2	5,6	6,1	5,8	6,5 <sup>a</sup>
Neutrófilos seq. %	20 - 60	31	27	18,5 <sup>b</sup>	49,5
Linfocitos %	30 - 80	68	70,5	81,5 <sup>a</sup>	45
Monocitos %	2 - 20	0 <sup>b</sup>	1,5 <sup>b</sup>	0 <sup>b</sup>	4
Eosinófilos%	0 - 5	0	1	0	1,5
Basófilos %	0 - 1	0	0	0	0
Absolutos (linfocitos)	3000 - 8000	2253 <sup>b</sup>	2271 <sup>b</sup>	2600 <sup>b</sup>	933 <sup>b</sup>

<sup>(a)</sup> Valor mayor al reportado en la referencia. <sup>(b)</sup> Valor menor al reportado en la referencia. Ref: valores de referencia.

Los valores para proteínas totales se hallan dentro de los valores normales a excepción del tratamiento 5, los cuales son altos. Para los neutrófilos de segunda línea se obtuvieron valores bajos solamente para el tratamiento 3, los demás resultados se encuentran en el rango normal. Para linfocitos los valores fueron normales a excepción de los resultados del tratamiento 3 el cual fue alto. Los resultados para monocitos fueron bajos en comparación con los de referencia para todos los tratamientos a excepción del 4. Los basófilos fueron normales en todas las muestras evaluadas. Finalmente los valores encontrados para linfocitos absolutos fueron menores al rango de referencia.

**Química sanguínea: BUN – Creatinina.** En el cuadro 3 se indican los resultados de BUN y creatinina de los cuyes estudio.

**El rango de referencia fue determinando según Washington y Van Hoosier [17].** El valor de creatinina (mg/dL) del tratamiento 1 se halla dentro del rango referenciado, mientras que los resultados de los demás tratamientos fueron menores al rango de referencia.

Con respecto al BUN (mg/dL), los resultados para todos los tratamientos fueron altos en comparación con los valores de referencia.

**Orina.** Los valores de referencia se relacionan según los estudios realizados por Bishop *et al* [18]. El aspecto macroscópico de la orina para todas las muestras fueron normales. Con respecto al análisis fisicoquímico, los resultados para proteínas, pH y densidad se encuentran dentro del rango de referencia.

**Coprológico.** El aspecto macroscópico del coprológico fue de color marrón oscuro, consistencia líquida y la presencia de moco, esta última característica se debió a que la muestra fue tomada directamente del colon.

**Cuadro 3.** BUN y Creatinina de los cuyes evaluados.

Análisis	Ref.	T1	T2	T3	T4
Creatinina (mg/dL)	0,6 - 2,2	0,7	0,4 <sup>b</sup>	0,5 <sup>b</sup>	0,5 <sup>b</sup>
BUN (mg/dL)	9 - 32	33,7 <sup>a</sup>	35,6 <sup>a</sup>	40,2 <sup>a</sup>	44,4 <sup>a</sup>

<sup>(a)</sup> Valor mayor al reportado en la referencia. <sup>(b)</sup> Valor menor al reportado en la referencia

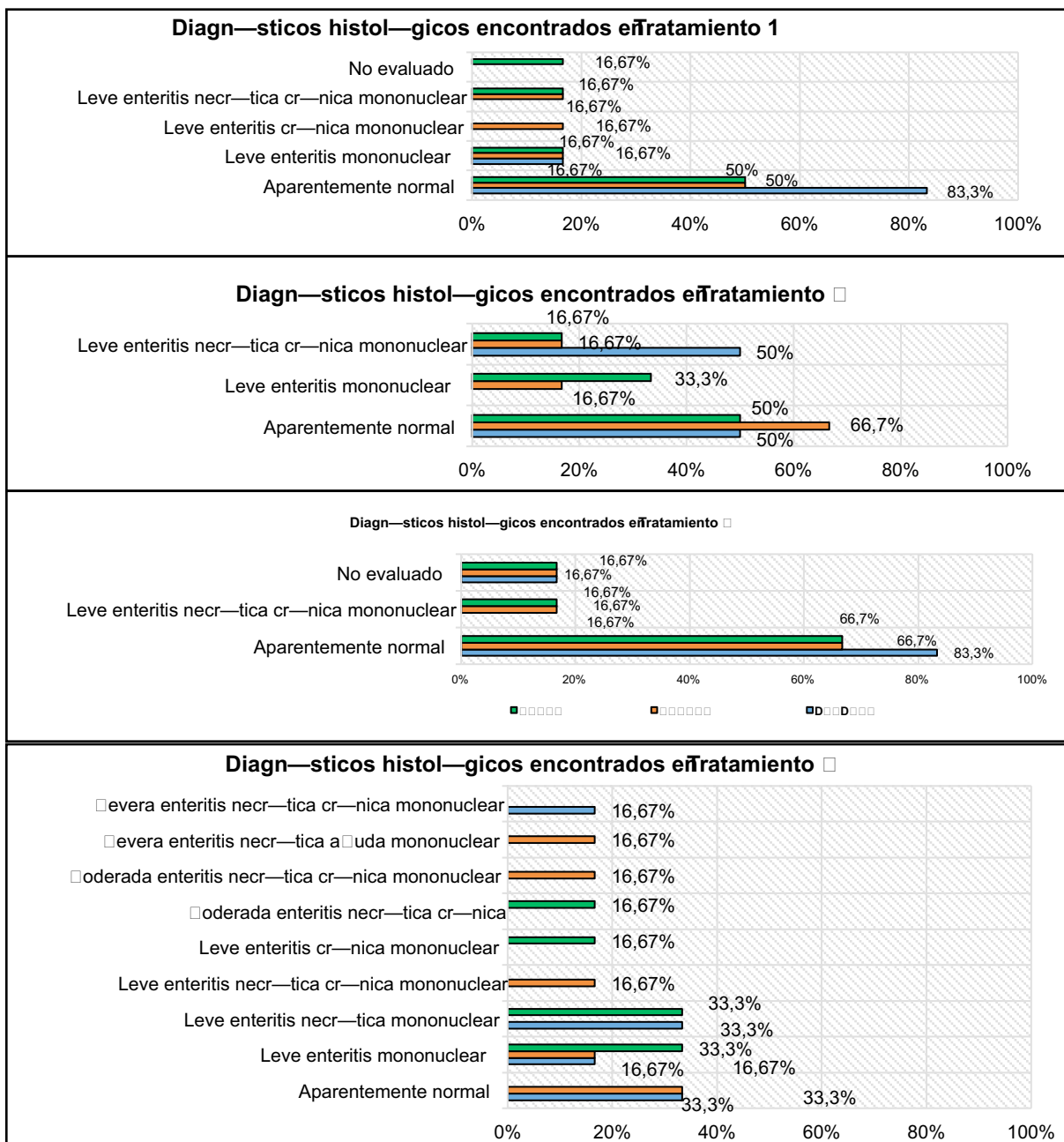
El análisis microscópico identificó quistes de *Iso-spora* sp., se apreciaron en los tratamientos 1 y 2; quistes y trofozoitos de *Balantidium coli* en el tratamiento 3; se identificaron trofozoitos ciliados en una muestra de los tratamientos 2 y 3. Los leucocitos se observaron entre 1-3 por campo en los tratamientos 2 y 3 y 0-1 leucocitos por campo en los tratamientos 1 y 4. Se apreció una cruz para levaduras en todas las muestras a excepción del tratamiento 1.

Finalmente se presentaron dos cruces para bacterias solamente en el tratamiento 4.

### Evaluación microscópica de tejidos

La descripción general de las lesiones encontradas en las láminas de hematoxilina y eosina de cada uno de los segmentos y su respectivo porcentaje se aprecian en la Figura 2.

Figura 2. Lesiones microscópicas encontradas en duodeno, yeyuno e íleon. Verde: Íleon, Naranja: Yeyuno, Azul: Duodeno



Los resultados señalados anteriormente permiten inferir que el tratamiento 1 y 3 (controles dentro de cada dieta), evidencian hallazgos, que pudieron ser generados probablemente por el suministro continuo de agua debido a que estos animales no están acostumbrados a tomar agua de forma directa, además no es parte de la dieta normal que les brindan en el lugar de origen. La necesidad de agua de bebida en los cuyes está supeditada al tipo de alimentación que reciben. Si se suministra un forraje succulento, la necesidad de agua es suplida [19].

Por otro parte, los tratamientos 2 y 4 presentaron diferentes tipos de lesiones y distintos grados de severidad, con mayor porcentaje en el tratamiento 4. Esto posiblemente se deba a diferencias en la constitución de las dietas, sobre todo por el alimento balanceado suministrado, el cual presenta coccidiostatos y promotores de crecimiento en su composición. Es posible que exista un desequilibrio de las bacterias protectoras y patógenas a lo largo del intestino llamado disbiosis, la cual puede ser generada por los componentes del alimento antes mencionados, sobre todo por la administración de antibióticos [20].

Los hallazgos encontrados en el análisis de las láminas de hematoxilina y eosina no podrían ser atribuidos únicamente a la bacteria láctica sino tal vez a la interacción con el medio de crecimiento PRO en el cual se encontraban o proliferaban bacterias patógenas. La composición del medio PRO pudo generar lesiones, ya que sus ingredientes no corresponden a la dieta normal de esta especie y probablemente causaron irritación en los tejidos del intestino, igualmente que el agua suministrada.

En las Figura 3 se aprecia el segmento duodeno con leve enteritis necrótica crónica mononuclear, observado en el tratamiento 2.

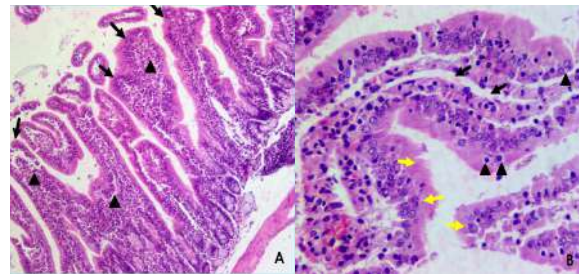
En las Figura 4 se aprecia el segmento yeyuno con moderada enteritis necrótica aguda mononuclear en el tratamiento 4.

En las Figura 5 se aprecia el segmento yeyuno con severa enteritis necrótica aguda mononuclear para el tratamiento 4.

### Evaluación de láminas de histoquímica

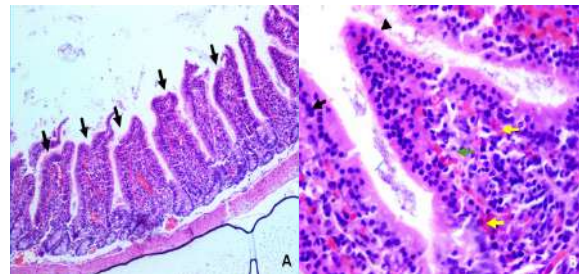
**Tinción de Gram.** En la Figura 6 se aprecia duodeno del tratamiento 3 (A) y yeyuno del tratamiento 4 (B). Según la morfología el círculo rojo representa a las

Figura 3. Leve enteritis necrótica crónica mononuclear en tratamiento 2.



(A) Puntas de flecha: leve infiltrado inflamatorio mononuclear difuso en mucosa. Flechas negras: leve atrofia y fusión de vellosidades. (B) Flechas amarillas: focos con hiperplasia del epitelio intestinal. Puntas de flecha: necrosis de coagulación y Flechas negras dilatación del quillifero central.

Figura 4. Moderada enteritis necrótica aguda mononuclear en cuyes suministrados *L. plantarum*.



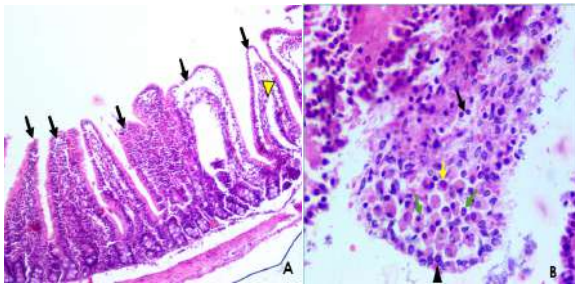
(A) Flechas negras: moderada atrofia y fusión de vellosidades. (B) Flecha verde: moderado infiltrado inflamatorio mononuclear difuso y Flechas amarillas: identifican leves cambios microcirculatorios. Flechas negras: necrosis en la punta de la vellosidad. Punta de flecha: leve hiperplasia del epitelio intestinal.

bacterias Gram negativas (patógenas) y con círculo negro bacterias Gram positivas (bacterias lácticas).

La tinción de Gram permitió observar la presencia de bacterias que posiblemente puedan corresponder a Gram positivas o negativas con morfología bacilar o de cocos adheridas a la vellosidad y libres en el lumen; las que están adheridas posiblemente estén implicadas en las lesiones y las otras representan una contaminación.

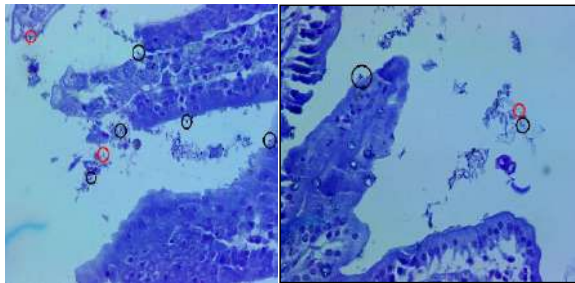
**Tinción con Ácido peryódico de Schiff (PAS).** En la Figura 7 se presenta los tejidos de duodeno y yeyuno del tratamiento 1. Las flechas color naranja señalan las células caliciformes encontradas en cada segmento.

**Figura 5.** Severa enteritis necrótica aguda mononuclear en los cuyes testigo.

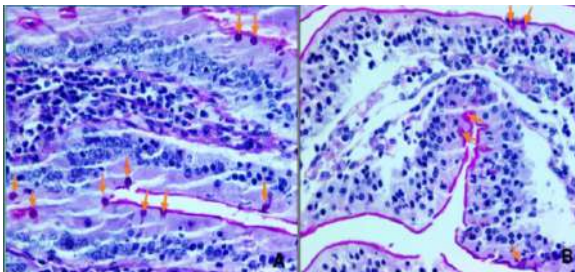


**(A) Flechas negras:** severa atrofia y fusión de vellosidades, **Punta de flecha amarilla:** dilatación del quilífero central. **(B) Infiltrado inflamatorio mononuclear difuso en mucosa conformado por Flecha negra:** linfocitos, **Flechas verdes:** macrófagos, **Flecha amarilla:** células plasmáticas, **Punta de flecha:** necrosis en el epitelio intestinal.

**Figura 6.** Tinción de Gram de los segmentos duodeno y yeyuno.



**Figura 7.** Tinción con Ácido peryódico de Schiff (PAS) de duodeno y yeyuno.



Imágenes **(A) (B):** Tratamiento 1, segmentos: duodeno, yeyuno. **Flechas naranjas:** señalan las células caliciformes y **coloración magenta o rosada:** evidencia de la presencia de glucógeno y carbohidratos.

Esta tinción fue positiva para todos los tratamientos, la mucina tiene la misma intensidad en todos los segmentos, probablemente la mucina observada sea normal, igual que el número de células caliciformes. Ciro, López y Parra encontraron que la adición

de probióticos favorece la producción de mucinas en vellosidades y criptas de íleon [21].

**Inmunohistoquímica.** Se valoró como leve, moderada, fuerte y negativo cuando no se presentó marcación.

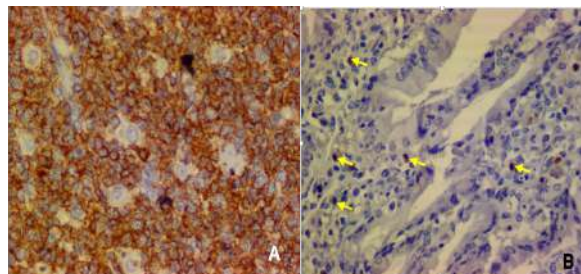
**Inmunomarcación con CD45.** La marcación fue leve y negativa en algunos tratamientos y segmentos. En la Figura 8 se observa los resultados; A control positivo (nódulo linfático humano) y B leve inmunomarcación (flechas amarillas) del íleon del tratamiento 4.

**Inmunomarcación con CD3.** En la Figura 9 se indica la marcación para linfocitos T. Inicialmente la imagen (A) corresponde al control y la (B) al segmento íleon del tratamiento 4 con fuerte inmunomarcación (flechas rojas).

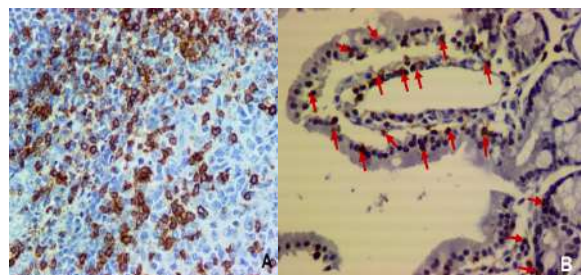
**Inmunomarcación con CD79a.** En la Figura 10 se indica la imagen (A) el control positivo y la (B) se aprecia fuerte inmunomarcación (flechas rojas) en duodeno del tratamiento 3.

La inmunomarcación observada puede ser una respuesta al daño tisular generado por las lesiones encontradas en los tejidos, un probable crecimiento bacteriano o una reacción con el medio de cultivo suministrado.

**Figura 8.** Inmunomarcación utilizando el marcador CD45 en íleon.



**Figura 9.** Inmunomarcación para Linfocitos T utilizando el marcador CD3 en íleon.





**Microscopia electrónica de barrido.** En la Figura 11 se muestra distintos aspectos de las vellosidades y la adherencia bacteriana.

Se aprecia una arquitectura normal de la punta de la vellosidad del intestino delgado. Sin embargo se observa un moderado acortamiento de las vellosidades y presencia de múltiples estructuras de forma cocobacilar adheridas. Estos microorganismos que se observan adheridos probablemente puedan ser BAL y/o patógenas, además estos resultados están correlacionados con los obtenidos en el análisis de las láminas de hematoxilina y eosina (identificación de diferentes grados de enteritis) y la tinción de Gram realizada.

**Determinación de ácido láctico en la carne mediante cromatografía por gases.** Se evidenció la presencia de ácido láctico en la carne de cuyes suplementados con cepas probióticas, con valores de 0,99 y 1,62 mg/g de carne; mientras que en los animales control no fue detectado. Se reportan estudios sobre la importancia de la adición de ácido láctico producido por las bacterias en la conservación de la carne [22-23]. Los compuestos antimicrobianos pueden ayudar a reducir la adición de preservantes químicos y disminuir la intensidad del tratamiento térmico [24-25].

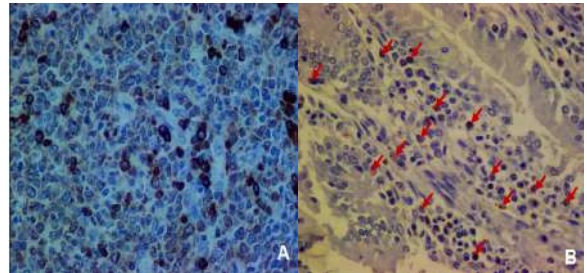
### Otros hallazgos

En la Figura 12 se presenta la morfología del parásito *Balantidium coli* en el tratamiento 3. el cual fue observado durante el análisis de las láminas de Hematoxilina y Eosina imagen (A) y la tinción de Gram realizada imagen (B) sobre todo en el colon.


El *Balantidium* es reconocido en el tejido por el gran tamaño, la forma ovoide, un macronúcleo denso, curvado o en forma de riñón y la presencia de cilios sobre la superficie [26-27]. Es un parásito normal de la flora intestinal del cerdo (reservorio principal), primates, ratas y el cuy [28].

Este parásito se identificó en los tratamientos 1 y 3 los cuales no recibieron *Lactobacillus plantarum*. Esto permite inferir que posiblemente, los tratamientos con probiótico ejercieron una acción inhibitoria en el crecimiento de este tipo de parásitos, sin embargo para establecer su efecto se debe realizar un estudio específico, evaluando el efecto de inoculaciones probióticas sobre este agente patógeno.

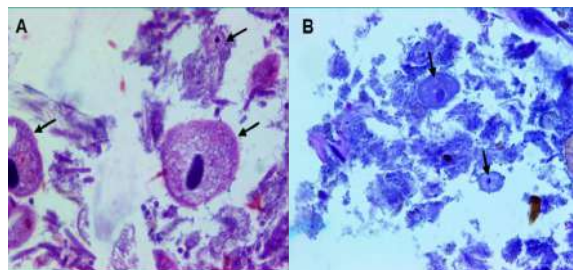
**Figura 10.** Inmunomarcación para Linfocitos B utilizando el marcador CD79a en duodeno.



**Figura 11.** Fotografías Microscopia electrónica de barrido del tratamiento 2 y 4.



**Figura 12.** *Balantidium coli*.



## CONCLUSIONES

Este estudio es la primera investigación hecha en cuyes en el departamento de Nariño, convirtiéndose en la base para posteriores estudios que amplíen los conocimientos sobre esta especie. Los parámetros zootécnicos no fueron influenciados por la administración del probiótico. Los resultados de las tinciones especiales y la inmunohistoquímica permiten inferir que el inóculo suministrado a los cuyes causó lesiones en el tejido intestinal, con mayor prevalencia en el yeyuno atribuidas a la interacción con el medio de crecimiento PRO en el cual se encontraban o la proliferación de bacterias patógenas

## REFERENCIAS

- [1] SANTILLAN-URQUIZA, E., MÉNDEZ-ROJAS, M. y VÉLEZ-RUIZ, J. Productos lácteos funcionales, fortificados y sus beneficios en la salud humana. *Temas selectos de ingeniería de alimentos*, 8(1), 2014, p. 5-14.
- [2] CORZO, N. *et al.* Prebióticos; concepto, propiedades y efectos beneficiosos. *Nutrición Hospitalaria*, 31(supl. 1), 2015, p. 98-118.
- [3] MIZOCK, B. *Probiotics*. Amsterdam (Holanda): Elsevier Inc, 61, 2015, p. 259-260.
- [4] REHALEM, A. *et al.* Assessment of potential probiotic properties and multiple bacteriocina encoding-genes of the technological performing strain *Enterococcus faecium* MMRA. *Food Control*, 37, 2014, p. 343-350.
- [5] MUSA, H., WU, S., ZHU, C., SERI, H. and ZHU, G. The Potential Benefits of Probiotics in Animal Production and Health. *Journal of Animal and Veterinary Advances* 8(2), 2015, p. 313-321.
- [6] RAMÍREZ, C. Uso de bacterias lácticas probióticas na alimentação de camarões *Litopenaeus vannamei* como inibidoras de microrganismos patogênicos e estimulantes do sistema imune [Tesis doctorado en Procesos Biotecnológicos]. Curitiba (Brasil): Universidad Federal do Paraná, 2005, 153 p.
- [7] CRUEGER, W. y CRUEGER, A. *Biotecnología: Manual de Microbiología Industrial*. 1 ed. Madrid (España): Acribia, 1993, 650 p.
- [8] MONTES, A., SANTACRUZ, A. y SAÑUDO, J. Efecto *in vitro* de *Lactobacillus casei subsp. rhamnosus* sobre el crecimiento de un aislado de *Helicobacter pylori* [Tesis Biólogo]. Pasto (Colombia): Universidad de Nariño, Facultad de Ciencias Naturales y Matemáticas, 2003, 85 p.
- [9] JURADO-GÁMEZ, H., MARTÍNEZ, J., CHAS-PUENGAL, A. y CALPA, F. Evaluación *in vitro* de la acción de *Lactobacillus plantarum* con características probióticas sobre *Yersinia pseudotuberculosis*. *Biotecnología en el Sector Agropecuario y Agroindustrial*, 12(2), 2014, p. 49-59.
- [10] ASTAIZA-MARTÍNEZ, J., BENAVIDES-MELO, J., CHAVES-VELÁSQUEZ, C., ARCINIEGAS-RIVERA, A. y QUIROZ-MORAN, C.L. Estandarización de la técnica de necropsia en cuyes (*Cavia porcellus*) en la Universidad de Nariño. *Revista Investigación Pecuaria*, 2(2), 2014, p. 79-83.
- [11] JUBB, KENNEDY and PALMER. *Pathology of Domestic Animals*. 6 ed, vol 2. Amsterdam (Holanda): Elsevier, Inc., 2016, p. 60-73.
- [12] SAS INSTITUTE INC. *SAS/STAT® 9.1 User's Guide*. Cary (USA): SAS Institute Inc., 2004, 5136 p.
- [13] DAMAYANTI, E., JULENDRA, H., SOFYAN, A. and HAYATI, S. Bile Salt and Acid Tolerant of Lactic Acid Bacteria Isolated from Proventriculus of Broiler Chicken. *Media Peternakan*, 37(2), 2014, p. 80-86.
- [14] GUEVARA, J. y CARCELÉN, F. Efecto de la suplementación de probióticos sobre los parámetros productivos de cuyes. *Revista Peruana de Química e Ingeniería Química*, 17(2), 2014, p. 71.
- [15] SAES-LARA, M., ROBLES-SANCHEZ, C., RUIZ-OJEDA, F., PLAZA-DÍAZ, J. and GIL, A. Effects of Probiotics and Synbiotics on Obesity, Insulin Resistance Syndrome, Type 2 Diabetes and Non-Alcoholic Fatty Liver Disease: A Review of Human Clinical Trials. *International Journal of Molecular Science*, 17, 2016, p. 928.
- [16] TORRES, C. *et al.* Efecto de la suplementación de una cepa probiótica sobre los parámetros productivos del cuy (*Cavia porcellus*). *Revista de Investigaciones Veterinarias del Perú*, 24(4), 2013, p. 435.
- [17] WASHINGTON, M. and VAN HOOSIER, G. *Clinical Biochemistry and Hematology*. En: *The Laboratory Rabbit, Guinea Pig, Hamster and Other Rodents*. American College of Laboratory Animal Medicine. Boston (USA): Academic Press, 2012, p. 94-96.
- [18] BISHOP, C., FISCHER, J., BROSSOIT, A. and PIERSON, C. Standardization of Renal Physiology Parameters in Guinea Pigs via Urinalysis. Association of Avian Veterinarians (AAV) Pre-conference program: Behavior and Association of Exotic Mammal Veterinarians (AEMV) Scientific Program in conjunction with the 31st Annual AAV conference & expo with AEMV august 1. San Diego (USA): 2012, p. 51.
- [19] CHAUCA DE ZALDÍVAR, L. Producción de cuyes (*Cavia porcellus*). Estudio FAO producción y sanidad animal. La Molina (Perú): Instituto Nacional de Investigación Agraria, 1992.
- [20] NAMI, Y., HAGHSHENAS, B., ABDULLAH, N., BARZEGARI, A., RADIAH, D., ROSLI, R. and KHOSROUSHAHI, A.Y. Probiotics or antibiotics: future challenges in medicine. *Journal of medical microbiology*, 64(2), 2015, p. 137-146.
- [21] CIRO-GALEANO, J., LÓPEZ-HERRERA, A. y PARRASUESCÚN, J. La adición de cepas probióticas modula la secreción de mucinas intestinales en ileón de cerdos en crecimiento. *Revista CES Medicina Veterinaria y Zootecnia*, 10(2), 2015, p. 150-159.
- [22] AWOJOBI, K.O., ADEYEMO, S.M. and SANUSI, O.O. *Biosynthesis of Antimicrobial Compounds*

- by Lactic Acid Bacteria and Its Use as Biopreservative in Pineapple Juice. *Frontiers in Science*, 6(1), 2016, p. 17-24.
- [23] AKBAR, A., ALI, I. and ANAL, A.K. Industrial perspectives of lactic acid bacteria for biopreservation and food safety. *Journal of Animal & Plant Sciences*, 26(4), 2016, p. 938-948.
- [24] VÁSQUEZ, S., SUÁREZ, H. y MONTOYA, O. Evaluación de bacteriocinas como medio protector para la biopreservación de la carne bajo refrigeración. *Revista Chilena de Nutrición*, 2009, 36(3), p. 228-238.
- [25] BABUSKIN, S., BABU, P.A.S., SASIKALA, M., SABINA, K., ARCHANA, G., SIVARAJAN, M. and SUKUMAR, M. Antimicrobial and antioxidant effects of spice extracts on the shelf life extension of raw chicken meat. *International journal of food microbiology*, 171, 2014, p. 32-40.
- [26] BARKER, I.K and VAN DREUMEL, A. A. The digestive system. En: *Pathology of Domestic Animals*. 6 ed. St. Louis (USA): Elsevier, 2016, p. 242.
- [27] HUERTAS, J.P., ESTEBAN, M.D., ANTOLINOS, V. and PALOP, A. Combined effect of natural antimicrobials and thermal treatments on *Alicyclobacillus acidoterrestris* spores. *Food Control*, 35(1), 2014, p. 73-78.
- [28] ROMERO-CABELLO, R. *Microbiología y parasitología humana. Bases etiológicas de las enfermedades infecciosas y parasitarias*. 3 ed. México D.F. (México): Editorial Medica Panamericana, 2015, p. 1363.