

# Asociación del virus del papiloma humano con enfermedades oculares del segmento anterior y los párpados

Association of human papillomavirus with eye diseases of the anterior segment and eyelids

PAOLA ANDREA ABELLO TAPIAS\*   
HENRY HERRERA\*\*

Recibido: 01-03-2017 / Aceptado: 09-05-2017

## RESUMEN

Este artículo se basa en la revisión y profundización de los conceptos relacionados con la virulencia del virus del papiloma humano (VPH) en el segmento anterior ocular, coexistente con papilomas múltiples palpebrales. *Objetivo:* conocer las características clínicas, terapéuticas y epidemiológicas de la infección del VPH en el segmento anterior ocular y los párpados, así como sus diagnósticos diferenciales. *Metodología:* revisión sistematizada y exhaustiva de literatura científica relevante que evidencia objetividad en su comprensión y reproductividad en su conclusión; la búsqueda se limitó a una revisión sistemática de metanálisis y ensayos clínicos, en idioma inglés y español, a partir del año 2000, basada en la valoración de la calidad de los estudios brindada por la Universidad de Oxford. *Resultados:* se llegó a un amplio conocimiento de las infecciones producidas por el VPH en el segmento anterior ocular, además de determinar sus características clínicas, terapéuticas, epidemiológicas y preventivas; así mismo, se analizaron los diagnósticos diferenciales. *Conclusión:* hoy en día, la infección por el VPH se considera de gran importancia para la salud de los seres humanos; por lo tanto, el optómetra debe estar documentado sobre el tema para brindar un diagnóstico adecuado, a partir de la identificación de los síntomas y los signos, con el fin de lograr un acertado manejo.

**Palabras clave:** papiloma, virulencia, ojo, diagnóstico, patología.

\* Optómetra, Universidad de La Salle, Bogotá, Colombia.  [paoabello1@hotmail.com](mailto:paoabello1@hotmail.com).

\*\*Oftalmólogo. Médicos Asociados y Universidad de La Salle, Bogotá, Colombia.

Cómo citar este artículo: Abello PA, Herrera H. Asociación del virus del papiloma humano con enfermedades oculares del segmento anterior y los párpados. Cienc Tecnol Salud Vis Ocul. 2017;15(2):95-109. doi: <http://dx.doi.org/10.19052/sv.4199>

## ABSTRACT

This article is based on the review and in-depth analysis of the concepts related to human papillomavirus (HPV) virulence in the anterior segment of the eye, coexisting with multiple palpebral papillomas. *Objective:* To know the clinical, therapeutic, and epidemiological characteristics of the HPV infection in the anterior segment of the eye and eyelids, as well as its differential diagnoses. *Methodology:* A systematized and exhaustive review of relevant scientific literature with evidence of objectivity and reproductivity in the conclusions. The search was limited to a systematic review of meta-analyses and clinical trials, in English and Spanish, starting in 2000, based on the evaluation of the quality of the studies provided by the University of Oxford. *Results:* Extensive information was gathered on the infections produced by HPV in the anterior segment of the eye, in addition to determining their clinical, therapeutic, epidemiological, and preventive characteristics. Similarly, differential diagnoses were analyzed. *Conclusion:* Today, HPV infection is considered to be of great importance for human health; therefore, optometrists should have up-to-date knowledge on the subject in order to provide an adequate diagnosis, based on the identification of symptoms and signs, and to achieve a successful treatment.

**Keywords:** papilloma, virulence, eye, diagnosis, pathology.

## INTRODUCCIÓN

Este artículo pretende proporcionar al lector una visión clara que pueda llevarse a la práctica clínica sobre la asociación del virus del papiloma humano (VPH) con enfermedades oculares del segmento anterior y los párpados; para esto, es indispensable conocer las características clínicas, terapéuticas, epidemiológicas y preventivas del VPH, así como sus diagnósticos diferenciales.

Estudios recientes han demostrado que el VPH puede causar alteraciones estéticas y funcionales en el párpado, la conjuntiva y el globo ocular (1,2). Debido a ello existen en la actualidad diversas opciones terapéuticas que brindan al paciente una mejor calidad de vida; además, es importante que el profesional óptico conozca la asociación que existe entre este virus y otras estructuras oculares, para llevar a cabo una detección temprana y un mejor manejo. Así mismo, el profesional podría desarrollar actividades de prevención de la enfermedad para evitar la aparición de nuevos casos.

## MATERIALES Y MÉTODOS

La metodología de este estudio se fundamenta en una revisión sistematizada y exhaustiva de literatura científica relevante, que evidencie objetivi-

dad en su comprensión y reproductividad en su conclusión; la búsqueda se limitó a una revisión sistemática de metanálisis y ensayos clínicos, en idioma inglés y español, a partir del 2000. De esta manera, se revisaron 52 artículos hallados en bases de datos, mediante la valoración de calidad de los estudios brindada por la Universidad de Oxford, con los siguientes criterios de clasificación de evidencia:

*Fuentes de investigación y bases de datos libres indexadas.* Bases de datos indexadas de la Universidad de La Salle: EBSCO, Medline, Embase, Reaxys, ScienceDirect, Scopus. Además, se usaron bases de datos indexadas por medio del contrato con las bases que la Universidad de La Salle posee, para la extracción y referencia de artículos científicos de alta calidad y estructura: Psychilt, Cinahl, Pubmed, LILACs.

*Grados de recomendación.* A) extremadamente recomendable (buena evidencia de que la medida es eficaz y los beneficios superan altamente los prejuicios) y B) recomendable (evidencia, al menos, moderada de que la medida es eficaz y los beneficios superan a los prejuicios). Así, se certifica la calidad de la evidencia del estudio.

*Niveles de evidencia.* Metanálisis de gran calidad, revisiones sistemáticas de ensayos clínicos aleato-

rizados o ensayos clínicos aleatorizados con muy bajo riesgo de sesgos (representado con 1++) o metanálisis bien realizados, revisiones sistemáticas de ensayos clínicos aleatorizados o ensayos clínicos aleatorizados con muy bajo riesgo de sesgo (representado con +1).

## DESCUBRIMIENTO DEL VIRUS

El alemán Harold Zur Hausen es el investigador merecedor del Premio Nobel de Medicina en 2008, por ser el pionero en la investigación de los VPH relacionados con el cáncer. Para analizar su hipótesis, Zur Hausen inició una gran búsqueda de VPH en cualquier tipo de lesiones cervicales. A finales de la década de los setenta, se contaba ya con la tecnología de ácido desoxirribonucleico (ADN) que se utilizó para aislar el genoma de los VPH identificados en las verrugas. Mediante ensayos de hibridación y restricción, se demostró que los virus que aislaron de las diferentes muestras clínicas no eran todos idénticos, así que se procedió a clasificarlos por tipos (1, 2, 3, 4 y así de forma sucesiva), según se descubrieran nuevos subtipos del virus. De esta manera, se han reconocido más de 100 genotipos de VPH que causan un diverso rango de lesiones epiteliales, los cuales se han agrupado en 16 géneros; el VPH se agrupa en 5 de estos géneros (3,4).

## EPIDEMIOLOGÍA

En el 2009, de 33,3 millones de personas infectadas con el VPH en todo el mundo, 22,5 millones viven en África. Este continente tiene la mayor prevalencia de infección por VPH en el mundo ajustada por edad: 25,6% en las mujeres de 15 años a 74 años; seguido por América del Sur (14,3%), Asia (8,7%) y Europa (5,2%). El Ecuador divide el continente y más del 75% del territorio se encuentra dentro de los trópicos, con una consiguiente alta exposición solar durante todo el año (5-8). Los papilomas conjuntivales son más frecuentes en los hombres, con el 60,3%

de los casos. La mayor incidencia de papilomas conjuntivales se encontró entre los pacientes de 20 a 29 años. Estos datos coinciden con el estudio de Dunne y colaboradores (citados en 6), quienes revelaron que la prevalencia más alta de infección cérvicovaginal por VPH se encuentra entre las mujeres de 20 a 24 años; así mismo, concuerda con el estudio de Insinga y colaboradores (citados en 6), el cual halló que la prevalencia más alta de las verrugas genitales se encuentra en mujeres de 20 a 24 años y en varones de 25 a 29 años.

Por otro lado, se ha encontrado una asociación del VPH con el pterigión —lesión benigna, fibrovascular, inflamatoria, que crece en centrípetos desde el limbo hacia la córnea y afecta progresivamente la visión—. Hay una fuerte evidencia epidemiológica del impacto que tiene la radiación ultravioleta crónica (UV) como principal agente desencadenante; sin embargo, la herencia genética y los virus oncogénicos también pueden desempeñar un papel relevante. En el pterigión los investigadores encontraron una asociación significativa con el VPH: un estudio detectó el virus en el 100% de los casos; otros reportaron una prevalencia del 28% y algunos no lo detectaron en absoluto. Dushku y colaboradores, citados en Woods y colegas (7), evaluaron treinta pacientes con diagnóstico tanto de pterigión como de tumores del limbo, pero el VPH no se encontró en ningún espécimen. Por lo tanto, el papel que desempeña el VPH en ambas enfermedades aún es controvertido y no se resuelve. En el ojo, el VPH de alto riesgo se encuentra en los retinoblastomas; mientras que los subtipos de bajo riesgo están asociados con papilomas conjuntivales (8,9). Hay varias razones que podrían explicar las grandes diferencias detectadas entre las tasas de prevalencia del VPH de los distintos estudios en todo el mundo. La más probable es las variadas metodologías adoptadas por los investigadores, con las diferentes sensibilidades inherentes de los métodos. Las tasas de detección baja de VPH en varios de los estudios podrían deberse a la baja sensibilidad de la prueba por reacción en cadena

de la polimerasa (PRC), la cual no puede detectar un bajo número de copias del ADN viral (10).

### CARACTERÍSTICAS MICROBIOLÓGICAS

El mecanismo de los virus causa la enfermedad después de que consigue, a través de la ruptura de la barrera protectora natural del cuerpo, evadir el control inmunológico o las barreras de un tejido importante (por ejemplo, el cerebro), lo que produce una respuesta inmune e inflamatoria destructiva. El resultado de una infección viral se determina por la naturaleza del virus, la interacción virus-huésped y la respuesta del huésped a la infección. La respuesta inmune es el mejor tratamiento, pero a menudo contribuye a la patogénesis de una infección viral (11).

Lo que antes se llamaba la familia *Papovavirus* (*Papovaviridae*) se ha dividido en dos familias: *Papillomaviridae* y *Polyomaviridae*. Estos son los virus de las infecciones crónicas y de transformación latente, capaces, según la célula huésped, de causar verrugas; varios genotipos se asocian con el cáncer humano (carcinoma cervical). Los virus BK y JC, miembros del *Polyomaviridae*, por lo general, suelen causar infección asintomática, pero se asocian con la enfermedad renal progresiva leucoencefalopatía multifocal (PML) en personas inmunodeprimidas.

El Simian Virus 40 (SV40) es el poliomavirus prototipo. Los virus del papiloma son pequeños y no están envueltos. Los virus de la cápside icosaédrica son genomas circulares de doble cadena de ADN. Estos codifican proteínas que promueven el crecimiento celular, lo que facilita la replicación viral lítica en un tipo de célula permisiva, pero puede transformar en oncogénica una célula no permisiva. Los poliomavirus, especialmente el SV40, se han estudiado extensamente como virus oncogénicos modelo (11).

### ESTRUCTURA Y REPLICACIÓN

La estructura y la forma de clasificar la replicación del VPH se basa en la homología de secuencia de ADN. Al menos cien tipos se han identificado y clasificado en 16 grupos (A a P). Además, el VPH se puede distinguir como VPH mucosa o VPH cutáneo sobre la base del tejido susceptible. La cápside icosaédrica del VPH es de 50 a 55 nm de diámetro y consta de dos proteínas estructurales que forman 72 capsómeros. El genoma del VPH es circular y tiene, aproximadamente, ocho mil pares de bases. El ADN del VPH codifica siete u ocho genes tempranos (E1 a E8), según el virus, y dos genes tardíos o estructurales (L1 y L2). En la parte superior, una región reguladora contiene las secuencias de control para la transcripción, la secuencia N-terminal común de las proteínas tempranas y el origen de la réplica. Todos los genes se encuentran en un filamento (filamento plus). La maquinaria transcripcional de la célula huésped controla la replicación de VPH, tal como se determina por la diferenciación de la piel o la mucosa del epitelio. El virus tiene acceso a la capa de células basales a través de grietas en la piel. Los primeros genes del virus estimulan el crecimiento celular, el cual facilita la replicación del genoma viral por el ADN polimerasa de la célula huésped cuando las células se dividen. El aumento del número de células inducido por el virus hace que el basal y la capa de células espinosas (estrato espinoso) inicie su proceso de transformación en verruga o papiloma. A diferencia de las células basales, los factores nucleares específicos expresados en las diferentes capas y los tipos de piel y mucosa pueden promover la transcripción de diferentes genes virales. La expresión de los genes virales se correlaciona con la expresión de las queratinas específicas (11). La figura 1 es una reconstrucción digital de la estructura del virus desde dos vistas: una de su superficie general con sus capsómeros y otra de un corte transversal con sus canales de cápside.

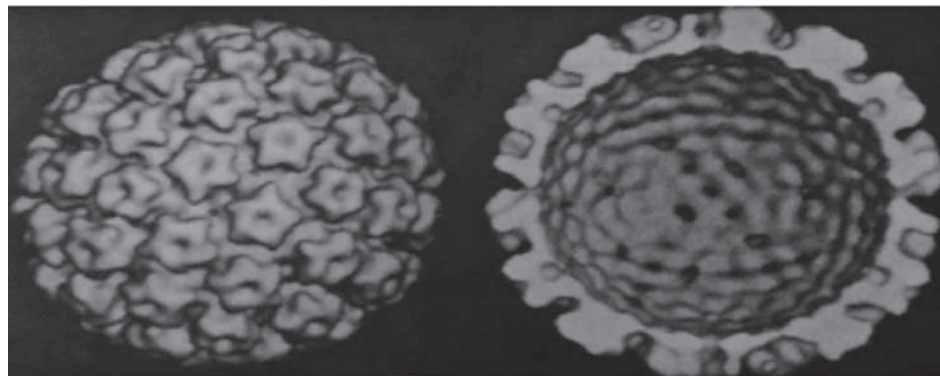


FIGURA 1. Reconstrucción por ordenador de micrografías de criomicroscopía electrónica humana

Izquierda: vista de la superficie de la muestra de VPH; muestra 72 capsómeros dispuestos en una icosaedrohedron (VPH). Todos los capsómeros (pentones y hexones) parecen una estrella de cinco puntas. Derecha: sección transversal de la cápside; muestra la interacción de los capsómeros y canales en la cápside.

Fuente: Murray, Rosenthal y Pfaller (11).

## FISIOPATOLOGÍA

Los *Papillomavirus* infectan el epitelio escamoso de la piel (verrugas) y las membranas mucosas (papilomas genital, oral y conjuntival) para inducir la proliferación epitelial. Los diferentes tipos de VPH se replican en tejidos muy específicos, lo que causa diferentes presentaciones de la enfermedad. La verruga se desarrolla como resultado de la estimulación del crecimiento celular del

virus y el engrosamiento de las capas basales y espinosas (tejido escamoso).

Los *koilocytes*, característicos de la infección por el VPH, son queratinocitos agrandados con halos claros alrededor de los núcleos encogidos. Por lo general, tarda de tres a cuatro meses para que la verruga se desarrolle. La infección viral se mantiene local y, generalmente, de manera espontánea, puede volver a ocurrir. Los mecanismos del VPH

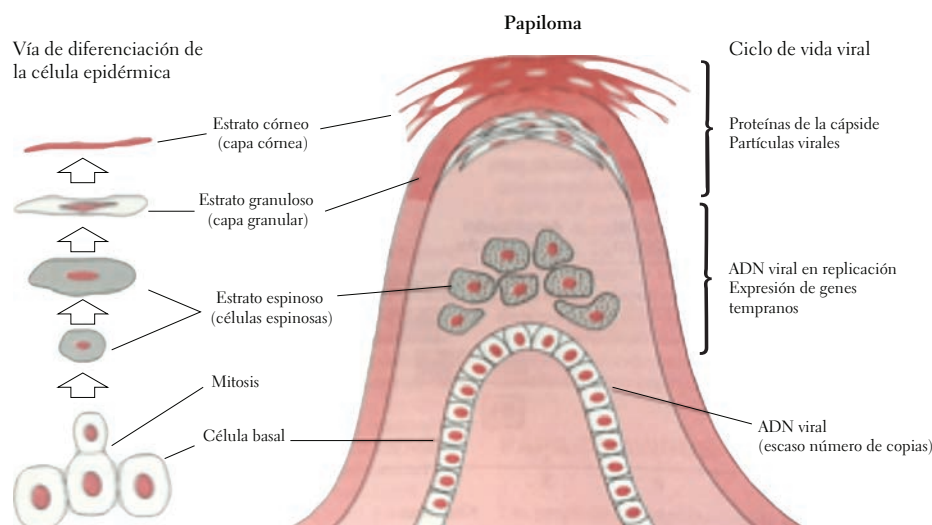


FIGURA 2. Representación esquemática de una verruga cutánea (papiloma)

Nota: el ciclo vital del *papillomavirus* depende directamente de la diferenciación de la célula epitelial. La vía de diferenciación terminal de las células epidérmicas aparece a la izquierda. A la derecha se muestran los eventos del ciclo de vida del virus. Los eventos tardíos de la replicación viral (síntesis de proteínas de la cápside y morfogénesis de los viriones) tienen lugar únicamente en células que sufren diferenciación terminal.

Fuente: Brooks y colaboradores (12).

innato y la inmunidad mediada por células son importantes para controlar y resolver las infecciones por VPH, que puede reprimirse o esconderse de las respuestas inmunes (11). La figura 2 es una representación esquemática de la lesión papilomatosa, una vez ya haya infección, incluido su ciclo de vida viral y la vía de diferenciación de la célula epidérmica.

Las personas inmunosuprimidas tienen recurrencias y las presentaciones más graves del VPH. El potencial oncogénico del VPH ha sido ampliamente estudiado. El ADN viral se encuentra en tumores benignos y malignos, papilomas especialmente de las mucosas: VPH 16 y VPH 18 (11-14).

El VPH tiene fácil acceso al epitelio por medio de microabrasiones, donde se dirige a las células madre epiteliales basales. Hay pruebas de que la integrina y laminina actúan como receptores del virus. Curiosamente, 6-integrina es un marcador de células madre epiteliales corneal limbal. Al entrar en la célula, a menudo, en los casos asociados con la transformación, el ADN del VPH se incorpora en el genoma humano (15). Las propiedades oncogénicas del VPH se atribuyen principalmente a dos oncoproteínas virales: E6 y E7. Estas son necesarias para la inducción y el mantenimiento del fenotipo transformado. La oncoproteína E6 de los tipos de VPH altera numerosas vías celulares, incluida la inactivación de p53, lo que bloquea la apoptosis, la activación de la telomerasa, la adhesión celular, la polaridad, e interrumpe la diferenciación epitelial. Esto altera la transcripción y la reducción de reconocimiento inmunológico. Así mismo, la oncoproteína E7 de los tipos de VPH altera numerosas vías celulares, incluidas la activación de la transcripción de ADN E2F-dependiente —a través de la degradación del retinoblastomas oncosupresor proteína (PRB)—, la desregulación de la transición G1/S de control del ciclo celular y la desregulación de la reprogramación epigenética, lo que provoca la subversión de la función de p53 y, por ende, se bloquea la apoptosis, la modulación de la señalización ci-

tostático —resistencia a TGF- $\beta$ , la resistencia a TNF- $\alpha$ , el compromiso de IFN señalización, la interferencia con la señalización de IGF— y se altera el metabolismo celular y la inducción de la inestabilidad cromosómica.

Los tipos de alto riesgo de VPH pueden causar cáncer cervical, anal y otros en los genitales. La asociación entre el VPH y el carcinoma de células escamosas de la conjuntiva se ha examinado en otros estudios (16,17).

## CUADRO CLÍNICO

Los papilomas conjuntivales suelen mostrar un patrón de crecimiento exofítico, que puede ser sésil o pedunculado, y repetitivo de núcleos fibrovasculares, con un conjunto geoméricamente ordenado de puntos rojos; estos son hallazgos típicos en el examen con lámpara de hendidura. En raras ocasiones pueden presentar un patrón de crecimiento invertido. La mayoría de los papilomas se encuentran en la conjuntiva medial o inferior. La localización de los papilomas conjuntivales, de acuerdo con el estudio de Sjő y colaboradores, citados en Fuchsluger y colegas (18), estaba en el párpado (38%), los fondos de saco (11%), la conjuntiva bulbar (24%), el limbo (0%) y la carúncula (27%). La figura 3 evidencia el desarrollo de una lesión papilomatosa a largo plazo, con el uso de ciclosporina.

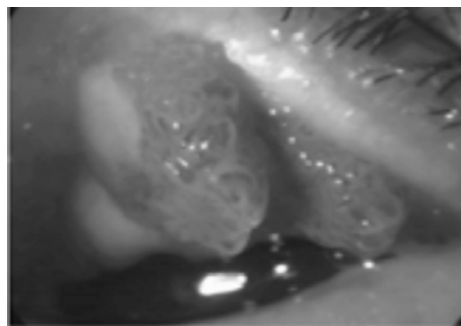


FIGURA 3. Lesión papilomatosa en la conjuntiva tarsal superior

Fuente: Ruiz-Galindo, Durán-Padilla y Muñoz-Gutiérrez (19).



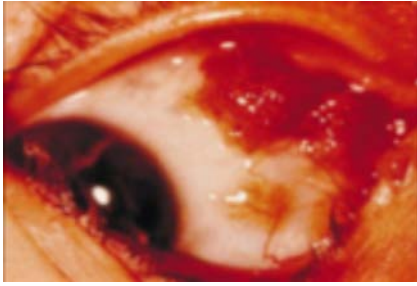


FIGURA 4. Papiloma en la conjuntiva bulbar en forma de placas exuberantes

Fuente: Leibovitch y colaboradores (20).

La figura 4 evidencia una lesión papilomatosa en la conjuntiva bulbar con un engrosamiento de las capas basales y picos epiteliales. La figura 5 por su parte presenta una lesión papilomatosa difusa en la conjuntiva bulbar que cubre parte de la córnea. Se observa una lesión papilomatosa de los núcleos fibrovasculares con un conjunto de papilomas repartidos geoméricamente.

La figura 6 evidencia papilomas múltiples palpebrales y periorbitarios en un paciente que desarrolló blefarconjuntivitis atópica severa y conjuntivitis severa de etiología viral (VPH).

## DIAGNÓSTICO DIFERENCIAL

### CARCINOMA BASOCELULAR (CBC)

Es el tumor periocular más frecuente: representa el 90 % de los tumores malignos del párpado. Es más común en adultos mayores y en personas de piel clara; así mismo, se asocia con la exposición ultravioleta y su incidencia sigue en aumento. En Estados Unidos y Australia, la incidencia es superior al 1 %. Como factores de riesgo bien conocidos se encuentran las enfermedades genéticas raras, como el síndrome de Goltz-Gorlin (23). El tumor se presenta con mayor frecuencia en el párpado inferior, seguido, en orden de frecuencia, por el canto medial, el párpado superior y el canto lateral (23-25). Histológicamente, 17 de los 20 CBC oculares se clasifican como sólido (nodular), dos como fibrosante (esclerosante, tipo morfea) y uno como mixto (sólido-fibrosante) (26,27). El CBC se origina luego de la transformación neoplásica de las células basales de la epidermis que proliferan e invaden la dermis. El CBC se puede clasificar en tres grupos: localizado (nodular ulcerado y quístico), que representan hasta el 75 % de todos los CBC; difuso (morfeo, esclerosante); y superficial y multifocal (28,29). En cuanto a aspectos clínicos,

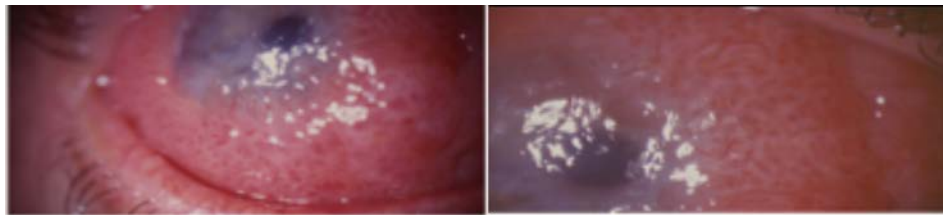


FIGURA 5. Papiloma en la conjuntiva bulbar

Fuente: Leis-Dosil, Prats-Caelles y Rubio-Flores (21).

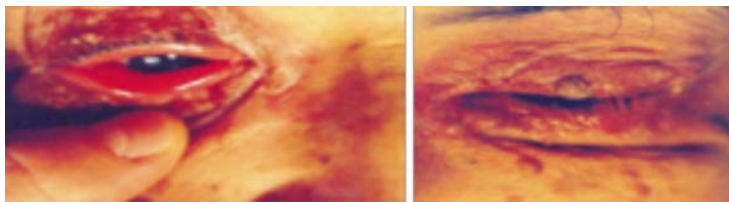


FIGURA 6. Papilomas múltiples palpebrales y periorbitarios

Fuente: Hata y colaboradores (22).

el sello distintivo de todas las variedades de CBC clínicos es su tono nacarado, ceroso o el carácter translúcido del tumor. En el borde palpebral se evidencia telangiectasia, el patrón margen nacarado y el patrón superficial multicéntrico, nodular, pigmentado, ulceroso y esclerosante.

Más del 20 % de los CBC se produce alrededor de los ojos, de los cuales más de la mitad se presentan en el párpado inferior, un tercio en el canto medial, un 15 % en el párpado superior y un 5 % en el canto lateral (30-32).

### **MOLUSCO CONTAGIOSO (MC)**

Se origina por un poxvirus que produce erupciones papilares benignas autolimitadas en la piel y las membranas mucosas; esta es una condición común en la infancia. Las lesiones se observan con frecuencia en la cara, el tronco, las extremidades y las áreas genitales; es una infección viral cutánea causada por el virus de la viruela, que se replica en el citoplasma de las células epidérmicas. El virus se transmite por contacto directo con un huésped infectado o contaminado por algún material. Las lesiones suelen ser pequeñas (entre 2 y 6 mm) y, con frecuencia, tienen depresiones centrales o umbilicación, la cual contiene un ceroso núcleo (33,34). La mayoría de lesiones se resuelven de manera espontánea a lo largo de varios meses. El párpado es el sitio más común de las lesiones oculares, aunque se han reportado lesiones conjuntivales (35,36).

### **CARCINOMA ESPINOCELULAR**

Es una neoplasia cutánea maligna que representa el 20 % de los cánceres de la piel y el 10 % de los cánceres del párpado: es el segundo en frecuencia tras el basocelular. Es un tumor que deriva del estrato espinoso de la epidermis. Al igual que el basocelular, predomina en partes expuestas al sol, en pacientes ancianos y de piel clara. Se localizan con mayor frecuencia en el párpado inferior y se presentan como placas eritematosas queratinizadas e induradas de bordes irregulares

y con tendencia a la ulceración. Su crecimiento es rápido y agresivo, lo que produce metástasis fundamentalmente en los ganglios preauriculares y submandibulares, por lo que el diagnóstico oportuno es de vital importancia (37).

### **NEVOS PALPEBRALES**

El nevo o el lunar es un tumor benigno que se compone de células melanocíticas; estos pueden ser congénitos o adquiridos. Los congénitos son muy poco frecuentes; en cambio, los nevos adquiridos forman el grupo de tumores más frecuente y variable de la piel. Se considera implementar la cirugía cuando los nevos interfieren en la estética o tienen riesgo de malignización. Son lesiones levantadas pigmentadas de origen no infeccioso y crecimiento muy lento, con tendencia a la estabilidad (38).

### **CUERNOS CUTÁNEOS**

El cuerno cutáneo se define como una lesión tumoral de aspecto cónico, por lo general, en la cual prevalece la longitud sobre su diámetro, con gran hiperqueratosis en su extremo y de variadas causas. Puede asociarse con lesiones benignas, premalignas (queratosis actínica) y malignas (carcinoma espinocelular) de piel, por lo que es necesario la exéresis completa de la lesión, además de un examen histopatológico. Se manifiesta como una lesión levantada sobre una queratosis actínica o seborreica e, incluso, sobre lesiones tumorales benignas o malignas (39).

### **CARCINOMA DE CÉLULAS SEBÁCEAS**

Es un tumor anexial raro y agresivo. Su etiología es desconocida. El 75 % de estos tumores son de localización periocular y el 25 %, extraocular. Es uno de los marcadores cutáneos diagnósticos del síndrome de Muir-Torre, una enfermedad genética asociada a neoplasias viscerales. Por lo tanto, los pacientes con carcinoma sebáceo deben valorarse cuidadosamente, a partir de una historia oncológica personal y familiar adecuada, una exploración física cuidadosa, las pruebas complementarias necesarias y un seguimiento continuo (40).



## TRATAMIENTO

Los papilomas tienen un proceso de regresión, pero puede tardar muchos meses o años. Estos se retiran debido al dolor y el malestar, por razones estéticas y para prevenir su propagación a otras partes del cuerpo o a otras personas. Las opciones de tratamiento son muy variadas: desde modificadores de la respuesta inmune, hasta agentes citotóxicos y antivirales.

### MEDICAMENTOS QUE MODIFICAN LA RESPUESTA INMUNE

Estos fármacos incrementan la respuesta inmune, es decir, son inmunoestimulantes. Se emplean fundamentalmente en el papiloma ano-genital, recientemente en la oftalmología y como coadyuvante indispensable en otros procedimientos.

*Interferón (IFN) A.* El IFNA ha tenido una amplia aplicación en el control de las enfermedades virales y en algunas neoplasias. Puede utilizarse de manera sistémica, aunque los efectos colaterales son muy severos y aún graves, por lo que su manejo debe efectuarse por hematólogos y quimioterapeutas. La aplicación en la base de los papilomas con jeringa de insulina se lleva a cabo sin aplicación de anestesia local y en poca cantidad (2 o 3 décimas). Generalmente, el IFNA tiene su máximo efecto entre la cuarta y la octava semana; no obstante, en algunos pacientes después de 12 a 16 semanas los papilomas no han desaparecido, por lo que se requiere una segunda aplicación, si el paciente tiene más de diez papilomas (29). El IFNA 2b tiene pocos efectos secundarios y se utiliza en 106 UI/ml de dosis cuatro veces al día, hasta la resolución completa de la lesión (14-20 semanas) (41). El IFNA puede administrarse como monoterapia o como un adyuvante después de la cirugía (28,40,42).

*Imiquimod.* El mecanismo de acción se desarrolla a través del receptor de células que, a su vez, estimula monocitos macrófagos y células presentadoras de antígeno para producir IFNA; de ahí la

estimulación de las citocinas, las cuales producen varias sustancias en el organismo que atacan a los virus y destruyen las células cancerosas. Se ha demostrado que tiene propiedades antitumorales adicionales, mediante la inhibición del tumor por angiogénesis. Existen pocas referencias en la literatura sobre el uso de imiquimod en la región periocular; de hecho, el fabricante ha advertido previamente evitar esta región (43,44).

*Dinitroclorobenceno (DNCB).* El DNCB es una sustancia inmunoestimulante que se usó años atrás para retar inmunológicamente a los animales de experimentación, pero es muy efectivo para desencadenar la respuesta inmune, por lo que se usa en pinceladas o inyecciones intralesionales; sin embargo, presenta el inconveniente de despertar respuesta inflamatoria severa, lo que imposibilita su uso en pacientes con hipersensibilidad o en regiones delicadas.

*Cimetidina.* En los últimos años, se ha dado especial importancia al empleo de cimetidina en el tratamiento de los papilomas conjuntivales. En nuestra experiencia, los resultados son muy satisfactorios si se usa asociada al aciclovir local y sistémico, no solo para los papilomas conjuntivales, sino que los resultados son muy buenos en el área genital, la uretra y aun en la papilomatosis en la flora oral (29).

*Ciclosporina.* Se cree que la ciclosporina se une a la ciclofilina proteína citosólica (inmunofilina), la cual se encuentra en los linfocitos T. Este complejo de ciclosporina y ciclofilina inhibe la calcineurina, una enzima que en circunstancias normales es responsable de activar la transcripción de la interleucina-2 y los linfocitos T, resultante de la expansión clonal de la célula. También inhibe la producción de linfocinas y la liberación de la interleucina, por lo que conduce a una reducción de la función de células T efectoras. Por lo tanto, la modificación de la inmunidad de células T local en la conjuntiva puede facilitar el desarrollo de papilomas conjuntivales en pacientes que tienen una exposición al VPH. Seibel y colaboradores,

citados en Aronow y Singh (45), demostraron el desarrollo de lesiones similares en perros tratados con ciclosporina.

### AGENTES CITOTÓXICOS

Son sustancias químicas que tienen un efecto queratolítico o citotóxico que daña a las células parasitadas que constituyen los papilomas. Estas sustancias tienen dos presentaciones: soluciones y cremas. Su principal efecto secundario es la irritación y el dolor, por lo que no es posible utilizarlas en mucosas: algunas de estas sustancias se han aplicado en mucosa genital y han ocasionado graves daños. Las soluciones más usadas, tanto para fines diagnósticos como terapéuticos, son:

*Solución de ácido tricloroacético al 1:500.* Se obtiene en forma cristalina, que se disuelve rápidamente aun con la humedad ambiental; es altamente corrosivo y debe conservarse en frascos ámbar bien sellados. La solución se elabora en agua tridestilada para evitar al máximo las impurezas. Se aplica en forma de pinceladas; las zonas afectadas tienden a adquirir un color blanquecino. Se recomienda su aplicación solo en piel o mucosas genitales, con previo uso de anestésico local; así mismo, se debe proteger la piel sana con tela adhesiva impermeable y rodear las lesiones que se van a pincelar. La queratina y las capas superficiales se coagulan y se desprenden con facilidad; se recomienda no dejar la solución más de 20 minutos y lavar profusamente para retirar la tela adhesiva. Es especialmente útil en los genitales (46).

*Ácido bicloroacético.* Algunos autores recomiendan permitir el efecto hasta por 7 u 8 horas en soluciones más concentradas (80 o 90%). El ácido salicílico se emplea con las mismas indicaciones que el ácido tricloroacético y el ácido bicinónico; no obstante, por ser muy queratolítico, no se recomienda en mucosas.

*Ácido sulfúrico.* Este ácido, a dilución del 1%, también se ha propuesto, especialmente en la

literatura argentina, pero en nuestra experiencia es muy tóxico para los tejidos y las quemaduras son frecuentes.

*Podofilina.* Es una resina proveniente de la planta denominada Mayapple, cuyo principio activo es la podofilotoxina, sustancia que detiene el crecimiento de las células en etapas tempranas. Se maneja en soluciones del 20% y puede usarse en los papilomas genitales, pero se debe tener cuidado de no aplicar en los tejidos sanos. La primera aplicación debe permanecer durante 30 o 40 minutos; se recomienda removerla con lavado profuso. Las siguientes aplicaciones pueden durar hasta 4 horas. La aplicación debe ser una vez por semana hasta que los papilomas desaparezcan, por un máximo de 6 semanas.

*Cidofovir.* Puede tratar las verrugas al seleccionar solo las células infectadas por el VPH.

### TRATAMIENTO QUIRÚRGICO

Este procedimiento consiste en la destrucción o extirpación de los papilomas. Las razones para elegir la remoción de los papilomas dependen del número de lesiones, sus dimensiones, su localización y las anomalías estructurales que presenten. Deben valorarse cuidadosamente el costo y beneficio, los efectos colaterales y la posibilidad de combinar los procedimientos. Los mejores tratamientos quirúrgicos conocidos son la electrofulguración, la cirugía con láser, la quimocirugía y la criocirugía (47).

*Electrofulguración (electrocirugía).* Consiste en el empleo de corriente eléctrica para la destrucción de los papilomas; actúa al ocluir por cicatrización los vasos sanguíneos. Hay diferentes tipos de electrocirugía: uno de ellos se basa en el uso de una aguja que libera una corriente eléctrica; este procedimiento es el más efectivo para los papilomas extragenitales.

*Láser-cirugía.* Generalmente, se emplea cuando se trata de papilomas que no responden a otros

métodos; en efecto, no debe usarse como primera elección para tratar los tumores producidos por el VPH. La ventaja de la cirugía con láser es que es totalmente controlable, por lo que puede evitarse la destrucción excesiva de tejidos sanos. Es muy útil en el tratamiento de papilomas vaginales, alrededor de la uretra, en el surco balanoprepucial, en el borde libre palpebral y aun en la carúncula. Una variante de este procedimiento es la terapia fotodinámica; es útil en los carcinomas verrugosos y en lesiones específicas del canalículo lagrimal, la carúncula y el borde palpebral. Requiere cuidados especiales por parte del médico o técnico que manipula el aparato y es indispensable la protección ocular. Como se puede deducir, su aplicación está muy limitada actualmente.

*Quimiocirugía.* Es un procedimiento híbrido altamente especializado de cirugía que consiste en la remoción de los cánceres de piel de forma lenta y controlada, posterior a la coagulación química con fenol, ácido tricloroacético, etc. Este procedimiento debe utilizarse en condiciones en las que la cirugía tenga que ser económica en la extirpación de tejidos, como puede ser el carcinoma verrucoso. Este tipo de carcinoma es una variedad de carcinoma epidermoide frecuente en la boca, las vías respiratorias, el pene y, ocasionalmente, la conjuntiva. El procedimiento puede usarse para destruir tejidos invadidos por el VPH. Esta cirugía tiene un inconveniente: produce cicatrices y no evita la evolución a carcinoma epidermoide. Este tipo de cirugía debe efectuarse cuando existe un gran número de papilomas en una zona extensa del cuerpo (48).

*Electropermeabilización y quimioterapia intralésional (electroquimioterapia).* Es un tratamiento rápido y simple que podría servir como un complemento al tratamiento, para disminuir la necesidad de una cirugía. Durante la electropermeabilización (un corto pulso eléctrico de 100 microsegundos cada uno), se aplica la inducción de un pulso transitorio, que hace reversible la porosidad de las membranas celulares: esto mejora la transfe-

rencia intracelular de los fármacos previamente no permeables o poco permeables (49).

*Criocirugía.* Consiste en destruir los papilomas o las neoplasias por congelación, lo que produce solidificación del agua intracelular y destrucción celular; es un procedimiento doloroso, pero no requiere otro tratamiento local. Los papilomas se congelan (criocirugía) por medio de la aplicación de nitrógeno líquido, con pincelada de acetona o con gases como el óxido nitroso o el bióxido de carbono con aplicación inicial. Este es un método fácil y efectivo, especialmente útil en los papilomas anogenitales y en la piel.

*Cavitron.* Es un procedimiento nuevo que consiste en el empleo de un aspirador quirúrgico ultrasónico, el cual genera ondas sónicas que producen pequeñas burbujas de vapor en los tejidos. Se emplea para el tratamiento de extensas áreas de papilomas en el ano y los genitales.

## RADIOTERAPIA

La radioterapia oftálmica se ha utilizado, de varias formas, con éxito para el tratamiento de tumores malignos del párpado y la conjuntiva. Un estudio sobre su eficacia demostró que la terapia de radiación es una opción curativa prometedora como un sustituto de la cirugía en el tratamiento de los papilomas en los párpados. Se ha informado que la terapia de radiación es eficaz para el control de tumores (50,51).

## CONCLUSIONES

Se describieron las características clínicas, terapéuticas y epidemiológicas de la infección del VPH en el segmento anterior ocular y los párpados, así como sus diagnósticos diferenciales.

Se logró identificar con esta revisión de tema que existe un importante segmento de la población que padece de la infección por el VPH, asociado con el cáncer cervical desarrollado por las mujeres;

sin embargo, cabe anotar que hay hombres que también lo presentan y que puede ocasionar alteraciones en el segmento anterior ocular y los párpados. El contagio, así como lo que determina la severidad y la duración de la enfermedad, dependerá de las características del huésped y de la capacidad de respuesta inmune ante la infección; por lo tanto, un paciente que está inmunosuprimido o que se encuentre en un tratamiento con algún inmunosupresor tiene mayor posibilidad de contagio y de desarrollar la enfermedad.

Hoy en día, la infección por el VPH se considera de gran importancia, por lo que el optómetra debe estar documentado sobre el tema para brindar un diagnóstico adecuado, al identificar los síntomas y los signos y, así, lograr un manejo acertado.

## REFERENCIAS

- Güemez S, Cebillo F, García R. Quiste epidérmico de inclusión de párpado. Presentación de 2 casos. *Rev Mex Oftalmol*. 2016 may. doi: <http://dx.doi.org/10.1016/j.mexoft.2016.04.002>
- González G, Pineda A. Conjuntivitis por VPH coexistiendo con papilomas múltiples palpebrales. *Rev Mex Oftalmol*. 2004 nov-dic;78(6):314-22.
- Ochoa F. Virus del papiloma humano. Desde su descubrimiento hasta el desarrollo de una vacuna. *GAMO*. 2014;13:308-15.
- Téllez L, Micheli E, Mendoza JA, Vielma S, Noguera ME, Callejas D, et al. Persistent infection with high-risk human papillomaviruses: Cohort study, Mérida, Venezuela. *Ecancermedicalscience*. 2015;8(9):579.
- Lizano M. Infección por virus del Papiloma Humano: epidemiología, historia natural y carcinogénesis. México D. F.: Instituto Nacional de Cancerología; 2009.
- Kalogeropoulou C, Koumpoulis I, Papadiotis E, Zioga A, Gkrepi K, Pappa C, et al. Squamous cell papilloma of the conjunctiva due to human papillomavirus (HPV): Presentation of two cases and review of literature. *Clin Ophthalmol*. 2012;6:1553-61.
- Woods M, Chow S, Heng B, Glenn W, Whitaker N, Waring D, et al. Detecting human papillomavirus in ocular surface diseases. *Invest Ophthalmol Vis Sci*. 2013;54(13):8069-78.
- Scott IU, Karp CL, Nuovo GJ. Human papillomavirus 16 and 18 expression in conjunctival intraepithelial neoplasia. *Ophthalmology*. 2002;109(3):542-7.
- Schornack MM, Siemsen DW, Bradley EA, Salomao DR, Lee HB. Ocular manifestations of molluscum contagiosum. *Clin Exp Optom J Aust Optom Assoc*. 2006;89(6):390-3.
- Ghim S, Jenson AB, Bubier JA, Silva KA, Smith RS, Sundberg JP. Cataracts in transgenic mice caused by a human papillomavirus type 18 E7 oncogene driven by KRT1-14. *Exp Mol Pathol*. 2008;85(2):77-82.
- Murray P, Rosenthal K, Pfaller M. *Medical microbiology*. 6ª ed. Filadelfia: Saunders; 2009.
- Brooks GF, Carroll KC, Butel JS, Morse SA, Mietzner TA. *Microbiología médica de Jawetz, Melnick y Adelberg*. México: McGraw Hill Educación; 2011.
- Chong PP, Tung CH, Rahman NA, Yajima M, Chin FW, Yeng CL, et al. Prevalence and viral load of oncogenic human papillomavirus (HPV) in pterygia in multi-ethnic patients in the Malay Peninsula Chong. *Acta Ophthalmol*. 2014;92(7):e569-79.
- Kim JM, Kim TH, Lee HH, Hwang S, Kim M. The prevalence of low risk type human papillomavirus (HPV) 6, 11 and 57. *Int J Gynecol Obstetr*. 2015.
- Fotopoulos G, Pavlidis N. The role of human papilloma virus and p16 in occult primary of the head and neck: A comprehensive review of the literature. *Oral Oncol*. 2015;51(2):119-23.
- Detorakis ET, Kymionis G, Tsatsos M, Spandidos DA. Pterygium concomitant with other ocular surface lesions: Clinical implications and pathogenetic links. *Exp Ther Med*. 2016;11(1):69-72.
- Carreira H, Coutinho F, Carrilho C, Lunet N. HIV and HPV infections and ocular surface squamous neoplasia: Systematic review and meta-analysis. *Br J Cancer*. 2013;109(7):1981-8.
- Fuchsluger TA, Hintschich C, Steuhl KP, Meller D. [Adjuvant topical interferon- $\alpha$ -2b treatment in epithelial tumors of the ocular surface]. *Ophthalmologe*. 2006;103(2):124-8.
- Ruiz-Galindo E, Durán-Padilla MA, Muñoz-Gutiérrez G. Detection of human papilloma virus in ocular surface squamous neoplasia by histopathology and molecular methods. *Salud(i)Ciencia*. 2014;20:351-6.
- Leibovitch I, McNab A, Sullivan T, Davis G, Selva D. Orbital invasion by periocular basal cell carcinoma. *Ophthalmology*. 2005 abr;112(4):717-23.
- Leis-Dosil VM, Prats-Caelles I, Rubio-Flores C. Interferon eyedrops in the treatment of basalcell carcinoma of the eyelid. *Actas Dermosifiliogr*. 2014 mar;105(2):207-8.
- Hata M, Koike I, Maegawa J, Kaneko A, Odagiri K, Kasuya T, et al. Radiation therapy for primary carcinoma of the eyelid: Tumor control and visual function. *Int J Radiat Oncol Biol Phys*. 2012;84(3):S513.
- González G, Pineda A. Conjuntivitis por VPH coexistiendo con papilomas múltiples palpebrales. *Rev Mex Oftalmol*. 2004;6:314-32.

24. Osadebe LU, Li Y, Damon IK, Reynolds MG, Muyombwe A, Gappy C. Ocular molluscum contagiosum atypical clinical presentation. *Pediatr Infect Dis J*. 2014;33(6):668.
25. Tullett M, Sagili S, Barrett A, Malhotra R. Excision of periocular basal cell carcinoma guided by en face frozen section. *Br J Oral Maxillofac Surg*. 2013 sep;51(6):520-4.
26. Allali J, D'Hermies F, Renard G. Basal cell carcinomas of the eyelids. *Ophthalmologica*. 2005;219(2):57-71.
27. Salwa SP, Bourke MG, Forde PF, O'Shaughnessy M, O'Sullivan ST, Kelly EJ, et al. Electrochemotherapy for the treatment of ocular basal cell carcinoma; a novel adjunct in the disease management. *J Plast Reconstr Aesthet Surg*. 2014 mar;67(3):403-6.
28. Levy J, Cagnano E, Benharroch D, Monos T, Lifshitz T. Collision sebaceous and basal cell carcinomas of the eyelid. *Ann Diagn Pathol*. 2006 jun;10(3):157-9.
29. García-Martín E, Idoipe M, Gil LM, Pueyo V, Alfaro J, Pablo LE, et al. Efficacy and tolerability of imiquimod 5 % cream to treat periocular basal cell carcinomas. *J Ocul Pharmacol Ther*. 2010;26(4):373-9.
30. De Koning MNC, Waddell K, Magyezi J, Purdie K, Proby C, Harwood C, et al. Genital and cutaneous human papillomavirus (HPV) types in relation to conjunctival squamous cell neoplasia: A case-control study in Uganda. *Infect Agent Cancer*. 2008;3:12.
31. Lezcano Carduz VP, Mingo Botín D, Durán Poveda SP. Squamous cell neoplasm of the ocular surface in a patient with psoriasis treated with tumor necrosis factor-alpha inhibitors. *Cornea*. 2015;34(7):833-4.
32. Sun MT, Wu A, Figueira E, Huilgol S, Selva D. Management of periorbital basal cell carcinoma with orbital invasion. *Future Oncol*. 2015;11(22):3003-10.
33. Mata E, Conesa E, Castro M, Martínez L, de Pablo C, González ML. Conjunctival squamous cell carcinoma: Paradoxical response to interferon eyedrops. *Arch Soc Esp Oftalmol*. 2014 jul;89(7):293-6.
34. Gichuhi S, Irlam JH. Interventions for squamous cell carcinoma of the conjunctiva in HIV-infected individuals. *Cochrane Database Syst Rev*. 2013;28(2):CD005643.
35. Manzouri B, Luthert PJ, Larkin DF. Papilloma development and long-term ciclosporin use in chronic ocular allergy with associated keratoconus. *Eye Contact Lens*. 2013;39(6):402-4.
36. Rohrbach JM, Stiemer R, Mayer A, Riedinger C, Duijvestijn A, Zierhut M. Immunology and growth characteristics of ocular basal cell carcinoma. *Graefes Arch Clin Exp Ophthalmol*. 2001;239(1):35-40.
37. Yin VT, Merritt HA, Sniegowski M, Esmaeli B. Eyelid and ocular surface carcinoma: Diagnosis and management. *Clin Dermatol*. 2015 mar-abr;33(2):159-69.
38. Hodson KL, Karp CL. Removal of ocular surface squamous neoplasia with cryotherapy and amniotic membrane transplantation. *Techniques in Ophthalmology*. 2011;9(1):1-4.
39. Cannon PS, O'Donnell B, Huilgol SC, Selva D. The ophthalmic side effects of imiquimod therapy in the management of periocular skin lesions. *Br J Ophthalmol*. 2011;95(12):1682-5.
40. Gündüz K, Esmaeli B. Diagnosis and management of malignant tumors of the eyelid, conjunctiva and orbit. *Expert Rev Ophthalmol*. 2008;3(1):63-75.
41. Lavezzo E, Masi G, Toppo S, Palù G, Barzon L. Characterization of intra-type variants of oncogenic human papillomaviruses by next-generation deep sequencing of the E6/E7 region. *Viruses*. 2016;8(3):79.
42. Rohrbach JM, Stiemer R, Mayer A, Riedinger C, Duijvestijn A, Zierhut M. Immunology and growth characteristics of ocular basal cell carcinoma. *Graefes Arch Clin Exp Ophthalmol*. 2001;239(1):35-40.
43. Riesco B, Cardenas N, Sáez V, Torres G, Gallegos I, Dassori J, et al. Merkel cell carcinoma of the eyelid: A series of 5 cases and review of the literature. *Arch Soc Esp Oftalmol*. 2016 feb;91(2):56-64.
44. Sen S, Sharma A, Panda A. Immunohistochemical localization of human papillomavirus in conjunctival neoplasias: A retrospective study. *Indian J Ophthalmol*. 2007;55(5):361-3.
45. Aronow ME, Singh AD. Radiation therapy: Conjunctival and eyelid tumors. *Dev Ophthalmol*. 2013;52:85-93.
46. Ringeisen AL, Raven ML, Barney NP. Bulbar conjunctival molluscum contagiosum. *Ophthalmology*. 2016 feb;123(2):294.
47. Cai T, Perletti G, Meacci F, Mirone V, Bartoletti R. Natural history of human papillomavirus infection in non-vaccinated young males: Low clearance probability in high-risk genotypes. *Eur J Clin Microbiol Infect Dis*. 2016;35(3):463-9.
48. Pfeiffer MJ. Tumores de los párpados [Internet]. 2014. Disponible en [http://parpado.com/220/defectos\\_tumorales.html](http://parpado.com/220/defectos_tumorales.html)
49. Pfeiffer MJ. Nevus de los párpados: diagnóstico diferencial y cirugía [Internet]. 2014. Disponible en: <http://parpado.com/610/nevus-naevus.html>
50. Hermida Pérez JA, Bermejo Hernández A. Cuerno cutáneo, queratosis actínica y carcinoma espinocelular: a propósito de un caso clínico. *Semergen*. 2013;39:113-6.
51. Cieza-Díaz DE, Cano-Martínez N, Barchino-Ortiz L, Longo-Imedio I. Carcinoma sebáceo extraocular: presentación de 2 casos. *Actas Dermosifiliogr* 2012;103(10):919-22.



