

# La necropsia en campo: un servicio agregado en la medicina veterinaria rural

Abelardo Morales Briceño<sup>1</sup> / Antonio Lamprea Garrido<sup>1</sup> / Alicia García Hermoso<sup>2</sup> / Aniceto Méndez Sánchez<sup>3</sup>

## Resumen

Se plantea como objetivo describir las técnicas de necropsia de campo, las condiciones de envío de muestras a los distintos laboratorios y su valor agregado en la medicina veterinaria rural. La necropsia debe ser ordenada, sistemática y completa, para así extraer la mayor cantidad de información posible del cadáver, de tal forma que permita determinar la causa de la muerte o la participación de una patología concreta. Una necropsia realizada de forma correcta, además, va a permitir una toma de muestras adecuada. En relación con el costo por necropsia, en servicios oficiales y privados oscila entre 80-150 dólares, con el envío del animal o cadáver a la sala de necropsia del centro de diagnóstico. En caso de considerarse necropsias con connotaciones médico-legales, incluyendo los animales asegurados, los precios oscilan entre 500-2500 dólares. Estos precios pueden tener un incremento de un 15 a un 20 % en campo, teniendo en cuenta el desplazamiento a la explotación/granja (distancia-kilometraje), aunque también puede tener variaciones de acuerdo con el número de animales fallecidos, lo cual representa un servicio agregado para el veterinario de campo/veterinario rural, que de alguna manera incrementa las ganancias económicas netas anuales de la empresa veterinaria rural. En conclusión, se describen las técnicas de necropsia de campo, las condiciones de envío de muestras a los distintos laboratorios y su valor agregado en la medicina veterinaria rural.

**Palabras clave:** necropsia, patología, rural, veterinaria.

- 1 Zoosanitarios de la Sierra S.L. 06340 Badajoz-Extremadura. España. Departamento de Anatomía y Anatomía Patológica Comparadas, Universidad de Córdoba, España. ✉ aamorales13@gmail.com; zoosrierra@hotmail.com
- 2 LG Veterinaria S.L. 06340 Badajoz-Extremadura. España. ✉ aliciagarciah@hotmail.com
- 3 Director del Departamento de Anatomía y Anatomía Patológica Comparadas, Universidad de Córdoba, España. ✉ an1mesaa@uco.es

Cómo citar este artículo: Morales Briceño A, Lamprea Garrido A, García Hermoso A, Méndez Sánchez, A. La necropsia en campo: un servicio agregado en la medicina veterinaria rural. Rev Med Vet. 2017;(34 Supl):167-180. doi: xxx

## Field necropsy: An added service in rural veterinary medicine

### Abstract

This paper aims to describe field necropsy techniques, the conditions of sending samples to different laboratories, and their added value in rural veterinary medicine. Necropsy must be ordered, systematic, and complete, in order to extract as much information as possible from the corpse, so as to determine the cause of death or the presence of a particular pathology. In addition, correctly performed necropsy will allow for an adequate sampling. In relation to necropsy costs, official and private services oscillate between 80 and 150 dollars, with the animal or corpse sent to the necropsy room of a diagnostic center. In case of necropsies with medico-legal connotations, including insured animals, prices range between 500 and 2500 dollars. These prices may have a 15 to 20% increase in the field, taking into account travel to the examination site/ranch (distance-mileage), and it may also vary according to the number of dead animals, which represents an added service for the field veterinarian/rural veterinarian, which somewhat increases the annual net economic gains for rural veterinary business.

**Keywords:** necropsy, pathology, rural areas, veterinary.

## A necropsia em campo: um serviço adicional na medicina veterinária rural

### Resumo

Propõe-se como objetivo descrever as técnicas de necropsia de campo, as condições de envio de amostras aos distintos laboratórios e seu valor agregado na medicina veterinária rural. A necropsia deve ser ordenada, sistemática e completa, para deste modo extrair a maior quantidade de informação possível do cadáver, de tal forma que permita determinar a causa da morte ou a participação de uma patologia concreta. Uma necropsia realizada de forma correta, além de tudo, vai permitir uma adequada tomada de amostras. Em relação com o custo por necropsia, em serviços oficiais e privados oscila entre 80 e 150 dólares, com o envio do animal ou cadáver para a sala de necropsia do centro de diagnóstico. Em caso de considerar-se necropsias com conotações médico-legais, incluindo os animais assegurados, os preços oscilam entre 500 e 2500 dólares. Estes preços podem ter um aumento de 15 a 20% em campo, levando em conta o deslocamento à exploração/granja (distância-quilometragem), embora também possa apresentar variações de acordo com o número de animais falecidos, o que representa um serviço adicional para o veterinário de campo/veterinário rural, que de algum modo aumenta os lucros econômicos líquido anuais da empresa veterinária rural. Em conclusão, se descrevem as técnicas de necropsia de campo, as condições de envio de amostras aos diferentes laboratórios e seu valor agregado na medicina veterinária rural.

**Palavras chave:** necropsia, patologia, rural, veterinária.

### INTRODUCCIÓN

La necropsia ha sido durante siglos fuente fundamental de la anatomía patológica; de tal modo, con fines diagnósticos constituye una base imprescindible para el estudio de las enfermedades. Así mismo, es una pieza fundamental en el desarrollo de la medicina experimental y en la anatomía patológica experimental. La necropsia se define como un estudio sistemático *post-mortem* de un cadáver animal (1). Previamente a cualquier necropsia, se debe estudiar la historia clínica en la que se indaga la enfermedad fundamental, la posible causa de muerte y la posible conexión entre ambas. Así se puede tener una idea más clara de qué órganos se deberán estudiar con mayor detenimiento sin menospreciar el resto de los órganos.

La historia clínica deriva de la necesidad de utilizar toma de muestras hematológicas, microbiológicas, parasitológicas, de imagenología, inclusive de biología molecu-

lar durante la necropsia o al término de esta. Se debe tener en cuenta que en la práctica veterinaria no solo se estudian individualidades sino también colectivos. Es allí donde justamente desempeña un papel importante la medicina poblacional, cuyo estudio es de mayor importancia económica en la medicina poblacional y desde el punto de vista de la salud pública, en especial en enfermedades zoonóticas como la rabia, la encefalitis, la influenza, la salmonelosis, entre otras. Por otra parte, como dice Edard Gall “probablemente nada sustituya a la necropsia como poderoso instrumento de control de calidad, prevención y protección de salud pública” (1). En la literatura técnica y en la práctica diaria, la necropsia se puede describir como examen *post-mortem* (EPM) (en inglés, *post-mortem examination* [PME]). La situación ideal es que la necropsia sea realizada en una sala de necropsias por un anatomopatólogo o por veterinarios especialistas con formación en anatomía patológica en la especie animal objeto de esta (2).

Sin embargo, en medicina veterinaria en general, y en la rural en particular, esta situación es la menos frecuente por diversos motivos, como la disponibilidad de transporte adecuado, coste de este y disposición del cadáver, entre otros. El sacrificio de un animal es la mejor opción para realizar la necropsia en las mejores condiciones posibles; para obtener muestras biológicas es el mejor estado, lo que permite llegar al diagnóstico correcto, que puede ser decisivo en el tratamiento y la profilaxis del resto de la población (3). Se puede recomendar permitir la eutanasia de un animal, para realizar en grandes explotaciones con un problema crónico o en un brote grave cuando no hay diagnóstico o falta un diagnóstico correcto, por lo cual puede ser decisivo para el tratamiento o la profilaxis del resto de la colectividad (3). A la hora de la eutanasia de un animal se debe elegir aquel que presente los signos clínicos característicos de la enfermedad de la que se sospecha (3).

Algunas razones para realizar una necropsia incluyen: determinar la causa de la muerte o el evento que condujo a la necesidad de la eutanasia y el diagnóstico de una enfermedad infectocontagiosa e inclusive zoonótica. También es indispensable realizarla para el seguro de animales o la documentación legal para realizar la respectiva indemnización (4). En los animales que recibieron tratamiento, los veterinarios y propietarios a menudo comentan acerca de este: si este ha tenido algún efecto, los efectos secundarios o reacciones imprevistas. Una razón muy importante, sobre todo en los casos de muertes repentinas o múltiples, es determinar si otros animales en el mismo rebaño o granero están en riesgo de contraer una enfermedad contagiosa o la muerte. Un diagnóstico por la técnica de necropsia y toma de muestras oportuno puede prevenir futuras pérdidas por muerte en caso de medicina poblacional (5). La orientación de la necropsia dependerá de la historia clínica, los signos clínicos y los datos de la explotación, ya que será determinante en las medidas de bioseguridad para tomar, en las precauciones por seguir y en la revisión detallada de órganos y la toma de muestras.

Por último, se debe redactar un informe de necropsia en el que se describan las alteraciones observadas. En mu-

chos casos médico-legales, es necesaria la presencia de testigos que certifiquen el procedimiento de necropsia, así como es requerido en el informe de animales asegurados para su respectiva indemnización. La necropsia se debe realizar inmediatamente al morir el animal, para evitar la descomposición que se inicia rápidamente por su gran volumen de flora y fauna bacterianas gastrointestinales. En caso de lesiones apendiculares, el miembro afectado en el sitio de la lesión debe someterse a una disección (+/- diagnóstico por imágenes, la toxicología e histopatología) y debe hacerse la documentación adecuada de los resultados (descripción escrita y fotografía).

El informe de la necropsia debe incluir la identificación de la estructura anatómica afectada, que es una descripción de las lesiones macroscópicas encontradas en los huesos, articulaciones, ligamentos, tendones, piel y vasos sanguíneos, así como en las condiciones no apendiculares; se debe hacer un esfuerzo razonable para determinar y documentar la causa de la muerte. Por lo común se acostumbra a realizar la necropsia en el mismo sitio donde muere el animal, o en un sitio escogido para tal fin en caso de grandes explotaciones. En la mayoría de los casos se realiza en campo, pero si se puede es conveniente transportar el cadáver sin riesgos ni pérdida de tiempo a un centro de diagnóstico, siempre y cuando no exista un riesgo del cadáver. Todo cadáver se considera potencialmente infeccioso, porque de antemano no se sabe si el animal revelará o no una enfermedad infecciosa o zoonótica (4). En virtud de esta importante área de estudio, se plantea como objetivo describir las técnicas de necropsia de campo, las condiciones de envío de muestras a los distintos laboratorios y su valor agregado en la medicina veterinaria rural.

## TÉCNICA DE NECROPSIA EN CAMPO

La *necropsia en el campo* debe considerar de manera imprescindible eliminar los restos del cadáver, enterrándolos aproximadamente de 3 a 5 m de profundidad. Se puede cercar y aislar el lugar de necropsia por un tiempo indeterminado y aplicar todas las precauciones descritas por el veterinario en el momento (4). La necropsia

de campo requiere la comunicación previa a empresas de recogida de cadáveres para determinar los requisitos que aseguren que los restos de la necropsia se pueden recolectar (6). La *remoción y eliminación* de los cadáveres deben ser realizadas por una empresa de eliminación de animales con licencia y en cumplimiento con las ordenanzas locales, estatales y federales (6). Es fundamental un *instrumental básico* que consta de un cuchillo recto o curvo, tijeras, bisturí, pinzas y envases para la recolección de muestras. Es imprescindible una *indumentaria de protección*, que garantice la bioseguridad, que consta básicamente de guantes, lentes, batas delantales y botas. El *procedimiento de necropsia* se describe detalladamente a continuación.

## Historia clínica

Es fundamental e indispensable para la orientación de la necropsia.

## Examen externo

Consiste en la inspección detallada del cadáver.

- a) Identificación del cadáver: se deben identificar aspectos como especie, raza, edad, sexo, pelaje, nombre, cicatrices, hierro, marcas, peso, tatuaje, verificación del microchip.
- b) Condición corporal: escala 1 a 5: 1) muy mala 1/5, 2) mala 2/5, 3) regular 3/5, 4) buena 4/5, 5) obesidad 5/5.
- c) Cambios *post mortem*: el *algor mortis* (frialdad cadavérica) se produce cuando el cadáver tiende a tomar la misma temperatura del medio ambiente. El *rigor mortis* (rigidez cadavérica) se comprueba moviendo la mandíbula y las articulaciones de las extremidades; este cambio aparece en pocas horas (cuatro horas) y desaparece en pocos días (72 horas). La *autolisis* es la destrucción celular debida a enzimas (enzimas lisosomales) elaboradas por el propio organismo. La *lividez cadavérica* (hipostasia) es la coloración rojo oscuro que se observa en las porciones más ventrales y en declive debidas a la gravitación de la sangre. La *putrefacción* es la destrucción debi-

da a enzimas elaboradas por bacterias específicas, con olor y coloración característicos (7-9).

- d) Inspección de orificios naturales: en oídos se revisa el oído externo y las áreas vecinas. En la zona ocular se revisa la conjuntiva y los globos oculares. Se deben revisar los ollares (zona circundante y mucosa nasal), para lo cual se debe comprimir hacia delante desde la parte cartilaginosa. La inspección de mucosa oral y dientes es muy importante en burros, dada la alta casuística de patologías dentales (9). Hay que inspeccionar el ano, si está abierto o cerrado, y la región perineal. En los genitales, se debe palpar testículos, mucosa peniana y prepucio, en los machos, y glándulas mamarias y mucosa vaginal, en las hembras.
- e) Inspección de la piel: capa de pelo (pelaje): pigmentación, calidad del pelo, presencia de ectoparásitos, presencia de lesiones, grado de hidratación.

## Posición

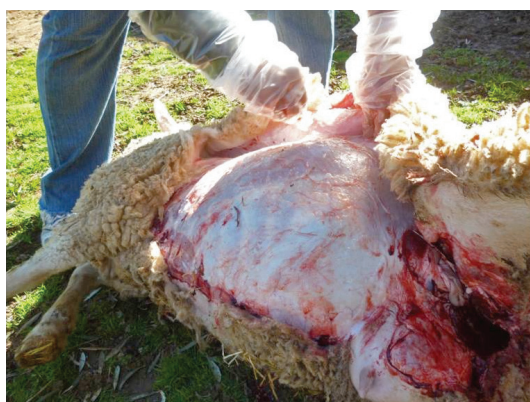Se debe procurar la posición decúbito lateral derecho, porque de ese lado está el ciego que es un órgano voluminoso; por eso interesa que quede en el plano inferior, para que al abrir la cavidad abdominal se puedan observar los órganos más pequeños (4,8); en caso de ruminantes, se realiza de cubito lateral izquierdo por lo voluminoso del rumen.

## Desollado

Consiste en la separación de la piel (figura 2). Se mencionan a continuación las líneas de corte para el desollado. *Primer corte*: desde la sínfisis mentoniana siguiendo la línea media de la garganta, cuello, tórax y abdomen hasta la sínfisis del pubis. Las glándulas mamarias, prepucio, escroto y heridas quirúrgicas se evitan pasando el corte por un lado. En neonatos y potros se le hace corte alrededor de la región del ombligo. *Segundo corte*: perpendicular al primero, por la línea media de la cara interna del miembro anterior hasta la articulación del carpo donde se hace el corte circular. *Tercer corte*: perpendicular al primero, por la línea media de la pierna, tuberosidad del calcáneo, tendones flexores, hasta el

menudillo, terminando circularmente en el tercio inferior de los metatarsianos. *Cuarto corte*: alrededor de la boca por detrás de la comisura de los labios. Alrededor de los ojos y de las orejas. Una vez realizados los cortes anteriores se procede a separar la piel del resto del cuerpo. Se observa en su cara interna el tejido subcutáneo; se inspecciona el tejido muscular superficial del cuerpo y los ganglios linfáticos superficiales (10).

Figura 2. Técnicas de necropsia a campo: oveja desollado



## Separación de los miembros

Se separan los miembros anterior (torácicos) y posterior (pélvicos) izquierdo. *Miembro anterior (torácico)*: en posición elevada. Se corta la parte media de los músculos (pectoral superficial y profundo, mastoideo-humoral, gran dorsal, cutáneo, gran dentellado, romboide, trapecioide, vasos axilares, plexo braquial) expuestos que mantienen unido el miembro al costado izquierdo (11). *Miembro posterior (pélvico)*: en posición elevada, se cortan los músculos aductores hacia el acetábulo, la cápsula de la articulación coxo-femoral y su ligamento. Se realiza el corte circular de los músculos del anca, comenzando por la fascialata, sigue la encima del trocánter por la musculatura de la grupa; al llegar a la fosa izquierda, se corta hacia adelante. Se separa el miembro y se obser-

va su cara interna. Habitualmente, en las necropsias de campo, con fines de manejar los restos del cadáver con mayor facilidad, no se desprenden uno de los miembros torácicos y pelvianos, ya sea de lado izquierdo o derecho, dependiendo de la especie y posición del cadáver.

## Apertura de la cavidad abdominal (peritoneal)

Se aborda realizando una incisión profunda, siguiendo el borde caudal de la última costilla hacia la línea media (esternón) (10,11). Se introducen los dedos índice y medio de la mano libre en la cavidad abdominal (peritoneal) y se abren en forma de *v*, en cuyo vértice se apoya el lado del cuchillo (7). Observe el contenido de la cavidad abdominal (peritoneal) y el estado de parte de algunas vísceras del abdomen. Corte de la pared abdominal izquierda: desde la región púbica hasta la región lumbar, ambos perpendicularmente. Se levanta el colgado y se lleva hacia el hipocondrio; luego se cortan los procesos lumbo-costales y se observa su cara interna; se examinan los órganos en su sitio, tal como estaban en el animal vivo; se palpa el diafragma que normalmente es tenso, proyectado hacia delante y brillante (figuras 3, 4 y 5).

Figura 3. Técnicas de necropsia a campo: toro apertura de la cavidad abdominal

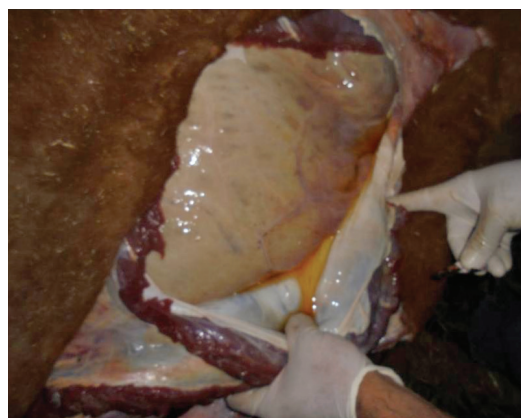

Figura 4. Técnicas de necropsia a campo: burro apertura de la cavidad abdominal

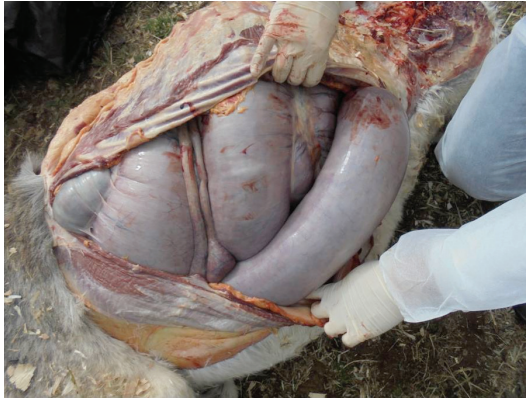


Figura 5. Técnicas de necropsia a campo: mula apertura de la cavidad abdominal



### Apertura de la cavidad torácica

Se hace una punción torácica en un espacio intercostal o en el diafragma (7). Para remarcar la zona de corte de la parrilla costal se debe hacer una línea de corte que va por la base de las articulaciones costo-vertebrales, se pasa por delante de la primera costilla y se regresa por la base de las articulaciones esterno-costales. Se incide el diafragma en su unión con la parrilla costal y se separa (10). Se hace la separación de la parrilla costal izquierda por el método costilla a costilla o con el costótomo o con la hachuela (4,7). Posteriormente se observa su cara interna, estado y posición de las vísceras y contenido de la cavidad torácica (figura 6).

### Apertura de la cavidad bucal

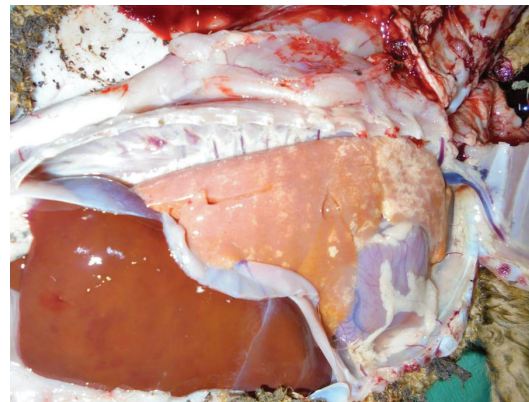
Es la separación de la rama izquierda del maxilar inferior. Se realiza corte horizontal, que prolonga la comisura labial hacia atrás, seccionando en dos porciones el músculo masetero y terminando en el borde posterior de la rama. El corte sagital del mentón se hace separando las dos ramas de la mandíbula. Se realiza el corte de la cápsula de la articulación temporo-maxilar. Se hace el corte de las inserciones musculares que hay entre la parótida y el borde posterior de la rama y su cara interna.

Observe la cavidad oral, dientes, unión muco-gingival, lengua, paladar duro, el blando y carrillos (4,7).

### Extracción de los órganos abdominales

Las dos partes izquierdas del colon se unen y se tiran hacia el exterior, quedando en libertad del cuerpo y punta del ciego. Se estira la última parte del intestino grueso de la pelvis para distender el colon hacia el flanco. El

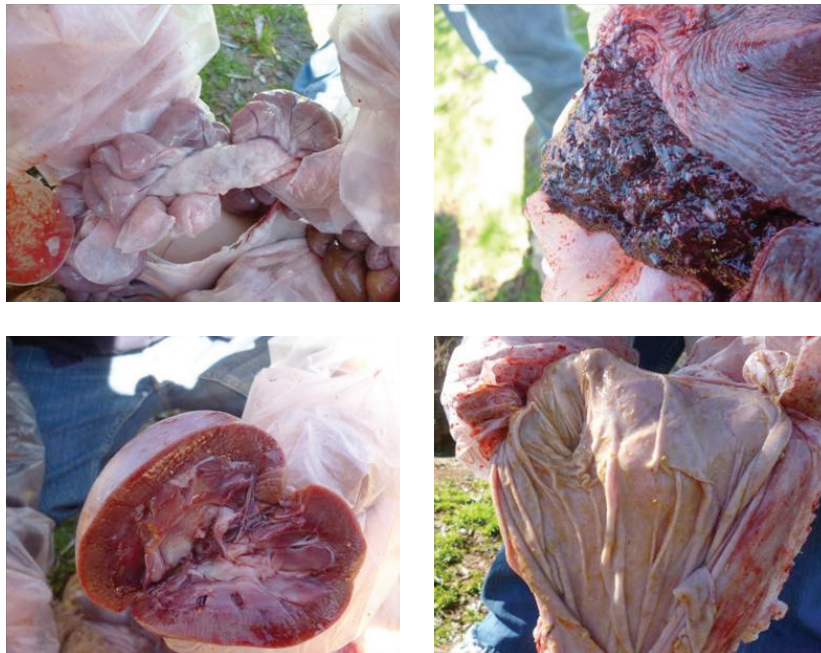Figura 6. Técnicas de necropsia a campo: ovejo apertura de la cavidad torácica



intestino grueso debe ser ligado en su extremidad pelviana doblemente y se debe incidir en el centro de las ligaduras (7). El colon se extrae con su mesenterio y extendido arriba del flanco izquierdo; se ve el tracto colonoduodenal donde se hace doble ligadura en su origen y se corta. Se pueden tomar secciones de intestino y aplicar doble ligadura en su punto de origen y terminaciones para efectuar los cortes y su extracción, es decir, una doble ligadura entre píloro-duodeno; doble ligadura entre íleon-ciego (válvula íleo-cecal) y una ligadura sencilla al final del recto; y se completa con una ligadura sencilla entre esófago-estómago, para que de esta manera pueda quedar descubierto del colon menor al colon mayor (dilatación gastriforme) y la raíz posterior del mesenterio (4,8). Se toma el colon en el punto de pasaje y se tira ha-

cia el colon, despegando la adherencia que la dilatación gastriforme del colon y la base del ciego tienen con el saco epiploico, con el riñón y con el páncreas (figura 7). Se corta la vena porta y la raíz mesentérica posterior. Se desprende por tracción el colon y el ciego de su fijación; las últimas adherencias de la base del ciego, la dilatación gastriforme y los órganos circundantes se desprenden. Se extrae el bazo, incidiendo el ligamento espleno-renal y el epiplón que lo une a la gran curvatura gástrica; se extrae el estómago cortando los ligamentos de la curvatura y el hepato-gastro-diafragmático; luego, tirando hacia atrás el órgano y la abertura esofágica del diafragma, se corta; se extrae el hígado mediante una incisión ligamento y adherencias con el riñón (7,10).

Figura 7. Técnicas de necropsia a campo: examen macroscópico de órganos (Intestino delgado y nódulos mesentéricos, bazo, riñón y abomaso)



## La extracción de los órganos de la cavidad torácica

Se procede a extraer el corazón por tracción o corte conservando el pericardio (4). Se liga la vena cava caudal posterior doblemente y se corta. Se cortan los apéndices del mediastino posterior y la adherencia diafragmática pulmonar. Se corta la aorta cerca de la columna vertebral. En la región cervical se pueden cortar: esófago, tráquea, aorta anterior y vena cava anterior. Se procede a la extracción de los órganos de la cavidad torácica.

## Extracción de los órganos cervicales

Se deben incidir las adherencias de la lengua con la mandíbula, el paladar blando y la faringe. Se inciden las dos ramas del hioides. Se corta a lo largo de la vena yugular hasta la entrada del tórax, entre el músculo largo del cuello y el esófago; posteriormente se extrae la lengua, faringe, laringe, tráquea y esófago (10). Se deben extraer los órganos cervico-torácicos conjuntamente para su posterior examen.

## Examen de los órganos abdominales

Observe el tamaño y relaciónelo con el tamaño y peso del animal; observe la conformación, la anatomía, el color, la consistencia y relaciónelos con el estado normal. Se deben hacer cortes especiales en su parénquima (7,8). Observe la aorta y corte su pared hasta sus ramificaciones. Separe las ramas del corto tronco de la arteria mesentérica anterior de las ramas del intestino delgado: arterias duodenales, yeyunales e ileales y la arteria íleo-ceco-cólica, y de esta la arteria cólica ventral y la íleo-cecal con sus tres ramas, una para el íleon y dos para el ciego; mientras que la arteria cólica dorsal se desplaza dorsalmente hasta el tronco de la raíz mesentérica.

Después del estudio de estas ramas se observa el colon mayor y en su mesenterio las arterias dorsal e ventral y se inciden. Intestino: se observa externamente y luego se abre con el enterótomo. Se examina el contenido intestinal y las paredes del órgano. Estómago (abomaso): se observa externamente, se practica un corte por

la curvatura mayor. Se realiza el examen del contenido gástrico y las paredes de este. Bazo: se observa externamente. Se hace palpación del órgano, examen de los bordes; normalmente son delgados; corte a lo largo de su cara convexa. Se constata la coaptación de los bordes, se presiona y el parénquima se raspa con la hoja del cuchillo. Hígado: se observa externamente, al palpar el órgano debe ser friable. Se hacen cortes profundos a lo largo del órgano y luego se hace presión. Se hace corte por la mitad de los ganglios linfáticos periportales y a lo largo de los canalículos biliares. Riñones: se observan externamente, se hace corte sagital en el parénquima y se observa la zona cortical, la medular y la pelvis; por último, se debe desprender la cápsula.

## Examen de los órganos oro-cérvico torácicos

Lengua: observación de sus caras y el fondo de la glotis y epiglotis. Esófago: examen externo del velo del paladar, corte de la pared del órgano a todo lo largo.

## Examen del canal esofágico y sus paredes

Tráquea: examen externo, corte de la pared a todo lo largo del músculo traqueal hasta la bifurcación bronquial y ramificaciones. Pulmones: examen externo del órgano, palpación, cortes profundos de los lóbulos. Corazón: examen externo del órgano, examen del pericardio (11,12), corte del pericardio a partir de un pliegue en el vértice cardiaco, hasta la base y observar su líquido, color, consistencia y volumen. Se realiza examen de su cara interna. Para el examen del miocardio, se realiza corte en el borde derecho del corazón; se incide la aurícula y el ventrículo derecho (7); se observa endocardio, aurícula, ventrículo y válvula tricúspide; se realiza corte a partir del extremo ventral del corte anterior en forma de *v* hacia la salida de la arteria pulmonar. Para observar la válvula sigmoidea de la arteria pulmonar, se realiza corte en el borde izquierdo del corazón izquierdo, que permita la apertura de la aurícula y los ventrículos izquierdos. Para observar endocardio, aurícula, ventrículo y válvula bicúspide, se hace corte a partir del extremo ventral del corte dorsal en forma de *v* hacia la salida de la arteria aorta (4,12).



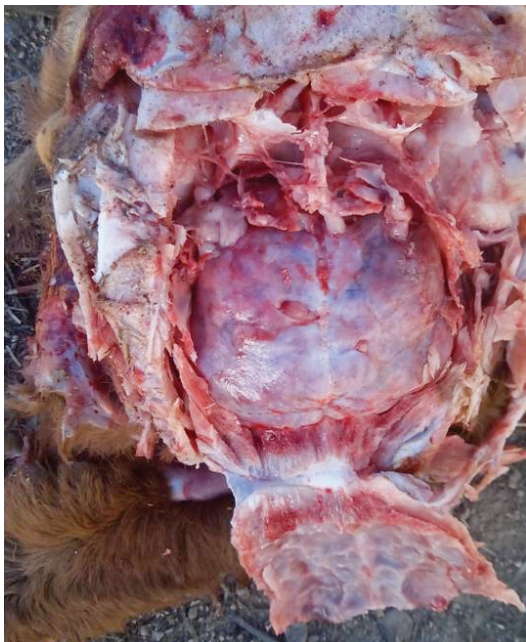### Apertura de la cavidad pélvica

Se realiza corte transversal a ambos lados de la sínfisis púbica, hasta abordar al foramen obturador. Luego se hace corte sagital a ambos lados de la sínfisis isquiopúbica, por la línea media del hueso isquion; se retiran los huesos seccionados, y se observa la cavidad y los órganos urogenitales.

### Apertura de la cavidad craneana

Se debe separar la cabeza del cuello por corte de la cápsula articular occipito-atloidea y la masa muscular de la región. Se hace corte sagital de la cavidad craneana, hueso frontal y nasal (figura 8). Para observar los hemisferios cerebrales, senos cornetes y meatos, se debe extraer el encéfalo, así como la médula espinal en todas sus secciones: cervical, torácica, lumbar, cauda equina y nervios periféricos (13).

Figura 8. Técnicas de necropsia a campo: becerro apertura de la cavidad craneana



### Elaboración del informe de una necropsia

El informe debe contener la identificación del cadáver, la historia clínica, la descripción de lesiones, los exámenes de laboratorio realizados, el diagnóstico y las observaciones. Para la descripción detallada de las lesiones se debe tener en cuenta: tamaño, forma, superficie, coloración, consistencia y superficie (4,8,9). El informe de necropsia debe contener el diagnóstico presuntivo y diagnóstico definitivo, con sus comentarios, y las apreciaciones enmarcados en la epicrisis del caso (4).

### Exámenes de laboratorio complementarios

Los exámenes de laboratorio son necesarios para confirmar un diagnóstico, así como para identificar un agente etiológico. Las muestras por recolectar deben ser identificadas, acompañadas del informe de la necropsia y la historia clínica. Para el diagnóstico histopatológico, las muestras recolectadas de tejidos y órganos deben tener un tamaño de 1,5 a 3 cm, aproximadamente 10 veces el volumen de la muestra; se introducen en formol al 10% o formaldehído al 4% (9,14,15). En caso de realizar un estudio microbiológico, serán colectadas secciones de tejido u órganos. El material se puede introducir en bolsas estériles con cierre hermético o placas de Petri. En caso de observar larvas de parásitos, se pueden conservar en alcohol al 7%.

La toma de muestras de sangre se recomienda antes de la eutanasia o inmediatamente ocurrida la muerte del animal en tubos vacutainer y anticoagulantes (EDTA, Heparina y ACD), dependiendo de las pruebas inmunológicas que se pretenda realizar. En caso de que se deba recolectar de un animal muerto, se recomienda extraerla del corazón o de la cavidad torácica, con el fin de evitar posibles contaminaciones. También pueden coleccionar muestras de orina mediante sonda urogenital que se conservarán refrigeradas. Además de esto, los tejidos se pueden recoger para estudios toxicológicos con una muestra mínima de 50 g (por lo general hígado, riñón así como contenido gastrointestinal) (4). Recientemente, los avances biotecnológicos permiten la aplicación de

técnicas de la biología molecular en muchos laboratorios de diagnóstico, por lo cual es necesaria la toma de muestras o tejidos que pueden fijarse en etanol al 100%. Es muy importante el envío de muestras para laboratorios oficiales en caso de sospechar una enfermedad infecciosa, zoonótica o de declaración obligatoria (3).

## DISCUSIÓN

En la medicina veterinaria rural, la técnica de necropsia como herramienta diagnóstica del estatus sanitario de la granja o para determinar la muerte de algún animal de la explotación, incluyendo abortos (mortinatos), representa un valor agregado para el veterinario de campo. Los aspectos requeridos para desarrollar este servicio comprenden: la formación básica del veterinario rural o de campo en cuanto a la identificación y descripción macroscópica de lesiones (macropatología), con el fin de ser capaz de relacionarlo con la presentación clínica de la enfermedad. Es por ello necesario lo siguiente:

1. *Formación continua* para veterinarios ya licenciados en Patología Comparada Aplicada, Patología Aplicada, Macropatología de Abasto o Patología de la Reproducción, todas ellas asignaturas ofertadas en algunos posgrados (Universidad de Córdoba, Universidad Central de Venezuela), en los cuales los autores participan como docentes-profesores-instructores. Otras opciones son los programas de formación continua de los Colegios Americanos y Europeos de Anatomía Patológica Veterinaria (ACVP: American College of Veterinary Pathologist, ECVP: European College of Veterinary Pathologist).
2. *Laboratorios de diagnóstico*: es indispensable conocer los laboratorios de referencia para el envío de muestras de campo, tanto oficiales como privados, y los requerimientos para el envío de dichas muestras. En algunos casos es necesario enviar muestras a laboratorios internacionales; por lo tanto, este aspecto se debe considerar. Es necesario manejar e incluir la información del costo del procesamiento de las muestras.
3. *La formación y educación del cliente* (productor-ganadero): este aspecto es fundamental para que el productor comprenda la necesidad de realizar la necropsia, los costos que representa este servicio en el campo y el análisis de muestras en los laboratorios, así como su repercusión sobre la explotación en cuanto a medidas profilácticas, además del control y prevención de enfermedades. En muchos casos, el productor tradicional subestima o ignora las pérdidas relacionadas con la producción potencial de leche, carne, así como las complicaciones de carácter reproductivo que afectarán el desempeño de la granja en conjunto y el riesgo de difusión de la enfermedad en animales, en los trabajadores de la finca y en los consumidores, en el caso de enfermedades zoonóticas. Las experiencias previas con productores muestran este procedimiento como rutina y se consideran dentro de los gastos de la explotación.

Por otra parte, la necropsia y toma de muestras da mayor confianza al productor en cuanto a la identificación del problema de mortalidad en la granja y a la toma de conciencia sobre las medidas para solventar la situación (figura 1). En los casos en los que existe un seguro de los animales de la explotación o connotaciones legales que involucra los animales fallecidos, es muy importante realizar el procedimiento de necropsia y un informe exhaustivo de la causa de muerte, ya que es requerido por el seguro. En estos casos es común la presencia de un perito veterinario como testigo del procedimiento de necropsia que certifique las observaciones realizadas por el veterinario de campo que realiza la necropsia. En una explotación, la necropsia sistemática de los animales muertos servirá para establecer la incidencia y prevalencia de las distintas enfermedades, y con ello permitirá aplicar programas profilácticos o terapéuticos precoces en el marco de la medicina de la producción (3,16-19). La práctica sistemática y ordenada de la necropsia con toda seguridad mejorará la práctica clínica diaria (3).

Figura 1. Mortalidad de una explotación agropecuaria (caballo, cerdo, vaca y aborto)



### Impacto económico estimado por mortalidad

La evaluación del impacto económico de enfermedades animales requiere entre otras cosas de abundante y confiable información (20). Según estudios en Sudamérica en una finca promedio bajo el sistema de producción extensiva tradicional, con una natalidad del 54% y un porcentaje de aborto del 4%, con un precio del ternero al nacer de 100 dólares, se tendría una pérdida por terneros no nacidos de 2,16 dólares por vaca/año. En el sistema de leche con una tasa de natalidad del 75%, una producción-promedio de leche por vaca de 11,13 L por día y con el porcentaje de abortos del 5%, las pérdidas por vaca/año ascienden a 29,85 dólares. Estas cifras se obtienen sumando las pérdidas por terneros (macho: 30 dólares

y hembra: 300 dólares) al deterioro en fertilidad a través de la producción de leche esperada (precio de mercado de 0,27 dólares). Con respecto a la mortalidad, se encontraron diferencias entre el ganado cebuino y el ganado cruzado con *Bos taurus*, y se calculó una pérdida por unidad de vaca y ternero de 0,75 dólares en ganado cebuino y de 2,4 dólares en el ganado con cruce europeo (20).

Estudios previos en Venezuela del efecto económico en dos explotaciones de 900 vacas indican la pérdida económica por cada aborto, en explotaciones que emplean mano de obra calificada, inseminación artificial, valor del semen, incluyendo el costo prospectivo del becerro, con una tasa de abortos de un 5% aproximadamente por cada 100 vacas, que es de 13.919,10 dólares (21). En cerdos los problemas respiratorios representan un

importante impacto económico, ya que genera graves pérdidas, en especial la pleuritis, hecho estudiado por parte de productores y, en menor grado, por procesadores.

Un estudio en Reino Unido tuvo en cuenta efectos de grupo en un total de 96.000 cerdos sacrificados de 80 lotes de sacrificio. Por cada 1 % de incremento en el nivel de pleuritis en un grupo de cerdos, se ocasionó una reducción del peso de canal de 70 g de media (21). Por otro lado, el estudio encontró que por cada 1 % de incremento en el nivel de pleuritis hubo un incremento de 0,26 días en la edad media de sacrificio. Esto equivale aproximadamente a un coste de £30 millones anuales en el Reino Unido, si se tienen en cuenta los precios del cerdo, del pienso, una prevalencia individual del 12 % y el sacrificio anual de 9 millones de cerdos (21).

### **Valor estimado de una necropsia de campo**

El costo por necropsia en servicios oficiales y privados oscila entre 80-150 dólares, con el envío del animal o cadáver a la sala de necropsia del centro de diagnóstico. En caso de considerarse necropsias con connotaciones médico-legales, incluyendo los animales asegurados, los precios oscilan entre 250 y 2500 dólares. Estos precios pueden tener un incremento entre 15 y 20 % en el campo, teniendo en cuenta el desplazamiento a la explotación/granja (distancia-kilometraje); puede tener variaciones de acuerdo con el número de animales fallecidos, lo cual representa un servicio agregado para el veterinario de campo/veterinario rural, que de alguna manera incrementa las ganancias económicas netas anuales de la empresa veterinaria rural.

### **Formación**

La formación académica y técnica básica, como se describió previamente, se encuentra incluida en los programas de medicina veterinaria en el contexto mundial dentro de la asignatura Anatomía Patológica, Patología Veterinaria, con el tópico "Técnicas de necropsia en los animales domésticos, toma, conservación y envío de

muestras al laboratorio de diagnóstico". Con fines de profundizar en la capacitación con mayor relevancia se encuentra el Colegio Americano de Patólogos Veterinarios (ACVP), así como el Colegio Europeo de Patólogos Veterinarios (ECVP). El Instituto de Patología de las Fuerzas Armadas (Estados Unidos) ofreció en su momento programas de formación en técnicas de necropsia y toma de muestras. Otras oportunidades de formación en el área se ofertan en Brasil, mediante un programa de Residencia en Anatomía Patológica; en Canadá, en la University of Prince Edward Island ofertan un Diplomado en Patología, así como en Chile, el Departamento de Patología Animal de la Facultad de Ciencias Veterinarias de la Universidad de Chile oferta un programa mixto en línea-presencial. En México, la Universidad Nacional Autónoma de México, a través de la División del Sistema de Universidad Abierta (División SUA), ofrece el programa de Especialización en Medicina Veterinaria y Zootecnia, enfocado en Diagnóstico Veterinario, uno de los campos de conocimientos de Anatomopatología. En Colombia se estableció el programa de posgrado de la especialidad en Anatomopatología Veterinaria, en la Facultad de Medicina Veterinaria y Zootecnia de la Universidad Nacional de Colombia. En Venezuela se desarrolla un posgrado de Maestría en Medicina Veterinaria, con mención en Patología Veterinaria, así como en Patología de la Reproducción, con capacitación en el área.

El periodo de formación está establecido entre uno y tres años aproximadamente. En los últimos años, ante la necesidad de complementar y actualizar en el área de técnicas de necropsia, toma de muestras y envío al laboratorio, las facultades de medicina veterinaria, la OIE y el Departamento de Agricultura de los Estados Unidos con la Animal and Plant Health Inspection Service (USDA-APHIS) en Latinoamérica han ofrecido cursos de técnicas de necropsias en aves, bovinos, caninos, cerdos, equinos e inclusive fauna silvestre, como es el caso del Simposio Internacional de Patología Veterinaria en Colombia, el cual se lleva a cabo anualmente. También está el curso de "Técnica de necropsia para el diagnóstico de enfermedades de los bovinos", realizado por el Centro Buenos Aires para la Capacitación de los Servicios

Veterinarios en Argentina. Otros cursos como el de “Técnicas de necropsia, toma y envío de muestras al laboratorio en aves, cerdos, equinos y fauna silvestre”, en la Facultad de Ciencias Veterinarias de la Universidad Central de Venezuela, se realizan anualmente. La mayoría de los cursos cortos representan un costo entre 500 y 1500 dólares. Los cursos más completos aproximadamente cuestan entre 2000 y 3500 dólares. Cada año,

muchas de estas instituciones ofrecen becas para el financiamiento en la formación y actualización de médicos veterinarios en los ámbitos nacional e internacional.

### *Inversión económica*

El costo de los materiales e insumos y su estimación de ganancia anual mínima se presenta en la tabla 1.

Tabla 1. Inversión económica inicial y anual en materiales e insumos para el servicio de necropsia en campo y estimación de ganancia mínima durante los cuatro primeros años

Materiales	Inversión inicial (dólares)	Inversión anual (dólares)	Estimación de ganancia mínima
Indumentaria (guantes, ropa adecuada, lentes, botas, entre otros).	250	100	Primer año: 10 necropsias en campo 250 dólares c/u Total: 2500 dólares anuales
Instrumental (cuchillos, bisturí, pinzas, entre otros).	500	250	Segundo año: 20 necropsias en campo 250 dólares c/u Total: 5000 dólares anuales
Insumos (formol, envases, placas de Petri, bolsas, entre otros).	200	200	Tercer año: 40 necropsias en campo 10.000 dólares anuales
Transporte (vehículo rústico/gasolina/gasoil).	6000	2000	Cuarto año: ≥ 50 necropsias en campo ≥ 12.500 dólares anuales
Total	6950	2550	

## CONCLUSIÓN

Se describieron las técnicas de necropsia de campo, las condiciones de envío de muestras a los distintos laboratorios y su valor agregado en la medicina veterinaria rural, así como las oportunidades de formación, costo de inversión y estimación de ganancias para el médico veterinario rural. La necropsia en campo como servicio agregado representa una importante oportunidad de desarrollo para el médico veterinario dedicado a futuro.

## REFERENCIAS

- Gázquez A. La necropsia en los mamíferos domésticos. Madrid: Interamericana McGraw-Hill; 1988. p. 190.
- Pérez J, Zafra R, Bautista M, Mozos E, Méndez A, Moreno P, Pacheco I. La necropsia en équidos. *Equinus: Medicina y Cirugía Equina*. 2010;(28):46-59.
- González-Martin J. La necropsia en el campo [internet]. 2015 [citado 2016 jun 24] Disponible en: [http://axonveterinaria.net/web\\_axoncomunicacion/crriaysalud/20/20-bov-Necropsia.pdf](http://axonveterinaria.net/web_axoncomunicacion/crriaysalud/20/20-bov-Necropsia.pdf)

4. Morales A. La necropsia en équidos: una aproximación al diagnóstico. *Remevet Equinos*. 2015;(28):21-36.
5. Cassone L. The equine necropsy: a sensitive but important topic [internet]. *The Horse*. 2014. [citado 2016 jun 14]. Disponible en: <http://www.thehorse.com/articles/34927/the-equine-necropsy-a-sensitive-but-important-topic>
6. AAEP Guidelines for the Necropsy of Racehorses. Approved by the AAEP Board of Directors [internet]. 2009 [citado 2016 jun 28] Disponible en: <http://www.aaep.org/info/necropsy-guidelines>
7. Aluja A, Constantino C. Técnicas de necropsia en animales domésticos. 2a. ed. México: Manual Moderno; 2002.
8. Morales A, Méndez A, Morales M. Atlas clínico patológico digital de anatomía patológica comparativa en los animales domésticos. 1a. ed. Caracas: Fondo Nacional de Ciencia, Tecnología e Innovación; 2014.
9. Morales A. Atlas digital de diagnóstico histopatológico en los animales domésticos. 1a. ed. Caracas: Fondo Nacional de Ciencia, Tecnología e Innovación; 2014.
10. Rooney JR. Autopsy of the horse. Baltimore: Williams & Wilkins Co.; 1970. p. 25.
11. Bermúdez V, García F, Timoney P, Ortega M, Moreno J, Pérez N, Morales A. Aspectos anatomopatológicos y toma de muestras para el diagnóstico de encefalitis equina y síndrome neuromotor en caballos Pura Sangre de Carrera y otras razas equinas en Venezuela. En: *Curso Internacional de Encefalitis Equina y Virus del Oeste del Nilo*. Maracay-Venezuela: USDA-APHIS; 2005. p. 1-28.
12. *Nómina Anatómica Veterinaria*. 5a. ed. Prepared by the International Committee on Veterinary Gross Anatomical Nomenclature. 75-90. Knoxville; 2012.
13. Banks W. *Histología veterinaria aplicada*. 2a. ed. México: Manual Moderno; 1996. p. 487-492.
14. Luna G. *Manual of histologic staining methods of the Armed Forces Institute of Pathology*. New York: McGraw-Hill; 1968. p. 5-25.
15. Romero J, Villamil L, Pinto J. Impacto económico de enfermedades animales en sistemas productivos en Sudamérica: Estudio de casos. *Rev Sci Tech Off Int Epiz*. 1999;18(2):498-511.
16. World Organization for Animal Health. *Manual of diagnostic tests and vaccines for terrestrial animals (mammals, birds and bees)* [internet]. 6a. ed. París: OIE [citado 2016 mar 5]; 2008. Disponible en: <http://www.oie.int/doc/ged/D7710.PDF>
17. Schmitt BJ. Veterinary diagnostic laboratories and their support role for Veterinary Services. *Rev Sci Tech*. 2003;22(2):533-6.
18. Straffuss A. *Necropsy: procedures and basic diagnostic methods for practicing veterinarians*. Springfield, IL: Charles C. Thomas; 1988. p. 52-60.
19. Woodford MH, editor. *Post-mortem procedures for wildlife veterinarians and field biologists*. Published jointly by the Office International des Epizooties, Care for the Wild and the Veterinary Specialist Group/Species Survival Commission of the World Conservation Union (IUCN); 1999. p. 10-15.
20. Bermúdez V. Causas de aborto en bovinos, medidas de control. Impacto económico que representa para la empresa ganadera de doble propósito. *Mejora de la ganadería mestiza doble propósito*. Maracaibo: Astro Data; 1998. p. 150-169.
21. Tucker D. Pleuritis: impacto económico y estrategias de manejo [internet]. 2013 [citado 2016 abr 16]. Disponible en: [https://www.3tres3.com/los-expertos-opinan/pleuritis-impacto-economico-y-estrategias-de-manejo\\_32262/](https://www.3tres3.com/los-expertos-opinan/pleuritis-impacto-economico-y-estrategias-de-manejo_32262/)