



<http://dx.doi.org/10.5935/1981-2965.20170012>

Relato de Caso

<http://www.higieneanimal.ufc.br>

Medicina Veterinária

## **Hipertrofia concêntrica secundária a hipertensão arterial em cadela – Relato de Caso**

*Concentric hypertrophy secondary to hypertension in dog - Case Report*

**Paula Correia Medeiros dos Santos<sup>1</sup>, Leonardo Alves Rodrigues Cabral<sup>1</sup>, Maressa Holanda dos Santos<sup>1</sup>, Patricia Lustosa Martins<sup>2</sup>, Paula Priscila Correia Costa<sup>3</sup>**

**Resumo:** Foi atendido na rotina do UHV-UECE, no dia 03 de Julho de 2015 um paciente canino fêmea, da raça Poodle de 9 anos de idade, peso de 7,0 kg. O animal foi trazido pela proprietária ao UHV com a intenção de marcar uma ovariectomia-histerectomia (OSH) eletiva. Foram solicitados os seguintes exames: ecodopplercardiograma, eletrocardiograma e aferição da pressão arterial. Através dos resultados obtidos nos exames constatou-se que a paciente era cardiopata. Por conseguinte, nos exames foi observada uma hipertrofia concêntrica, dilatação Atrial esquerda e direita discreta. Além de espessamento de valva mitral e fluxo regurgitante em mitral, tricúspide e pulmonar de baixa intensidade. O animal foi tratado com Cloridrato de benazepril e após um mês de tratamento a pressão arterial foi normalizada, tornando-se possível a realização da OSH eletiva.

**Palavras-chaves:** OSH, Hipertrofia Concêntrica, Hipertensão Arterial

**Abstract:** It was answered in the routine of UHV-UECE, on July 3, 2015 a canine patient female, the Poodle 9 years old, weight 7.0 kg. The animal was brought by the owner to UHV intending to make an ovary-salpingo-hysterectomy (OSH) elective. Echodopplercardiogram, electrocardiogram and blood pressure measurement: The following tests were requested. Through results obtained in tests it was found that the patient was cardiac. Therefore, the examination was observed concentric hypertrophy, left atrial dilation and discreet right. In addition to mitral valve thickening and regurgitation in mitral, tricuspid and pulmonary low intensity. The animal was treated with benazepril hydrochloride and after one month of treatment, the blood pressure was normalized, making it possible to perform the elective OSH.

**Key Words:** OSH, Concentric Hypertrophy, Hypertension

Autor para correspondência. E-mail: \* paulacorreiams@gmail.com

Recebido em 10.03.2016. Aceito em 28.12.2016

1Universidade Estadual do Ceará.

1Médica Veterinária .MSc Ciências Fisiológicas

1Professora, Universidade Estadual do Ceará,UECE, Fortaleza, CE

## **Introdução**

A hipertrofia concêntrica da parede livre do ventrículo esquerdo e/ ou do septo interventricular pode ter etiologias variadas. Tais como a cardiomiopatia hipertrófica, a estenose subaórtica e a hipertensão arterial sistêmica. Entretanto, esta patologia pode levar a uma disfunção cardíaca diastólica onde ocorre aumento da pressão de preenchimento ventricular esquerdo, podendo levar ao aumento do átrio esquerdo entre outras comorbidades.

A cardiomiopatia hipertrófica primária é uma condição extremamente rara em cães, sendo mais comum encontrar hipertrofia concêntrica secundária à hipertensão sistêmica, ao hipertireoidismo, à estenose subaórtica, entre outras (CALVERT, 2002; KIENLE & THOMAS, 2005).

Os pacientes podem apresentar dispnéia, anorexia, intolerância a exercícios, emêse, paralisia de membros posteriores (1 ou ambos) e até mesmo a morte súbita.

Os inibidores da ECA são, geralmente, recomendados como primeira opção de agente farmacológico no tratamento da hipertensão arterial em cães (BROWN et al., 2007). Pois, os fármacos desta classe provocam queda da pressão arterial, através da diminuição dos efeitos atribuídos à angiotensina II e seus

fragmentos (TÁRRAGA, 2006), levando à dilatação arteriolar, venodilatação e supressão da secreção de aldosterona, o que favorece o aumento da excreção de sódio.

Os inibidores da ECA levam, ainda, ao aumento da concentração de certas cininas e prostaglandinas, que complementam sua atividade vasodilatadora (TÔRRES et al., 2009). Os fármacos desta classe mais utilizados em medicina veterinária são o enalapril e o benazepril. O tratamento com uso exclusivo dos inibidores da ECA é indicado para cães e gatos com hipertensão média. Em caso de hipertensão grave é necessário utilizar associações com diuréticos ou outras drogas.

O objetivo deste trabalho é descrever o relato de um caso de uma cadela com hipertrofia concêntrica atendida na Unidade Hospitalar Veterinária da Universidade Estadual do Ceará (UHV-UECE), abordando os aspectos etiológicos, manifestações clínicas, métodos de diagnósticos e opções de tratamento.

## **Material e Métodos**

### ***Identificação do Animal***

Foi atendido um paciente canino fêmea, da raça Poodle de 9 anos de idade, peso de 7,0 kg proveniente do atendimento de rotina do UHV-UECE no dia 03 de Julho de 2015.

O animal foi trazido pela proprietária ao UHV com a intenção de

marcar uma ovário-salpingo-histerectomia (OSH) eletiva.



**Figura 1.** Paciente

### *Anamnese e exame físico*

O paciente passou por uma anamnese detalhada. Foi constatado que a paciente vive em apartamento, sem contactantes, passeia todo dia, as vacinas e vermífugo estão em dias e o animal utiliza coleira anti-parasitária que repele o flebótomo transmissor da leishmaniose. Além de já ter realizado um exame para esta enfermidade com resultado negativo poucos meses antes. O paciente alimenta-se de ração, sendo fornecido esporadicamente frutas e legumes. E foi relatado pela proprietária que o animal apresentava casos esporádicos de dispneia.

O exame físico que constou de avaliação clínica geral, aferindo-se

temperatura retal, frequências cardíaca e respiratória, tempo de perfusão capilar, nível de hidratação, qualidade de pulso e mucosas, presença de ectoparasitas. O animal apresentava-se alerta e na avaliação dos parâmetros vitais apresentou frequência respiratória de 40 mpm, frequência cardíaca de 120 bpm (não foi possível auscultar sopro cardíaco), temperatura retal de 38,5°C, mucosas normocoradas, tempo de preenchimento capilar de 2s e rápida elasticidade da pele evidenciando bom estado de hidratação, linfonodos não palpáveis, ausência de ectoparasitas e presença de reflexos.

Foram requeridos os seguintes exames: Ecodopplercardiograma,

eletrocardiograma e aferição da pressão arterial.

### **Resultados dos primeiros exames**

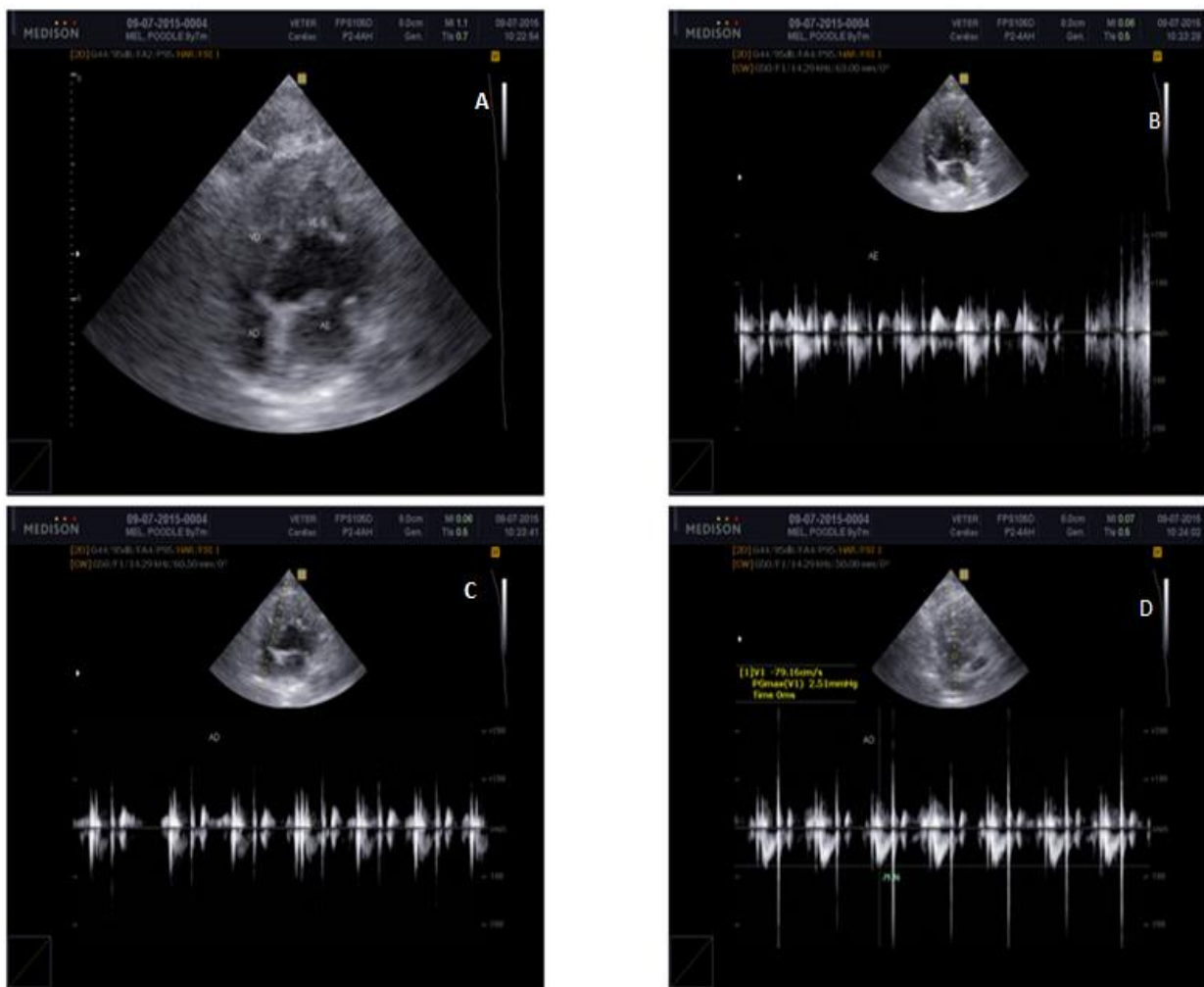
#### **Ecodopplercardiograma**

O ECO revelou um espessamento de septo e parede ventricular esquerda (Hipertrofia ventricular esquerda concêntrica- grau moderado a importante),

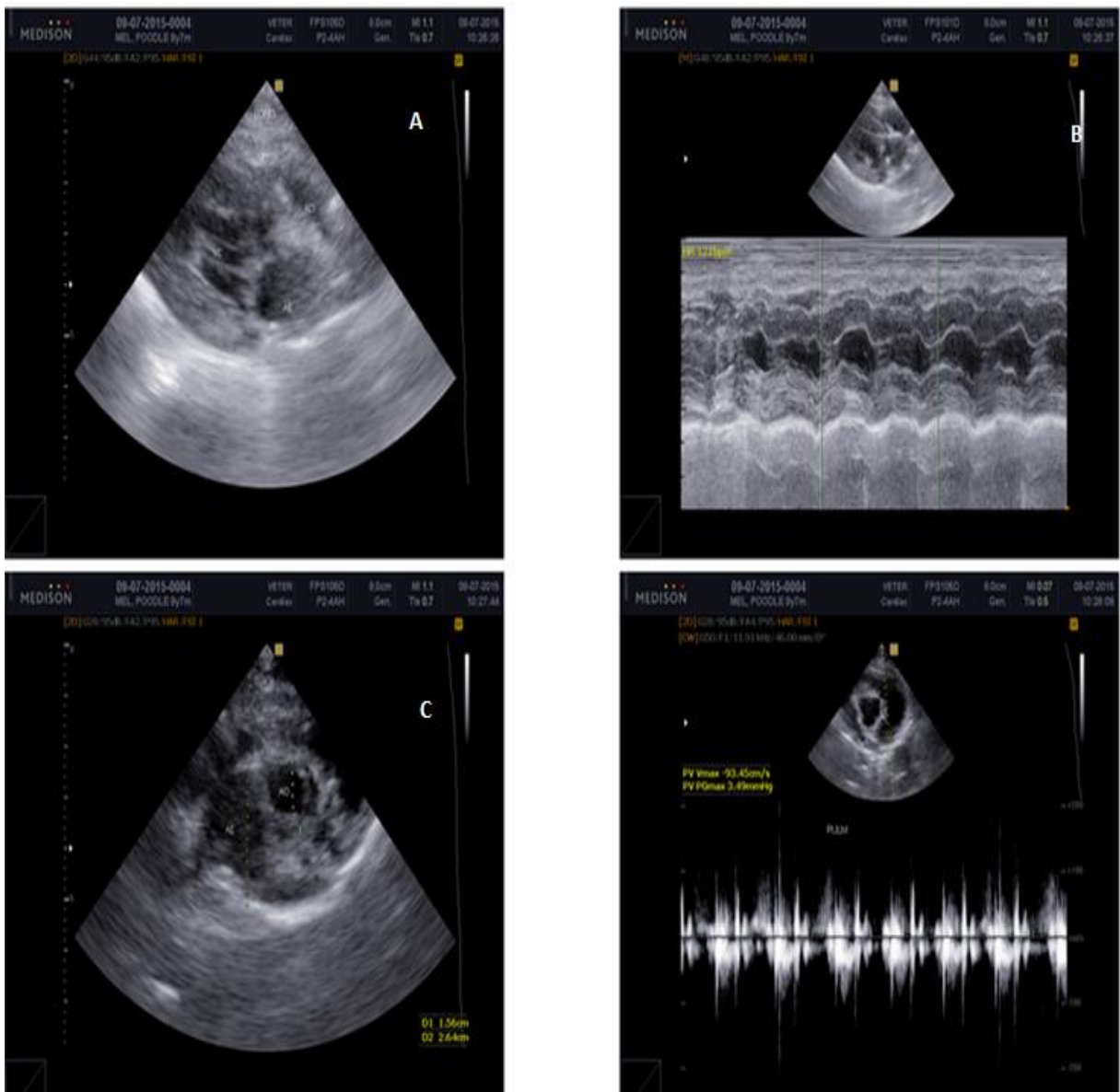
dilatação Atrial esquerda e direita- grau discreto, espessamento de valva mitral, fluxo regurgitante em mitral, tricúspide e pulmonar de baixa intensidade.

O conjunto dilatação atrial esquerda e hipertrofia de parede livre de ventrículo esquerdo sugerem disfunção diastólica.

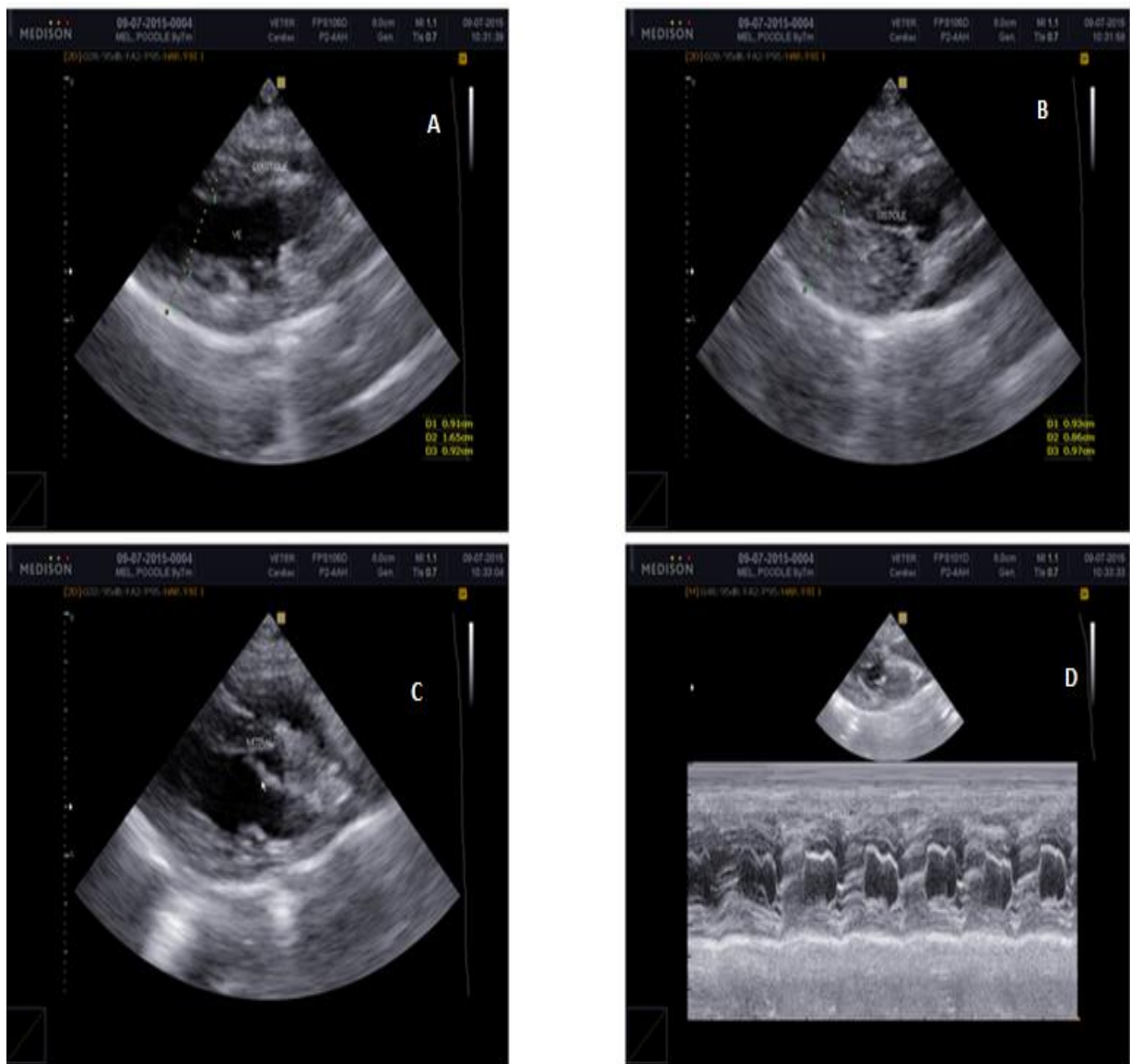
**Figura 2.** Ecodopplercardiograma. (A) Imagem das quatro câmaras cardíacas evidenciando aumento atrial esquerdo e direito, aumento de espessura da parede livre de ventrículo esquerdo e válvula mitral espessada. (B) Fluxo mitral com presença de regurgitação. (C) Fluxo tricuspídeo com presença de regurgitação. (D) Fluxo aórtico com presença de regurgitação.



**Figura 3.** Ecodopplercardiograma. (A) Corte longitudinal esquerdo evidenciando Aumentos atrial esquerdo, de parede livre de ventrículo esquerdo e de septo interventricular.(B) MODO-M evidenciando aumento das medidas supracitadas. (C) Relação Aorta/Átrio Esquerdo demonstrando aumento de átrio esquerdo. (D) Fluxo pulmonar com regurgitação leve presente.



**Figura 4.** Ecodopplercardiograma. (A) Ventrículo esquerdo em diástole . (B) Ventrículo esquerdo em sístole evidenciando bem a hipertrofia concêntrica. (C) Espessamento de válvula mitral. (D) MODO –M evidenciando hipertrofia concêntrica e MAS (movimento sistólico anterior) com obstrução moderada de vida de saída do ventrículo esquerdo. É importante salientar, ainda nesta imagem, que não houve diminuição do espessamento sistólico da parede septal sugerindo que o a fração de encurtamento ainda está preservada.

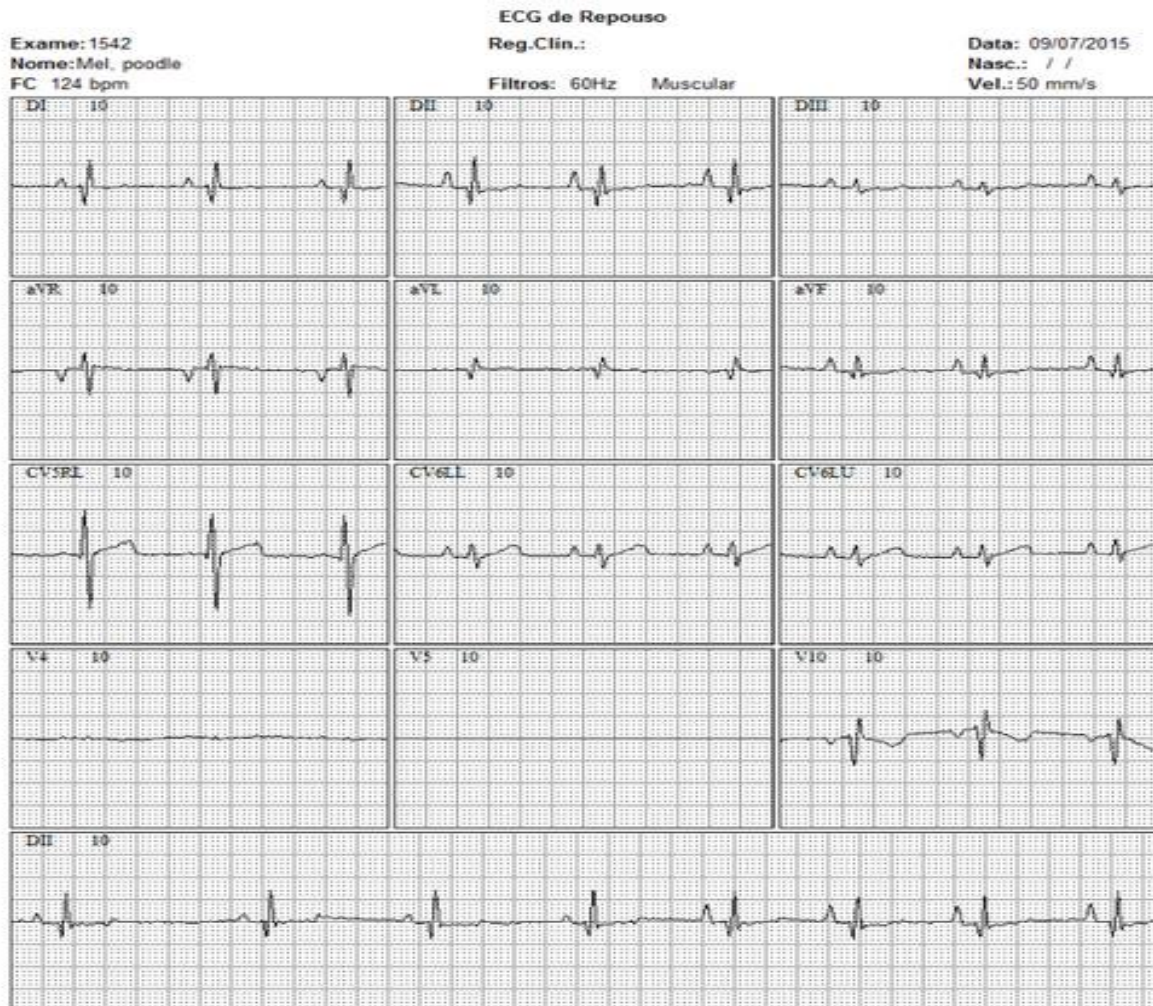


### *Eletrocardiograma*

O eletrocardiograma sugeriu uma arritmia sinusal e aumento atrial esquerdo

(que foi comprovado no ECO).

**Figura 4.** Eletrocardiograma. Na derivação D2 evidencia-se aumento de amplitude e duração de onda P sugerindo sobrecarga biatrial. Ainda na mesma derivação há a presença de arritmia sinusal respiratória.



### ***Pressão Arterial***

A pressão arterial média foi de 180x120 mmHg, considerada moderadamente elevada.

Vale ressaltar que no momento do exame o animal encontrava-se extremamente agitado, o que pode ter elevado a PA.

### ***Protocolo de tratamento adotado***

Em virtude dos resultados dos exames foi instituído o tratamento com Cloridrato de Benazepril na dose de 0,35mg/kg S.I.D. Um mês após o tratamento foi repetido o ecodoppler cardiograma e a aferição da pressão arterial.

### ***Resultado dos segundos exames***

#### ***Pressão Arterial***

Com o uso do Benazepril a PA caiu de 180x120 mmHg para 140x80mmHg (já considerada normal).

#### ***Ecodopplercardiograma***

O ECO revelou os mesmos achados observados anteriormente, no entanto foi relatado pela proprietária que o animal apresentava menos sintomatologia.

#### ***Retorno do animal para segunda avaliação***

O animal retornou após um mês de tratamento com Benazepril para acompanhamento. Nesta ocasião os resultados obtidos na anamnese e exame físico permaneceram os mesmos.

### **Resultados & Discussão**

Em cães, especialmente da raça poodle o mais esperado é a ocorrência de hipertrofia excêntrica advinda de insuficiência mitral. Porém, no presente caso, trata-se de hipertrofia concêntrica. No entanto, pode ser comumente confundida com cardiomiopatia hipertrófica por ambas apresentarem espessamento cardíaco, especialmente, de parede livre esquerda e septo interventricular. Vale salientar que, a cardiomiopatia hipertrófica primária, é uma condição rara em cães, mas pode-se encontrar hipertrofia concêntrica

secundária à hipertensão sistêmica, ao hipertireoidismo, à estenose subaórtica, entre outras (CALVERT, 2002; KIENLE E THOMAS, 2005).

No exame físico não foi auscultado sopro cardíaco, porém no ecodopplercardiograma foi observado fluxo regurgitante nas válvulas mitral e tricúspide e nas válvulas semilunares aórtica e pulmonar (Figuras 2 e 3). Na imagem de onde se observa as 4 câmaras cardíacas (Figura 2-A) há um evidenciado aumento de: átrio esquerdo, de espessura da parede livre de ventrículo esquerdo e espessamento de válvula mitral. Outros achados de relevância são os fluxos regurgitantes tricuspídeo, aórtico e pulmonar denotando insuficiência valvar de grau leve (Figura 2 e 3). Já na (Figura 2 –B) há a presença de regurgitação na válvula mitral. Porém, pode-se, também, visualizar refluxo tricuspídeo e aórtico, respectivamente (Figuras 2-C e D). A causa mais frequente de insuficiência tricúspide é a resistência à saída do fluxo sanguíneo do ventrículo. Como mecanismo de compensação, o ventrículo direito dilata-se para bombear com mais força e a abertura da válvula distende-se.

Os achados ecodopplercardiográficos da cadela incluem a regurgitação mitral oriunda de



endocardiose da válvula supracitada (Figura 2). Por conseguinte, aumento atrial esquerdo evidenciado na imagem de quatro câmaras (Figura 2) e na relação aorta/átrio esquerdo (Figura 3-C). Esta patologia é muito comum em cães senis e , também, muito observado em cães da raça poodle. A sobrecarga de volume evidenciada nas imagens ecocardiográficas supramencionadas podem ser oriundas da insuficiência de mitral.

Quando há sobrecarga pressórica (aumento da pós-carga) há um estímulo para a síntese proteica culminando em remodelamento ventricular de padrão concêntrico. No caso da paciente, houve aumento pressórico (180mmHg) que ocasionou aumento da síntese das proteínas contráteis, especialmente a miosina, seguindo-se de aumento do diâmetro dos cardiomiócitos, macroscopicamente, resultando em hipertrofia concêntrica de parede livre de ventrículo esquerdo (Figura 4-B).

No eletrocardiograma (Figura-5), na derivação DII, evidencia-se aumento de amplitude e duração de onda P sugerindo sobrecarga biatrial , ainda na mesma derivação há a presença de arritmia sinusal respiratória. Estes dados corroboram com os achados ecodopplercardiográficos, onde há de fato aumento dos átrios esquerdo e direito.

Se associarmos os resultados dos exames complementares ao exame físico podemos concluir que o animal ainda estava conseguindo compensar o débito cardíaco. Por este motivo o protocolo de tratamento utilizado foi apenas o cloridrato de Benazepril, não sendo necessário a utilização de diuréticos.

O benazepril pertence a uma classe de anti-hipertensivos inibidores da ECA (enzima conversora de angiotensina) e é um dos tratamentos de primeira escolha em quadros hipertensivos em cães.

Apesar da visível melhora após o tratamento comprovada pela repetição dos exames, ainda existem outras possibilidades a serem investigadas e exames a serem solicitados, como hipertireoidismo, pesquisa de dirofilárias, um possível tumor de mama (devido à presença de um nódulo mamário). Estes exames não foram realizados devido à limitação financeira da proprietária, então foram priorizados os exames mais primordiais.

### **Conclusão**

Diante do exposto acima, verifica-se que as cardiomiopatias têm merecido destaque, em razão da frequência de aparecimento na clínica de pequenos animais, principalmente em animais cães senis.

O tratamento utilizado neste caso se

mostrou eficaz, devido à drástica redução da pressão arterial um mês após o tratamento. Devemos lembrar que a escolha do protocolo de tratamento deve levar em consideração o poder aquisitivo e a cooperação do proprietário, a idade e o temperamento do paciente.

### Referências Bibliográficas

1. BELEW, A.M.; BARLETT, T.; BROWN, S.A. Evaluation of the white-coat effect in cats. *J Vet Intern Med* 1999;13:134-142.
2. BROWN S.; ATKINS, C.; BAGLEY, R.; et al. Guidelines for the identification, evaluation, and management of systemic hypertension in dogs and cats. *J Vet Intern Med* 2007;21:542-558.
3. BROWN, S.A.; HENIK, R.A. Hipertensão sistêmica. In: TILLEY, L.P.; GOODWIN, J. 3.ed. **Manual de Cardiologia Veterinária**. São Paulo: Roca, 2002. p.313-319.
4. BROWN, S.A.; HENIK, R.A. Systemic hypertension. In: TILLEY, L.P.; SMITH JR, F.W.K.; OYAMA, M.A.; SLEEPER, M.M. 4.ed. **Manual of canine and feline cardiology**. Saint Louis: Elsevier, 2008. p.277-286.
5. CALVERT, C.A. Cardiomiopatia canina. In: TILLEY, L.P.; GOODWIN, J.K. **Manual de cardiologia para cães e gatos**. 3.ed. São Paulo: Roca, 2002. p.133-152.
6. ETTINGER, S.J.; BENITZ, A.M.; ERICSSON, G.F. et al. Effects of enalapril maleate on survival of dogs with naturally acquired heart failure. The long-term investigation of veterinary Pereira et al. 148 **Arq. Bras. Med. Vet. Zootec.**, v.57, supl. 2, p.141-148, 2005 enalapril (live) study group. *J. Am. Vet. Med. Assoc.*, v.213, p.1573-1577, 1998.
7. KIENLE, R.D.; THOMAS, W.P. Ecocardiografia. In: NYLAND, T.G.; MATTOON, J.S. **Ultrassom diagnóstico em pequenos animais**. 2.ed. São Paulo: Roca, 2005. p.365-438.
8. KITAGAWA, H.; EGUCHI, T.; KITOH, K. et al. Plasma concentrations of an angiotensin converting enzyme inhibitor, benazepril, and its active metabolite, benazeprilat, after repeated administrations of benazepril in dogs with experimental kidney impairment. *J. Vet. Med. Sci.*, v.62, p.179-185, 2000.
9. KITAGAWA, H.; WAKAMIYA, H.; KITOH, K. et al. Efficacy of monotherapy with benazepril, an angiotensin converting enzyme inhibitor, in dogs with naturally acquired chronic mitral insufficiency. *J. Vet. Med. Sci.*, v.59, p.513-520, 1997.
10. MACUN, H. C.; ÖZYURTLU, N. Endometrial Polyps and Adenoma in a Cat with Hydrometra: Case Report. **Turkish Journal of Veterinary Animal Sciences**, v. 28, p. 447-449, 2004.
11. MOESGAARD, S.G.; HOLTE, A.V.; MOGENSEN, T.; et al. Effects of breed, gender, exercise and white-coat effect on markers of endothelial function in dogs. **Res Vet Sci** 2007;82:409-415.
12. POUCHELON, J.L. The effect of benazepril on survival times and clinical signs of dogs with congestive heart failure: results of a multicenter, prospective, randomized, double-blinded, placebo-controlled, long-term clinical trial. *J. Vet. Cardiol.*, v.1, p.7-18, 1999.
13. POUCHELON, J.L. Treatment of heart failure in dogs with benazepril – results of European double-blind placebo controlled study. In: AMERICAN COLLEGE OF VETERINARY INTERNAL MEDICINE FORUM, 14., 1996. Proceedings... 1996. p.745.
14. SOARES, F.A.C.; MOMBACH, V.S.; D'ÁVILA, A.E.R.; NEUWALD, E.B.; GONZÁLEZ, F.H.D. Pressão arterial sistólica em cães nos ambientes hospitalar e doméstico. In: XXII SALÃO DE INICIAÇÃO CIENTÍFICA DA UFRGS, 2010, Porto Alegre. Anais.