

Rotura iatrogénica de electrodos de marcapasos permanente en la realización de esternotomía media: presentación de un caso

Laura Varela Barca*
Tomas Centella Hernández**
Miren Martín García ***
Ana Redondo Palacios ****
Daniel Celemín Canorea **
Javier Miguelena Hycka **
Jose López Menéndez **
Rafael Muñoz Pérez **
Ignacio García Andrade**
Enrique Oliva De Anquín**
Jorge Rodríguez-Roda Stuart *****

*Médico. Residente de II año del servicio de Cirugía Cardíaca Adultos. Hospital Ramón y Cajal. Madrid. España.

**Médico. Adjunto al servicio Cirugía Cardíaca Adultos. Hospital Ramón y Cajal. Madrid. España.

***Médico. Residente de V año del servicio de Cirugía Cardíaca Adultos. Hospital Ramón y Cajal. Madrid. España.

****Médico. Residente de IV año del servicio de Cirugía Cardíaca Adultos. Hospital Ramón y Cajal. Madrid. España.

***** Médico. Jefe del servicio de Cirugía Cardíaca Adultos. Hospital Ramón y Cajal. Madrid. España.

Correspondencia: Dra. Laura Varela Barca. Dirección: Departamento de Cirugía Cardíaca Adultos, Hospital Ramón y Cajal, Carretera Colmenar Viejo km 9,100, Madrid, España. Correo electrónico: lauravarela21089@gmail.com.

RESUMEN

La esternotomía media continúa siendo el *gold-standart* de abordaje quirúrgico en cirugía cardíaca. Aún realizada correctamente, la apertura media del esternón presenta complicaciones en el 1-5% de los casos que varían en su gravedad desde la infección de la herida quirúrgica a la lesión de estructuras intratorácicas. En el presente estudio se describe un caso de rotura de electrodos de marcapasos tras esternotomía media por retracción y fibrosis del tronco venoso braquiocéfálico. Debido a la ausencia de artículos semejantes en la literatura y al extendido empleo de la esternotomía en pacientes portadores de marcapasos permanente, se pretende disminuir las lesiones asociadas mediante la publicación de un infrecuente caso de lesión iatrogénica durante la apertura esternal, con escasos precedentes en la literatura publicada hasta la fecha. **MÉD.UIS. 2016;29(3):95-9.**

Palabras clave: Procedimientos quirúrgicos cardíacos. Marcapasos artificial. Esternotomía. Enfermedad iatrogénica.

Iatrogenic rupture of permanent pacemaker electrodes while performing a median sternotomy: a case report

ABSTRACT

Median sternotomy is still the gold-standard surgical approach in cardiac surgery. Even correctly performed, the sternum median opening presents complications in an incidence of 1-5% of cases comprising in severity from infection of the surgical wound to the injury of intrathoracic structures. We describe a case in which the pacemaker leads were broken after median sternotomy because of the brachiocephalic vein fibrosis. Due to the absence of similar items in the literature and the widespread use of sternotomy in patients with permanent pacemakers, we intended to reduce associated injuries by posting a rare case of iatrogenic injury during sternal opening with few precedents in the literature. **MÉD.UIS. 2016;29(3):95-9.**

Keywords: Cardiac Surgical Procedures. Artificial Pacemaker. Sternotomy. Iatrogenic Disease.

¿Cómo citar este artículo?: Varela L, Centella T, Martín M, Redondo A, Celemín D, Miguelena J, et al. Rotura iatrogénica de electrodos de marcapasos permanente en la realización de esternotomía media: presentación de un caso. MÉD.UIS. 2016;29(3):95-9.

INTRODUCCIÓN

Desde 1950 la esternotomía media es la vía de abordaje más comúnmente empleada en cirugía cardíaca ya que se trata de una incisión sencilla que proporciona una gran exposición del corazón y un excelente campo quirúrgico¹. A lo largo de los años a pesar de la evolución en las técnicas quirúrgicas empleadas^{2,3}, la esternotomía media continúa realizándose de manera rutinaria^{4,5}. Su ejecución comienza por la apertura cutánea en la línea media esternal mediante el empleo de un bisturí frío abarcando desde el punto medio del manubrio esternal hasta el apófisis xifoides. A continuación se realiza la profundización a través del tejido subcutáneo hasta llegar a plano óseo, no es necesario la apertura muscular debido a la disposición anatómica del esternón, lo que supone una ventaja en cuanto a recuperación posterior. Mediante el empleo de una sierra, y habitualmente tras parar la respiración del paciente, se realiza la apertura esternal propiamente dicha con una longitud aproximada de 20 cm⁶. La exposición del mediastino en este punto es amplia con visualización de pericardio, grandes vasos, ambas pleuras y timo.

Las complicaciones derivadas de la esternotomía media incluyen un gran número de incidentes de muy diversa gravedad siendo las más frecuentes las infecciosas que van desde la infección local de la herida o la dehiscencia⁷, hasta la osteomielitis y mediastinitis⁸ que aunque infrecuentes (1%-5%) suponen un gran incremento en la mortalidad postoperatoria^{9,10}. El dolor torácico prolongado¹¹, las hernias¹¹⁻¹⁵, el sangrado¹⁶ o la formación de cicatrices son otras de las complicaciones asociadas, que representan menor gravedad. La lesión iatrogénica de estructuras intratorácicas es una complicación poco frecuente que puede implicar el daño del plexo braquial, conducto torácico¹⁷, grandes vasos, y lesiones pulmonares¹⁸ o cardíacas. La lesión del plexo braquial se produce por la excesiva apertura del separador esternal asociado a la posición quirúrgica del paciente o la fractura costal en el momento de la apertura^{19,20}, es poco frecuente en la actualidad por la mejora en los sistemas de separación esternal. El

daño de grandes vasos en la apertura se produce también de forma infrecuente, e implica de manera predominante la lesión de la vena innominada²¹ o la vena cava superior por excesiva tracción esternal, rotura directa con la sierra o al realizar la disección de grasa tímica^{22,23}.

La rotura accidental de electrodos de marcapasos es una entidad infrecuente 1% al 4%²⁴ que ocurre principalmente tras accidentes de tráfico²⁵, traumatismos cerrados torácicos o ejercicio violento²⁶⁻²⁸. La zona de desgarro más frecuente es a nivel de la clavícula por compresión de la subclavia a este nivel.

El caso que aquí se presenta, se trata de una rotura de la vena innominada y los electrodos de marcapasos previamente implantados debido a la elevada fibrosis asociada al implante de electrodos intracardiacos. Ya que no se han encontrado casos previamente descritos similares y con el objetivo de disminuir las lesiones asociadas a la esternotomía, se presenta este inusual caso de lesión iatrogénica durante la apertura esternal y la revisión del mismo junto con las pruebas complementarias realizadas.

PRESENTACIÓN DEL CASO

Mujer de 75 años diagnosticada de insuficiencia mitral moderada-severa por prolapso valvular, con indicación de cirugía por sintomatología de insuficiencia cardíaca progresiva hasta encontrarse en estadio clínico avanzado. Como antecedentes personales la paciente presentó intervención de implante de dispositivo de marcapasos (Sorin Group®) bicameral por disfunción sinusal hace ocho años, previo a la cirugía actual, manteniendo desde entonces controles periódicos del dispositivo. No manifestó otros antecedentes relevantes ni operaciones cardíacas previas. En el estudio prequirúrgico básico se realizaron pruebas preoperatorias de rutina incluido un electrocardiograma que mostró ritmo de marcapasos sin alteraciones y una radiografía de tórax (Ver Figura 1 y 2). El marcapasos bicameral funcionaba de manera correcta en modo DDD en la telemetría preoperatoria.

El día de la intervención se realizó esternotomía de forma rutinaria por un cirujano experto

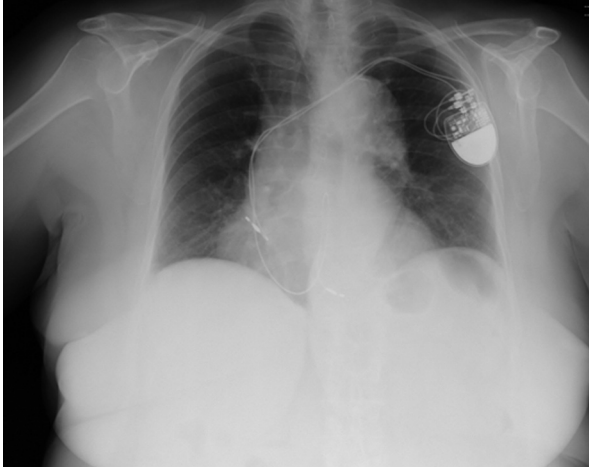


Figura 1. Radiografías de tórax antero-posterior prequirúrgica. Se observa correcta colocación de electrodos de marcapasos. Fuente: autor

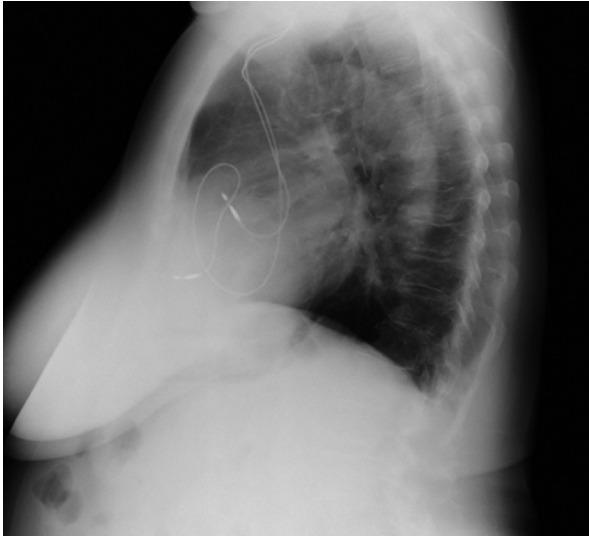

Figura 2. Radiografía de tórax lateral prequirúrgica. Se observa adhesión de los electrodos de marcapasos a la tabla interna del esternón. Fuente: autor

mediante el empleo de una sierra recta tras lo que se produjo un sangrado masivo venoso súbito. Se observó junto con la hemorragia la aparición de electrodos en cavidad mediastínica. Una vez controlado el sangrado, la rotura del tronco venoso braquiocefálico y ambos electrodos de estimulación cardiaca con la sierra de apertura esternal, se hizo evidente. Se realizó ligadura de ambos extremos de la vena innominada para conseguir un definitivo control del sangrado incluyendo los extremos de ambos electrodos seccionados (Ver Figura 3). Se comprobó que el corazón latía espontáneamente sin cambios electrocardiográficos y la paciente presentó normalidad hemodinámica. Tras la sutura del tronco braquiocefálico se procedió a realizar la intervención sobre la válvula mitral de manera rutinaria, sin

incidencias y con normalidad en cuanto al ritmo cardíaco.

En este caso el tratamiento conservador mediante la ligadura de ambos extremos de la vena innominada resultó satisfactoria con implante de marcapasos al final de la intervención mediante la colocación de cables de estimulación epicárdicos. Debido a la

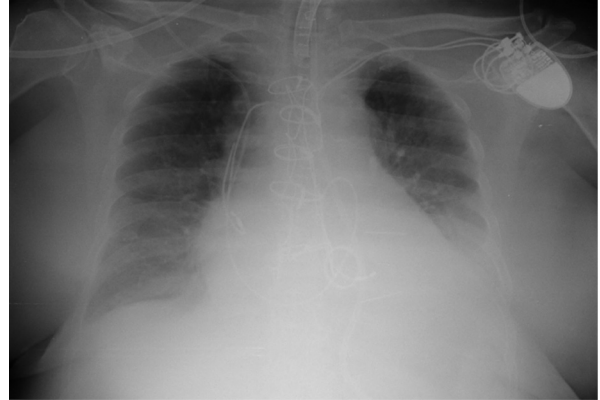

Figura 3. Radiografía antero-posterior de tórax postquirúrgica con rotura de los electrodos. Fuente: autor

ausencia de arritmias cardiacas en el momento de la intervención no se experimentó eventos adversos.

DISCUSIÓN

Entre las complicaciones asociadas a la esternotomía media, la lesión de estructuras mediastínicas en el momento de la apertura esternal es una de las menos frecuentes debido a la seguridad que aporta el empleo de sierra recta de esternotomía. A pesar de ser una entidad rara puede tener graves consecuencias. En el caso que aquí se presenta, la esternotomía media, aunque se realizó de forma correcta por un cirujano ampliamente calificado con años de experiencia, produjo desgarró del tronco venoso braquiocefálico y los electrodos de marcapasos que en él se alojaban. No se han encontrado casos previamente descritos similares salvo los asociados a otros tipos de lesiones de mediastínicas infrecuentes.

El caso ya antiguo presentado por Gilbert *et al.*¹⁸, describe la apertura de ambas pleuras asociada a la esternotomía, hecho que ocurre de forma no infrecuente en el momento de la apertura, pero que normalmente no presenta repercusiones trascendentales. En este caso, tras la apertura pleural, se crea una fusión pleural con formación de un espacio pleural único que desemboca en un neumotórax masivo bilateral tras punción venosa subclavia en el postoperatorio.

La lesión del tronco venoso braquiocefálico no suele asociar complicaciones más graves que el sangrado que ocasiona en el momento del desgarró. En un caso clínico publicado por R. Thiel y W. Bricks²², la lesión de la vena innominada produce, al igual que en el caso aquí presentado, complicaciones más allá del sangrado agudo. Se describe la formación de una fístula arterio-venosa entre la arteria y la vena innominada producida tras la sutura de los extremos de la vena para contener el sangrado agudo en el momento de la apertura esternal. En esta publicación se presentan también fístulas entre arteria y vena mamaria, que aunque infrecuentes, sí están descritas en la literatura secundarias al cierre esternal^{23,29}. La formación de pseudoaneurismas en la arteria mamaria se ha descrito del mismo modo asociada al empleo de alambres en el cierre del esternón³⁰.

Otra lesión temida asociada a la rotura de vena innominada fue descrita por primera vez por GL. Hines³¹ mediante la presentación de dos casos clínicos de desinserción del tronco venoso de su origen en la vena cava superior; lesión que requiere una técnica quirúrgica más compleja de reparación.

Afortunadamente, no existen muchos casos similares descritos que impliquen lesiones de estructuras en la esternotomía media y el que aquí se presenta es el único que conlleva lesión de un electrodo de estimulación cardiaca con la sierra de esternotomía. Se pudo observar una gran fibrosis con adhesión del tronco venoso braquiocefálico a la tabla interna del esternón, visible en la radiografía prequirúrgica por lo que, con una exhaustiva revisión de las pruebas complementarias pudo haber sido evitado.

Como limitaciones a la publicación de este documento se deben destacar la ausencia de bibliografía sobre complicaciones de esternotomía y la poca disponibilidad de casos clínicos similares. Han pasado varios años desde la publicación de los casos aquí mencionados lo que implica variación de las técnicas quirúrgicas realizadas.

CONCLUSIONES

La creación de adherencias de los electrodos de estimulación cardiaca en los lechos vasculares en los que se alojan, es una entidad que debe tenerse en cuenta en todos los pacientes portadores de dispositivos cardiacos. La revisión cuidadosa de la radiografía torácica prequirúrgica en casos de

implante previo de dispositivos cardiacos podría orientar en la sospecha de fibrosis o adherencias esternales que puedan representar un inconveniente para la realización de esternotomía.

La esternotomía media, siendo la vía de abordaje quirúrgica más frecuente en cirugía cardiaca, no está exenta de riesgos ya que puede asociarse a lesiones iatrogénicas que aunque infrecuentes deben tenerse en cuenta a la hora de realizar el abordaje quirúrgico.

CONSIDERACIONES ÉTICAS

Ha habido aprobación por parte de la paciente para la publicación de este artículo.

FINANCIACIÓN

No ha existido financiación por parte de entidades públicas o privadas.

REFERENCIAS BIBLIOGRÁFICAS

1. Culliford AT, Spencer FC. Guidelines for safely opening a previous sternotomy incision. *J Thorac Cardiovasc Surg.* 1979 Oct;78(4):633-8.
2. Farhat F, Metton O, Jegaden O. Benefits and complications of total sternotomy and ministernotomy in cardiac surgery. *Surg Technol Int.* 2004;13: 199-205.
3. Massetti M, Babatasi G, Lotti A, Bhojroo S, Le Page O, Khayat A. Less-invasive heart surgery: the preservation of median approach. *Eur J Cardio-Thorac Surg Off J Eur Assoc Cardio-Thorac Surg.* 1998 Oct;14 Suppl 1: 138-42.
4. De Cicco G, Fucci C, Lorusso R. Two easy ways to ensure safe sternotomy and sternal closure. *Asian Cardiovasc Thorac Ann.* 2008 ;16(5): 414-5.
5. Otero Coto E, Rupilanchas Sánchez JJ, Belda Nacher FJ. Riesgo y complicaciones en cirugía cardíaca. Madrid: Panamericana; 2004.
6. Hernández Enrique , Castellanos Luis. La cirugía convencional sigue siendo la mejor opción en el tratamiento quirúrgico de la valvulopatía aórtica. Argumentos en contra. *Rev Esp Cardiol.* 2000; 53(04): 483-9.
7. Casha AR, Manché A, Gatt R, Duca E, Gauci M, Schembri-Wismayer P, et al. Mechanism of sternotomy dehiscence. *Interact Cardiovasc Thorac Surg.* 2014;19(4): 617-21.
8. Hauser J, Steinau HU, Ring A, Lehnhardt M, Tilkorn DJ. [Sternal osteomyelitis. Etiology, diagnostics and operative therapy concepts]. *Chirurg.* 2014;85(4): 357-65; 366-7.
9. Loop FD, Lytle BW, Cosgrove DM, Mahfood S, McHenry MC, Goormastic M, et al. J. Maxwell Chamberlain memorial paper. Sternal wound complications after isolated coronary artery bypass grafting: early and late mortality, morbidity, and cost of care. *Ann Thorac Surg.* 1990;49(2):179-86.
10. Francel TJ, Kouchoukos NT. A rational approach to wound difficulties after sternotomy: the problem. *Ann Thorac Surg.* 2001;72(4):1411-8.
11. Eastridge CE, Mahfood SS, Walker WA, Cole FH. Delayed chest wall pain due to sternal wire sutures. *Ann Thorac Surg.* 1991;51(1):56-9.
12. Celik S, Aydemir C, Gürer O, Işık O. Symptomatic intercostal lung hernia secondary to sternal dehiscence surgery. *Am J Case Rep.* 2013;14:198-200.
13. Panda BR, Sumangala SG, Katewa A, Naik SK, Mishra J, Kumar RK. Intrapericardial diaphragmatic hernia after arterial switch operation. *Ann Thorac Surg.* 2010;90(5):e73-4.

14. La Revista Chilena de Cirugía. 1995. 114 p.
15. Ashour K, Jamieson K, Lakhoo K. A sternotomy too far. *Interact Cardiovasc Thorac Surg.* 2009;9(4):753-4.
16. Wilhelm M, Carrel T, Jenni R, Turina M. [Incidence, clinical aspects and therapy of late pericardial tamponade following heart surgery]. *Swiss Surg.* 1996;(3):92-6.
17. Szabó M, Jáger M, Krizsó E, Gilányi I, Leny A, Szűcs G, et al. Chylothorax as a complication of coronary artery bypass grafting operation. *Orv Hetil.* 2012;153(14):553-8.
18. Schorlemmer GR, Khouri RK, Murray GF, Johnson G. Bilateral pneumothoraces secondary to iatrogenic buffalo chest. An unusual complication of median sternotomy and subclavian vein catheterization. *Ann Surg.* 1984;199(3):372-4.
19. Vander Salm TJ, Cereda JM, Cutler BS. Brachial plexus injury following median sternotomy. *J Thorac Cardiovasc Surg.* 1980;80(3):447-52.
20. Healey S, O'Neill B, Bilal H, Waterworth P. Does retraction of the sternum during median sternotomy result in brachial plexus injuries? *Interact Cardiovasc Thorac Surg.* 2013;17(1):151-7.
21. Hirose H, Gill IS. Blunt injury of proximal innominate artery. *Ann Thorac Cardiovasc Surg.* 2004;10(2):130-2.
22. Thiel R, Bircks W. Arteriovenous fistulas after median sternotomy--report of 2 cases and review of the literature. *Thorac Cardiovasc Surg.* 1990;38(3):195-7.
23. Hassan A, Campbell DR, Bethune DC, Ali IS. Fistulae of the internal thoracic vessels: report of two cases. *Eur J Cardio-Thorac Surg.* 2002;21(2):358-60.
24. Alt E, Völker R, Blömer H. Lead fracture in pacemaker patients. *Thorac Cardiovasc Surg.* 1987;35(2):101-4.
25. Krueger P, Anselm D, Beier G, Präuer HW, Wolff H. Langenbecks Arch Für Chir. 1978;347:367-71.
26. Chang S-H, Tan C-K, Lee S-H. Clinical images. Fracture of a pacemaker lead. *CMAJ.* 2009;24,(11):823.
27. Böhm A, Duray G, Kiss RG. Traumatic pacemaker lead fracture. *EMJ.* 2013;30(8):686.
28. Chen W-L, Chen Y-J, Tsao Y-T. Traumatic pacemaker lead fracture. *J Trauma.* 2010;69(4):E34.
29. Deuvaert FE, Dumont N, Van Nooten G, De Paepe J, Primo G. Poststernotomy arteriovenous fistula of internal mammary origin with pseudoaneurysmal subcutaneous extension. *J Cardiovasc Surg.* 1987 Jun;28(3):343-4.
30. Nasir A, Viola N, Livesey SA. Iatrogenic pseudoaneurysm of internal mammary artery: case report and literature review. *J Card Surg.* 2009 Jun;24(3):355-6.
31. Hines GL. Avulsion of the innominate vein during median sternotomy. *J Cardiovasc Surg (Torino).* 1981;22(4):349-52.