



## Rehabilitación Oral en pacientes con Displasia Ectodérmica: un año de seguimiento

*Oral Rehabilitation in patients with Ectodermal Dysplasia: one year follow-up*

*Reabilitação Oral em pacientes com Displasia Ectodérmica: um ano de seguimento*

Julio Cesar Bassi<sup>1</sup>, Ana Maria Antunes Santos<sup>2</sup>, Tamara Kerber Tedesco<sup>3</sup>, Alessandra Reyes<sup>4</sup>, Giselle Rodrigues de Sant'Anna<sup>5</sup>

**RECIBIDO** Diciembre/ 2016 **APROBADO** Diciembre/ 2016

- 1 PhD Profesor de Odontopediatria Universidad Santa Cecilia (UNISANTA)- Santos, SP, Brasil / Fundación Herminio Ometto (UNIARARAS) Araras, SP, Brasil; [jcbassi@uol.com.br](mailto:jcbassi@uol.com.br)
- 2 Magister Profesora de Operatoria Dental de la Universidad Santa Cecilia (UNISANTA)- Santos, SP, Brasil; [amas.odonto@gmail.com](mailto:amas.odonto@gmail.com)
- 3 PhD en Odontopediatria, Profesora de Odontopediatria de la Fundación Herminio Ometto (UNIARARAS) Araras, SP, Brasil / Universidad Paulista (UNIP) Campinas, SP, Brasil y Profesora de Biodontología en la Universidad Ibirapuera (UNIB), Programa de Maestría São Paulo, SP, Brasil; [tamarakt@usp.br](mailto:tamarakt@usp.br)
- 4 PhD en Odontopediatria, Profesora de Odontopediatria de la Fundación Herminio Ometto (UNIARARAS) Araras, SP, Brasil; [alereyes@usp.br](mailto:alereyes@usp.br)
- 5 PhD Profesora de los programas de pregrado y maestría en Odontología, Universidad Cruzeiro do Sul, São Paulo, Brasil; [giselle.santanna@cruzeirosul.edu.br](mailto:giselle.santanna@cruzeirosul.edu.br)

## RESUMEN

La Displasia Ectodérmica es una anomalía determinada por factores genéticos capaz de alterar sus estructuras derivadas como los dientes, piel, pelo, uñas, glándulas sudoríparas y sebáceas. Existen muchas variaciones de Displasia Ectodérmica, pero la Displasia Ectodérmica Hipohidrótica o Anidrótica ligada al cromosoma X es la forma más conocida donde el cuidado odontológico representa una etapa muy importante del tratamiento. Este trabajo, tuvo como objetivo relatar un caso clínico de un paciente de sexo masculino de 2 años de edad y portador de Displasia Ectodérmica Hipohidrótica. Su tratamiento consistió en la confección de una prótesis total en ambos arcos dentales con la intención de mejorar sus condiciones estéticas, funcionales y psicológicas. Su madre acudió a la clínica de bebés de la Universidad Santa Cecilia (UNI-SANTA) refiriendo “falta de los dientes de mi hijo desde el nacimiento”. Como resultado, se recuperaron las funciones estéticas, funcionales y psicológicas del paciente. Frente a lo expuesto se puede concluir que el diagnóstico y tratamiento precoz son factores importantes para mejorar las funciones mencionadas en niños con Displasia Ectodérmica, permitiendo su desarrollo físico, emocional y social. Además, la instalación de una prótesis total permitió una mejora en la alimentación y remoción del hábito de succión digital del paciente aquí presentado, constituyendo una alternativa satisfactoria en el tratamiento rehabilitador.

**Palabras Claves:** Rehabilitación oral en niños; Displasia Ectodérmica Hipohidrótica; Anodoncia total.

## ABSTRACT

Ectodermal Dysplasia (ED) are genetic disorders determined by genetic factors, which can change the ectodermal structures such as the teeth, skin, hair, nails, sweat and sebaceous glands. There are many variations of ED, and the Hypohidrotic or Anhidrotic Ectodermal Dysplasia which is linked to the X chromosome (XLHED) is the best-known form and one of which the dental care is a very important stage of the treatment. This study aimed to report a clinical case of a male patient, 02 years old, suffering from XLHED, whose treatment consisted of making a Total Prosthesis in both arches, with the intention of improving his aesthetic, functional and psychological conditions. This patient sought, with his mother, the baby clinic of the University Santa Cecilia (UNISANTA) with the major complaint of “lack of teeth from birth.” The result was the recovery of aesthetic, functional and psychological conditions of the patient. In view of this, it was concluded that early diagnosis and treatment are important factors to improve the aesthetic, functional and psychological conditions of the child, allowing their physical, emotional and social development. In addition, installation of the Total Prosthesis allowed better nutrition and broke the finger-sucking habit, representing a satisfactory alternative for the rehabilitation treatment.

**Keywords:** Oral rehabilitation in children; Hypohidrotic Ectodermal Dysplasia; Total Anodontia.

## RESUMO

A Displasia Ectodérmica é uma anomalia determinada por fatores genéticos, capaz de alterar as estruturas ectodérmicas como os dentes, pele, cabelo, unhas, glândulas sudoríparas e sebáceas. Existem muitas variações da Displasia Ectodérmica, sendo que, a Displasia Ectodérmica Hipohidrótica ou Anidrótica ligada ao cromossomo X é a forma mais conhecida e uma das quais o cuidado odontológico é uma etapa muito importante do tratamento. Este trabalho teve como objetivo relatar um caso clínico de um paciente do sexo masculino, 02 anos de idade, portador de Displasia Ectodérmica Hipohidrótica, em que seu tratamento consistiu na confecção de uma Prótese Total, em ambas as arcadas, com a intenção de melhorar suas condições estéticas, funcionais e psicológicas. Esse paciente procurou, junto à mãe, a clínica de bebês da Universidade Santa Cecília (UNISANTA) com a queixa principal de “falta dos dentes desde o nascimento”. O resultado foi o resgate das condições estéticas, funcionais e psicológicas do paciente. Frente ao exposto, concluiu-se que o diagnóstico e tratamento precoces são fatores importantes para melhorar as condições estéticas, funcionais e psicológicas da criança, permitindo seu desenvolvimento físico, emocional e social. Além disso, a instalação da Prótese Total permitiu uma melhor alimentação e suspensão do hábito de sucção digital, constituindo uma alternativa satisfatória para o tratamento rehabilitador.

**Palavras-Chave:** Reabilitação oral em criança; Displasia ectodérmica hipohidrótica; Anodontia total.

## INTRODUCCIÓN

La Displasia Ectodérmica es un desorden genético en la formación de estructuras derivadas del ectodermo. Estas estructuras son responsables por la formación del pelo, dientes, uñas y glándulas sudoríparas y sebáceas<sup>1</sup>.

Los primeros casos de Displasia Ectodérmica fueron observados en 1792<sup>2</sup> y alrededor de 170 tipos diferentes han sido reportados desde entonces<sup>3</sup>.

Este síndrome afecta alrededor de 1:10,000 a 1:100,000 nacidos vivos<sup>4</sup> con una tasa de cinco hombres por una mujer, manifestándose usualmente en hombres por transmisión materna<sup>5</sup> una vez ligado al cromosoma X ("XLHED")<sup>6</sup>.

Dentro de los diferentes tipos de displasia que han sido reportados, las displasias hipohidrótica, anhidrótica o síndrome de Christ-Siemens-Touraine y la hidrótica o síndrome de Clouston son las más frecuentes<sup>7</sup>. Aunque ambas se encuentran ligadas al gen; en la primera existe un desorden genético recesivo asociado al sexo y en la segunda una transmisión genética autosómica dominante.

La Displasia Ectodérmica Hipohidrótica se caracteriza por una tríada clínica de hipodrosis, hipotricosis e hipodoncia<sup>8</sup>. Los pacientes que presentan este síndrome pueden presentar hipodoncia, anodoncia u oligodoncia<sup>7</sup>; falta en el desarrollo del reborde alveolar<sup>9</sup>, pérdida de la dimensión vertical, maxilares estrechos y cortos, paladar profundo, mucosas secas, labios prominentes y labio y paladar fisurado. Los dientes presentes suelen tener anomalías, mal posiciones, rotaciones, retrusiones, coronas cónicas, espaciamiento, malformaciones<sup>8</sup> y raíces típicamente cortas<sup>10</sup>.

Con relación a las características faciales, estos pacientes presentan una fisonomía envejecida debida a la protrusión frontal evidente, puente nasal deprimido, orejas puntudas y alargadas, arrugas en la frente, boca estrecha, labios y mentón prominentes, reducción del espesor de la base del cráneo, disminución de la profundidad del ter-

cio medio facial y del arco maxilar, altura facial mayor que la longitud de la cabeza y bordes supraorbitarios largos; resultando en una apariencia poco armónica<sup>8</sup>.

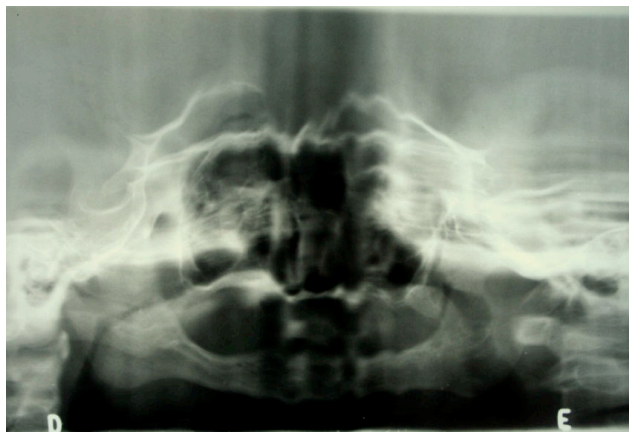Así mismo, pueden presentar hiperqueratosis, piel seca, escamosa y fácilmente irritable<sup>3</sup>; escasos de pelo en la cabeza, cejas, pestañas y otras partes del cuerpo; uñas defectuosas<sup>8</sup>; flujo salivar reducido, secreción lacrimal, cataratas congénita e infecciones respiratorias y gastrointestinales<sup>11</sup>.

La Displasia del Ectodermo hace de aquellos que la padecen personas tímidas y con baja autoestima gracias a su apariencia. Por lo tanto, la rehabilitación precoz es, sin duda, muy importante no sólo para la restauración de funciones fonéticas y masticatorias sino también para estimular la inserción social del paciente<sup>12</sup>.

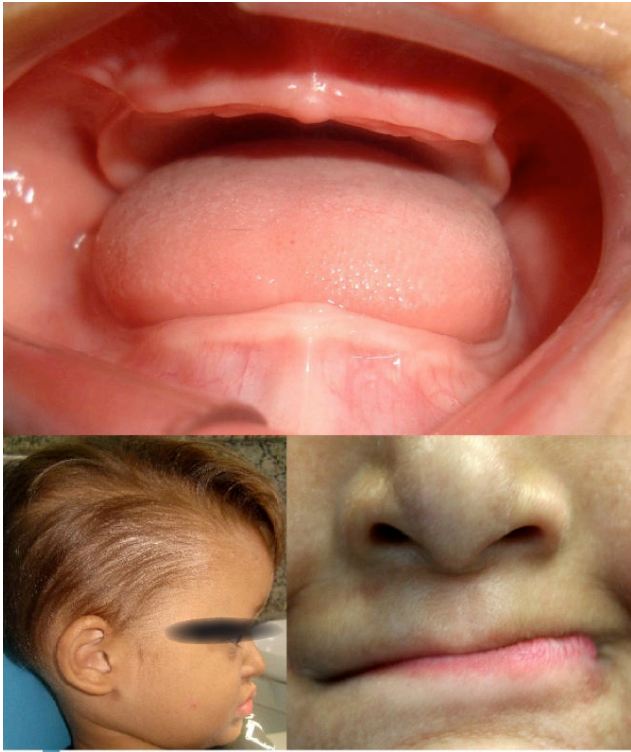
El tratamiento de elección para estos casos es protésico incluyendo prótesis fija, removibles, muco-soportadas, implanto-soportadas o una combinación<sup>9</sup>.

## REPORTE DE CASO

Paciente de género masculino de 2 años de edad que presenta melanodermia y diagnóstico médico de displasia ectodérmica referido para rehabilitación oral a la clínica del bebé de la Universidad Santa Cecilia (UNISANTA). Luego de examen clínico y radiográfico se confirmó la presencia o ausencia de dientes y gérmenes dentarios (*Figuras N° 1 y 2*).



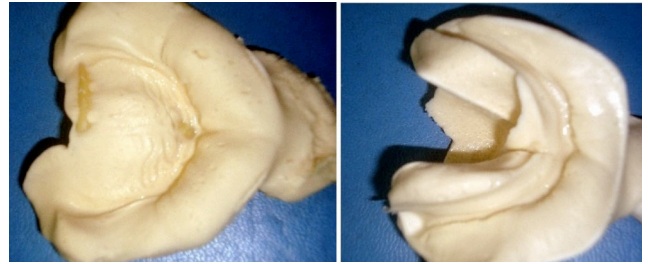
*Figura N° 1. Radiografía Panorámica*



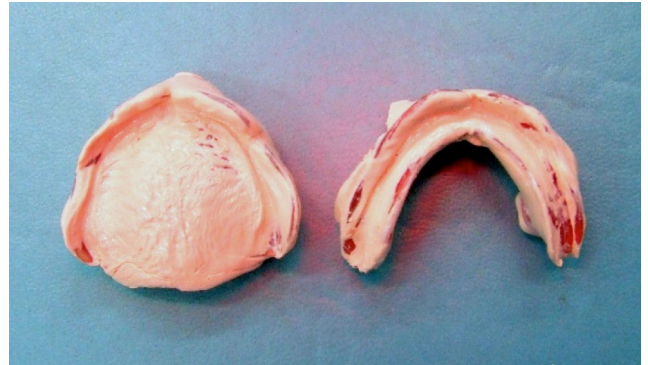*Figura N° 2. Características físicas y dentales*

Posterior al análisis exhaustivo del caso, se confirmó anodoncia total de la dentición primaria y permanente. Se sugirió, para la rehabilitación, el uso de prótesis FLEXCITE (Flexcite Company USA, New York) para mayor confort, facilidad y adaptación, debido a la corta edad del paciente.

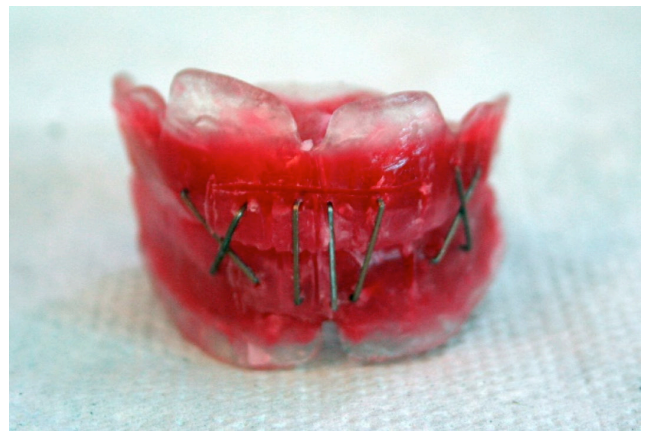Para la confección de la prótesis, se utilizó una técnica similar a la utilizada para prótesis total en adultos, incluyendo la toma de 2 impresiones, la primera con cubeta pediátrica y alginato para confeccionar la cubeta individual; y la segunda (con cubeta individual), con pasta de zinquenólica Lysanda (Lysanda Produtos Odontológicos Ltda., São Paulo, Brasil) (*Figuras N° 3 y 4*). Posterior a la fase de toma de impresiones y una vez confeccionado el modelo base, se colocaron bloques de cera para registrar mordida y altura (VDO/VDR), línea de sonrisa media y canina como referencia para la colocación de los dientes, enfatizando en los registros de curva de Spee y Wilson. El registro del desgaste de Paterson no fue necesario ya que los dientes primarios no presentan dicha curvatura y el movimiento condilar en niños en esta edad, está aún en formación (*Figura N° 5*).



*Figura N° 3. Impresión inicial.*



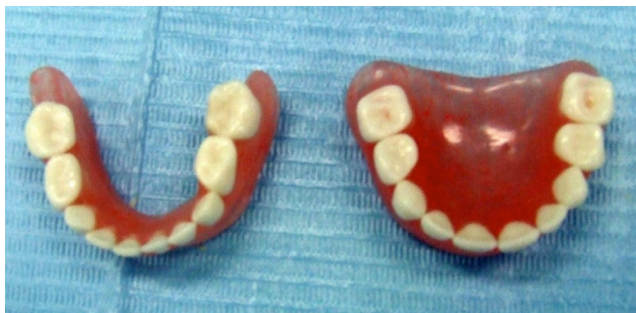*Figura N° 4. Cubetas individuales con impresión con pasta zinquenólica.*



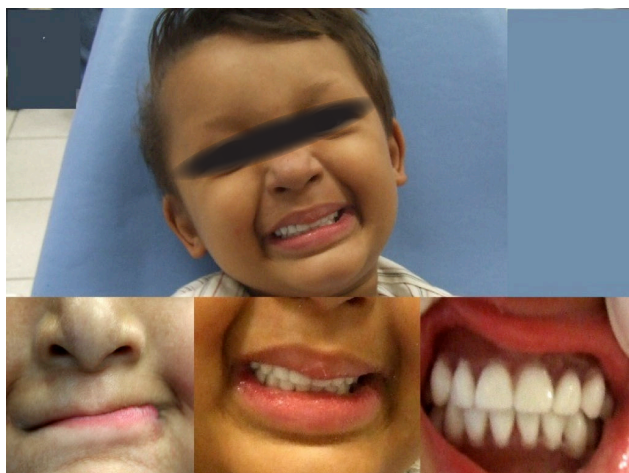
*Figura N° 5. Ajuste en cera y registro de las líneas de sonrisa media y canina.*

Para la siguiente etapa, de prueba de dientes, se confirmaron los registros tomados y se realizó el rebase con pasta zinquenólica (Lysanda) con el objetivo de minimizar distorsiones y obtener una mejor adaptación de la prótesis. Se utilizaron dientes primarios presentes en stock. La fase de adaptación al uso de la prótesis fue positiva gracias a la motivación del paciente y la insistencia de la familia. Los padres recibieron orientaciones y recomendaciones sobre el uso, alimentación e higienización, principalmente en la fase de adap-

tación (*Figuras N° 6 y 7*). Citas de control semanales fueron realizadas durante los primeros 30 días posteriores a la instalación de la prótesis, identificando las posibles dificultades y realizando ajustes necesarios para mayor comodidad del niño.

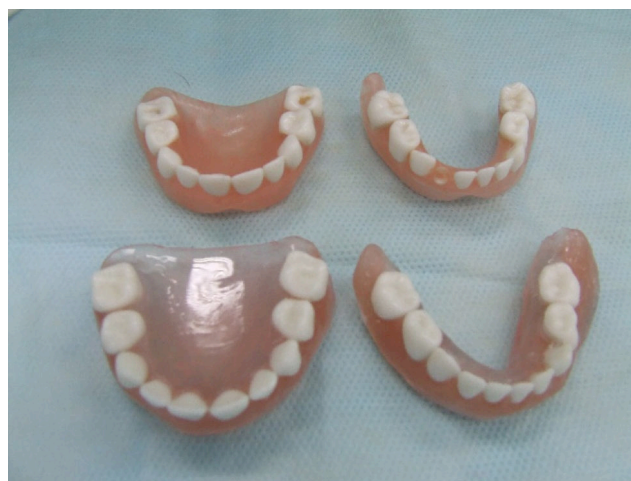

*Figura N° 6. Colocación de dientes artificiales.*

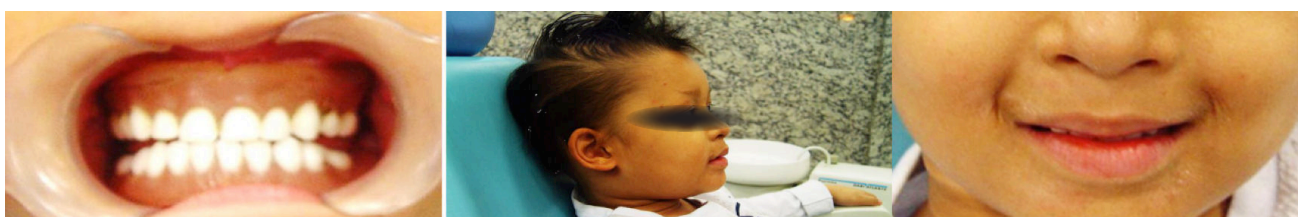

*Figura N° 7. Instalación de la prótesis total superior e inferior tipo Flexcite.*

Se sabe que el crecimiento a esta edad es rápido causando desajustes de la prótesis. Así, se planearon citas de control cada 3 meses y sustitución de la prótesis después de 1 año. En este momento, se tomó una nueva radiografía panorámica donde se encontraron las características vistas previamente. Para la realización de la nueva prótesis, se siguieron los mismos pasos de la anterior reemplazando el material de la prótesis únicamente (resina acrílica). Este material es utilizado comúnmente en prótesis totales rebasando en el estado de polimerización del acrílico proporcionando una mejor adaptación, estabilidad y confort (*Figuras N° 8 y 9*).



*Figura N° 8. Nueva prótesis total confeccionada después de 1 año. Comparación con la prótesis total inicialmente confeccionada.*



*Figura N° 9. Instalación de la nueva prótesis total confeccionada. Un año de seguimiento.*

## DISCUSIÓN

Al analizar varios casos reportados en la literatura, se muestra que la prevalencia de Displasia Ectodérmica en la población es de 1:100,000 nacidos vivos con una proporción de 5 hombres por una mujer<sup>13,4,5</sup>. En este reporte, el paciente sufría de

Displasia Ectodérmica Hipohidrótica o Síndrome de Christ-Siemens-Touraine, que es el más común<sup>7</sup>. El diagnóstico fue establecido por medio de examen clínico a través de la identificación de cambios faciales, presencia de pelo delgado, liviano y escaso y ausencia de sudor. Adicionalmente, se notó una pérdida de dimensión vertical y labios

prominentes. Se confirmó también la ausencia total de gérmenes dentarios al examen clínico y radiográfico (radiografía panorámica).

Ramos et al., 1995 observaron características similares en sus estudios donde encontraron anodoncia de la dentición primaria en casos de Displasia Ectodérmica<sup>14,15</sup>.

El diagnóstico de Displasia Ectodérmica y su clasificación es más sencillo cuando el paciente presenta las características más notorias y destacadas dentro de las posibles para dicha entidad. Sin embargo, cuando estas características son menos pronunciadas, su diagnóstico se dificulta, especialmente para el odontólogo general. Es esencial guiar a los padres y/o cuidadores acerca de los problemas en sudoración, necesidad de monitoreo de la temperatura y de la naturaleza benigna de esta enfermedad, una vez el síndrome sea diagnosticado.

Los niños que sufren de Displasia Ectodérmica se encuentran seriamente afectados psicológicamente debido a las características anormales que presentan, especialmente, al inicio de su vida escolar<sup>16</sup>.

El tratamiento para la Displasia Ectodérmica Hipohidrótica es puramente sintomática y de rehabilitación. No obstante, el tratamiento debe ser planeado cuidadosamente por un equipo multidisciplinario compuesto de pediatra, odontopediatra, protesista, dermatólogo, otorrinolaringólogo, fonaudiólogo y psicólogo, que coordinen el diagnóstico, tratamiento y monitoreo de cada caso. Interconsulta con un genetista puede ser útil para confirmar el diagnóstico clínico y recibir consejería asociada<sup>13,17</sup>.

Existen dos tipos de posibilidades para rehabilitar pacientes con anodoncia: Prótesis total o implantes de oseointegración. En este caso, la confección de una prótesis total fue escogida, debido a que el paciente se encontraba en fase de desarrollo, lo que contraindica la colocación de implantes<sup>16,18</sup>.

A pesar de que la colocación de prótesis total se presenta como un tratamiento satisfactorio, esta debe ser ajustada y reemplazada cuando se requiera de acuerdo con el crecimiento y desarrollo del paciente.

## CONCLUSIONES

El tratamiento de un paciente que sufre de Displasia Ectodérmica debe ser individualizado gracias a la amplia gama de cambios a nivel oral presentes para dicha anomalía. En este caso la respuesta del paciente fue positiva con un gran compromiso de sus padres y motivación propia al presentar ausencia dental.

La prótesis total debe ser reemplazada periódicamente de acuerdo con las fases de desarrollo y crecimiento óseo maxilar del paciente. Esto debe ser realizado hasta la edad en que el crecimiento óseo cese y sea posible realizar la instalación de implantes de oseointegrados. Las funciones de masticación, fonación y estética fueron restauradas trayendo además, beneficios y mejoría a la inserción social.

En este orden de ideas, se concluye que el diagnóstico y tratamiento precoz son factores importantes para la mejora de las condiciones estéticas, funcionales y psicológicas del niño, permitiendo su desarrollo físico, emocional y social. Además, la instalación de una prótesis total permitió una mejor alimentación y eliminación del hábito de succión digital presente, representando una alternativa satisfactoria en el tratamiento de rehabilitación. En este contexto, cabe al dentista escoger el abordaje de rehabilitación oral más apropiado para cada caso particular, que, además de mejorar las funciones masticatorias y fonéticas del paciente, también recupera la autoestima al estar mejor capacitado para la interacción social.

## CONFLICTO DE INTERESES

Los autores declaran no tener ningún conflicto de interés.

## CONSENTIMIENTO INFORMADO

Los padres/cuidadores de los pacientes participantes firmaron el consentimiento informado, autorizando el tratamiento y el uso de imágenes para fines científicos.

**Consent for clinical treatment and photographic**

I, Amaralda Rodrigues Gomes da Silva, understand the purpose of the dental treatment for my child Jose Miguel Rodrigues Gomes da Silva

I consent the treatment and the photographs during and after the treatment.

I consent for these photographs to be used in clinical publications, researches and medical teaching. I understand that the images may be seen by members of the general public, in addition to scientist and researchers that regularly use these publications in their professional education. Although these photographs will be used without identifying information such as my name, I understand that it is possible that someone may recognize my child. I also agree the image to be shown for teaching purposes and to be used for medical record.

Date: 09 / 12 / 15

Legally Responsible Person: [Signature]

Document Number: RG 32766936-6

Witness: [Signature]

## BIBLIOGRAFÍA

- Abadi B, Herren C. Clinical treatment of ectodermal dysplasia: a case report. *Quintessence international* (Berlin, Germany: 1985). 2001; 32 (9):743-45.
- Jones KL, Ikeda M. *Padrões reconhecíveis de malformações congênicas*. Editora Manole Ltda, 1998.
- Baskan Z, Yavuz I, Ulku R, Kaya S, Yavuz Y, Basaran G, Adiguzel O, Ozer T. Evaluation of ectodermal dysplasia. *The Kaohsiung journal of medical sciences*. 2006; 22 (4):171-76.
- De Aquino SN, Paranaíba LMR, Swerts MSO, Martelli DRB, de Barros LM, Júnior HM. Orofacial features of hypohidrotic ectodermal dysplasia. *Head and neck pathology*. 2012; 6 (4):460-66.
- Vieira EMM, Casela LFP, Botter M, Volpato LER. Tratamento protético de paciente com displasia ectodérmica hipohidrótica. *Revista de Clínica e Pesquisa Odontológica*. 2008; 4(2):113-18.
- Lexner MO, Bardow A, Hertz JM, Nielsen LA, Kreiborg S. Anomalies of tooth formation in hypohidrotic ectodermal dysplasia. *International Journal of Paediatric Dentistry*. 2007; 17(1):10-8.
- Silveira JM, Marrichi DMC, Santos ABC, Gimenez T, Braga MM. Reabilitação estético-funcional de paciente com displasia ectodérmica em idade precoce. *Revista da Associação Paulista de Cirurgiões Dentistas*. 2012; 66(1):42-7.
- Imirzalioglu P, Uckan S, Haydar SG. Surgical and prosthodontic treatment alternatives for children and adolescents with ectodermal dysplasia: a clinical report. *The Journal of prosthetic dentistry*. 2002; 88(6):569-72.
- Moshaverinia A, Torbati A, Kar K, Aalam AA, Takanashi K, Chee WW. Full mouth rehabilitation of a young patient with partial expressions of ectodermal dysplasia: A clinical report. *The Journal of prosthetic dentistry*. 2014;112(3):449-54.
- Crawford P, Aldred MJ, Clarke A. Clinical and radiographic dental findings in X linked hypohidrotic ectodermal dysplasia. *Journal of medical genetics*.1991; 28(3):181-85.
- Neves FS, Ladeira DBS, Nery LR, Neves EG, de Almeida SM. Displasia ectodérmica: relato de dois casos clínicos ectodermal dysplasia: report of two clinical cases. *Caros leitores*,2011.
- Sholapurkar AA, Setty S, Pai KM. Total anodontia in patient with hypohidrotic ectodermal dysplasia. Report of rare case of Christ-Siemens Touraine syndrome. *The New York state dental journal*. 2011; 77(1):36-9.
- Kupietzky A, Houpt M. Hypohidrotic ectodermal dysplasia: Characteristics and treatment. *Quintessence international* (Berlin, Germany: 1985). 1995; 26(4):285-91.
- Ramos V, Giebink DL, Fisher JG, Christensen LC. Complete dentures for a child with hypohidrotic ectodermal dysplasia: a clinical report. *The Journal of prosthetic dentistry*. 1995; 74(4):329-31.
- Paschos E, Huth KC, Hickel R. Clinical management of hypohidrotic ectodermal dysplasia with anodontia: case report. *Journal of Clinical Pediatric Dentistry*. 2003; 27(1):5-8.
- Açikgöz A, Kademoglu O, Elekdag-Türk S, Karagöz F. Hypohidrotic ectodermal dysplasia with true anodontia of the primary dentition. *Quintessence international* (Berlin, Germany: 1985). 2006; 38(10):853-58.
- Neville BW, Damm D, Allen CM, Bouquot JE. *Patologia oral e maxilofacial*. 2ª ed., Rio de Janeiro: Ed. Guanabara Koogan, 2004.
- Bergendal B. Prosthetic habilitation of a young patient with hypohidrotic ectodermal dysplasia and oligodontia: a case report of 20 years of treatment. *The International journal of prosthodontics*. 2001; 14(5):471-79