



## Catarata diabetogênica em cão jovem – Relato de Caso

*Diabetogenic cataract in young dog: case report*

Danielle Cristina Sampaio Lopes <sup>1\*</sup>, Leonardo Alves Rodrigues Cabral <sup>1</sup>,  
Maressa Holanda dos Santos <sup>1</sup>, Mirza Melo <sup>2</sup>, Paula Priscila Correia Costa <sup>3</sup>

<sup>1</sup> Alunos de graduação de medicina veterinária, FAVET, UECE.

<sup>2</sup> Clínica Veterinária Optivet, Fortaleza, CE.

<sup>3</sup> Profa. De Clínica Médica de Pequenos Animais, FAVET, UECE.

**Resumo:** A catarata é uma afecção que atinge seres humanos e animais, ocorrendo quando o cristalino apresenta algum grau de opacidade. Suas causas podem estar ligadas a fatores hereditários, inflamatórios, metabólicos, traumáticos, nutricionais e tóxicos. A indicação de cirurgia é cogitada quando a opacidade compromete significativamente a visão. No entanto, o procedimento cirúrgico só deve ser instituído após a avaliação da função da retina através do eletrorretinograma, que compreende o registro de correntes elétricas geradas em resposta a um estímulo luminoso previamente estabelecido. O presente trabalho tem o objetivo de relatar um caso de catarata em um cão. O paciente apresentava manchas oculares, sendo mais evidente a do olho esquerdo. Ao realizar-se o exame clínico oftalmológico, constatou-se catarata madura no olho esquerdo e catarata imatura no olho direito. O eletrorretinograma revelou que a retina estava íntegra em ambos os olhos. Foi realizada a Facoemulsificação no olho esquerdo, obtendo-se pleno êxito com o procedimento.

**Palavras chave:** Facoemulsificação, opacificação, catarata

**Abstract:** Cataract is a disease that affects both humans and animals, occurring when the lens presents some degree of opacity. Its causes can be linked to hereditary, inflammatory, metabolic, traumatic, nutritional and toxic factors. The indication for surgery is contemplated when the opacity significantly undermines the vision. However, surgery should not be initiated until the evaluation of retinal function by electroretinography, which comprises the registration of electric currents generated in response to a predetermined light stimulus. This study aims to report a case of cataracts in a dog. The patient eye spots, being more evident in his left eye. To be held ophthalmologic clinical examination, it was found mature cataract in the left eye and immature cataract in the right eye. The electroretinogram was revealed that the intact retina in both eyes. Facoemulsificação was performed on the left eye, resulting in complete success with the procedure.

**Keywords:** Phacoemulsification, opacification, cataract

Autor para correspondência: E-mail: \* danyvet2709@gmail.com

Recebido em 20.07.2016. Aceito em 25.12.2016

http

## **Introdução**

Atualmente, a oftalmologia constitui um importante ramo da medicina veterinária, sendo comum e frequente a ocorrência de afecções oculares nas espécies domésticas. (PEREIRA, 1999). Os olhos são órgãos sensitivos complexos e basicamente uma extensão do cérebro. (CUNNINGHAM, 1999).

A catarata é uma condição relativamente frequente em cães e pode ser considerada uma das principais causas da deficiência visual nesta espécie. É definida como a opacidade do cristalino ou de sua cápsula, decorrente de alterações da arquitetura lamelar de suas fibras e cápsula (GLOVER & CONSTATINESCU, 1997).

Não há, até o presente momento, medicação tópica, sistêmica ou intraocular que impeça a progressão ou induza a absorção da lente (CANAL, 2007). Caso a catarata venha a atingir um estágio que compromete a visão, ela pode ser tratada através da remoção cirúrgica, mas tal procedimento só é indicado quando se verifica a integridade do nervo óptico por meio de exames de fundo de olho (WILKIE, 2003).

O exame oftalmológico básico ou de rotina não é suficiente para o estabelecimento de um diagnóstico acurado das afecções em casos de pacientes com catarata. Desta forma, as técnicas auxiliares, mais avançadas, podem ser necessárias, como o

Eletrorretinograma. Ele é um registro de correntes elétricas geradas em resposta ao estímulo luminoso previamente estabelecido, sendo útil no diagnóstico de enfermidades e na observação da função da retina. Esses resultados devem ser interpretados em conjunto com aqueles do exame de rotina (TALIERI, 2006).

A Falcoemulsificação pode ser considerada como o último grande avanço na busca por técnicas cada vez mais eficazes para a extração do cristalino em animais com catarata. Em oftalmologia veterinária, vem se mostrando a técnica de eleição, principalmente devido à redução do tempo cirúrgico, das complicações relativas à cicatrização corneana e do período de recuperação do paciente (PEREIRA, 1999).

## **Material & Métodos**

### **Identificação**

Na clínica Optivet, no dia 17 de agosto de 2015, foi atendido pela médica veterinária Mirza Melo o animal de nome Bob da espécie canina, da raça Poodle, de pelagem branca, sexo masculino, com 2 anos de idade, pesando 5kg.

### **Anamnese**

A proprietária levou o animal à clínica com a queixa de que há 10 dias observou uma mancha em ambos os olhos, mais evidente no olho esquerdo (Figura-1). Durante a anamnese a proprietária relatou que o animal não apresentou secreção ocular. Nega dor e apresenta baixa acuidade visual e nictalopia

(cegueira noturna). Nega ixidiose e puliciose, referindo controle dos mesmos. O animal está com a vacinação e vermifugação atualizadas, apresentando estado geral bom, normofagia, normodipsia, normoquesia e urina sem alteração.

Também foi relatada pela proprietária informações sobre a rotina do animal, que tinha por hábito passeios com familiares e nesses passeios o cão recebia como recompensa sorvetes e doces.



Figura -1 : Paciente Bob na primeira consulta

### **Exame clínico oftalmológico**

O animal foi submetido ao exame clínico oftalmológico completo. Através dos métodos semiológicos para a avaliação do sistema visual do animal, apresentou baixa acuidade visual. O teste de Shirmer verificou normalidade da produção da lágrima, com 17 mm/min em olho direito e 18 mm/min em olho esquerdo. A tonometria foi realizada através do Tonopen e os resultados foram de 13 mmHg olho direito e 14mmHg olho esquerdo.

### **Diagnóstico**

Após a realização do exame clínico oftalmológico foi diagnosticada catarata

madura em olho esquerdo e imatura em olho direito.

### **Exames solicitados**

Com a finalidade de instituir o tratamento para a catarata através da falcoemulsificação, foram solicitados os exames de eletrorretinograma, hemograma completo, função renal, função hepática e glicose.

Os resultados dos exames complementares foram: hemograma dentro das normalidades para a espécie, creatinina 0,5 mg/dl. A função hepática foi para ALT (TGP) 153,00 UI/L, apresentando-se elevada em relação aos valores normais da espécie.

Para glicose tivemos 79,00 mg/dl, valores normais para a espécie.

### **Eletrorretinograma**

O exame foi feito em sala escura, com o animal em estado de alerta. O paciente teve suas pupilas dilatadas com colírio a base de tropicamida 1% e foi submetido à adaptação ao escuro por 1 hora.

Para a obtenção dos registros utilizou-se eletrodos ERG-jet que foi colocado sobre a córnea após preenche-la com metilcelulose 2% a fim de oferecer melhor contato elétrico e proteger a superfície corneal.

O eletrodo de referência e o eletrodo-terra, ambos de cúpula de ouro (Grass), foram preenchidos com creme eletrolítico e colocados no canto temporal da pálpebra e no lobo auricular respectivamente.

Para a realização do ERG de campo total foi utilizado o sistema eletrodiagnóstico ERG BPM 200, no qual um programa de computador comandava o número de apresentações e a duração dos estímulos luminosos. O intervalo interestímulo variou de 1 a 15 segundos.

As amplitudes das respostas foram medidas do pico da onda-a ao pico da onda-b em microvolts ( $\mu V$ ) e o tempo de culminação da onda-b em milissegundos(ms).

Foram analisadas três respostas a escotópica de bastonetes, a resposta escotópica máxima e a respostas fotópicas de cones.

A resposta escotópica de bastonetes foi realizada com 20 estímulos luminosos, com estimulação de luz branca em intensidade máxima atenuada em 2,5 unidades logarítmicas, com intervalo de 2 segundos e olho adaptado ao escuro por 1 hora. A resposta escotópica máxima foi obtida com estímulos de alta intensidade, com 20 estímulos luminosos com intervalo de 10 segundos, com olho adaptado ao escuro e sem a presença de luz de fundo. A resposta fotópica de cones com flash único foi obtida com 20 estímulos com intervalo interestímulo de 1 segundo e uma luz de fundo branca com luminância de  $30\text{cd/m}^2$ , após o olho ter sido adaptado ao claro por 10 minutos.

### **Protocolo anestésico**

O protocolo anestésico foi constituído de medicação pré-anestésica utilizando-se Tramadol (2 mg/kg IM) cerca de 30 minutos antes da. A indução foi feita com Propofol (5mg/kg IV), procedeu-se à intubação endotraqueal 4,5 e a manutenção anestésica foi realizada com Isoflurano.

Os parâmetros do animal foram monitorados com ECG, Oximetria, Capnografia e Pressão arterial.

## **Tratamento Cirúrgico**

### **Pré-cirúrgico**

O protocolo de tratamento pré-operatório teve início três dias antes da data marcada para o ato operatório, utilizando-se prednisona (1mg/kg SID VO) e colírio à base de Tobramicina e Dexametazona (1gota/QID em olho esquerdo). Flunixin meglumine (0,5mg/kg IV) foi aplicado 15 minutos antes do procedimento cirúrgico, logo após a indução.

### **Trans – cirúrgico**

Primeiramente foi colocado o blefarostato no olho do animal após antissepsia com Povidona-iodo (PVPI) a 10%. Realizou-se a hemostasia por compressão, na comensura lateral oculta esquerda, e em seguida foi feita a cantotomia.

A técnica cirúrgica adotada para a remoção da catarata foi a de facoemulsificação monomanual com uma incisão em córnea. Injetou-se 0,1 ml do corante Azul de Trypan na câmara anterior e posteriormente injetou-se a substância viscoelástica (metilcelulose a 2%). Em seguida procedeu-se a abertura da cápsula anterior do cristalino, por meio de capsulorexis circular contínua com o auxílio da Pinça de Utrata. Foi realizada a

hidrossecção, rotação e facoemulsificação do núcleo com ponteira de 3.2. Posteriormente, procedeu-se a aspiração dos restos corticais do cristalino, através da caneta de irrigação/aspiração. Completou-se o procedimento com a aspiração das substâncias viscoelásticas, injeção de bolha de ar na câmara anterior. Foi realizada a sutura da incisão da córnea com 3 pontos simples separados, utilizando-se fio de seda 8-0.

O animal acordou bem da anestesia, não havendo intercorrência durante o trans-operatório.

### **Pós – cirúrgico**

Após a cirurgia foi instilado uma gota de cada um dos 3 colírios a base de cloridrato de Ciprofloxacino, Acetato de prednisolona. Em seguida foi colocado o colar elizabetano para proteger o olho cirurgiado.

Para casa foram prescritos topicamente os colírios Predfort, Nevanac, Oflox e Mydriacyl todos QID. Para tratamento oral foi receitado Meticorten 20mg (1/2 compr ao dia, 1vez ao dia) e Amoxicilina 250mg/5m. 2ml BID.

O retorno foi marcado para o dia seguinte. Com 24 horas da cirurgia o animal entrava-se bem e apresentando reflexos oculares (Figura -2).

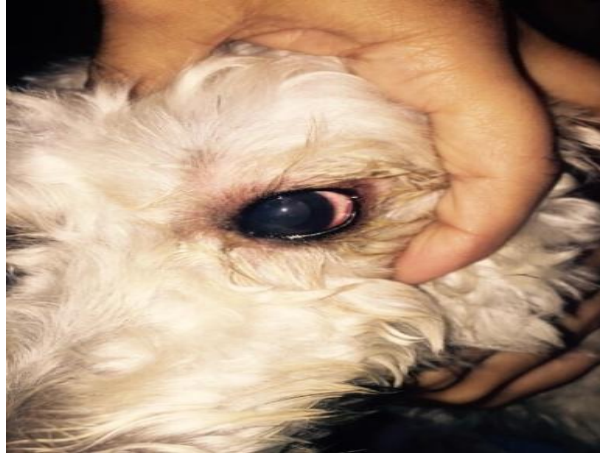


Figura-2 : Animal após 24h da cirurgia.

Após a cirurgia foi instilado uma gota de cada um dos 3 colírios a base de cloridrato de Ciprofloxacino, Acetato de prednisolona. Em seguida foi colocado o colar elizabetano para proteger o olho cirurgiado. Para casa foram prescritos topicamente os colírios Predfort, Nevanac, Oflox e Mydriacyl todos QID. Para tratamento oral foi receitado Meticorten 20mg (1/2 compr ao dia, 1vez ao dia) e Amoxicilina 250mg/5m. 2ml BID.

#### **Medicamentos usados no pós-operatório**

1. Mydriacyl – A tropicamida é um agente anticolinérgico que bloqueia as respostas do músculo esfíncter da íris e do músculo ciliar à estimulação colinérgica, dilatando a pupila (midríase) e paralisando a acomodação (cicloplegia).

Durante a cirurgia temos uma agressão às estruturas intraoculares, então a necessidade de afastar a íris e evitar assim a sinéquia, a midríase nesse caso é

importante para a visualização das estruturas intraoculares.

1. Pred fort – Anti-inflamatório que contém o acetato de prednisolona, glicocorticoide sintético. Controla a uveíte que já existia antes da cirurgia e que depois da cirurgia produz uma inflamação já esperada.

2. Oflox - O Ofloxacino, potente fluoroquinolona de terceira geração. É usado para a regeneração corneal, já que houve incisão e evitar contaminação.

3. Nevanac - pertence ao grupo de medicamentos chamados anti-inflamatórios não-esteroides (AINEs). É utilizado para prevenir e aliviar a dor e a inflamação dos olhos após cirurgia da catarata.

4. Meticorten -Contém prednisona, um esteroide adrenocortical sintético com propriedades predominantemente glicocorticoides. Potente efeito anti-inflamatório sistêmico, porque a íris tem tecido linfóide ela responde ao estímulo

cirúrgico e é necessário a retirada dos anticorpos circulantes q podem atingir o olho e fazer um glaucoma pós-cirúrgico. Usa por 30 dias, inclusive antes da cirurgia.

5. |Amoxicilina - é um antibiótico de eleição para cirurgia de catarata.

### **Resultados & Discussão**

Os achados eletrorretinográficos revelaram que a retina estava íntegra, com resposta elétrica satisfatória ao ERG Flash, que avalia a integridade da camada fotorreceptora, não apresentando sinais de degeneração retiniana ou deslocamento desta estrutura.

Durante todo o procedimento anestésico e cirúrgico as etapas transcorreram dentro da normalidade esperada da técnica de facoemulsificação.

Após 24 horas da cirurgia o animal apresentou bom estado e, no exame clínico-oftalmológico de fundo de olho, foi detectada presença de reflexo. No oitavo dia da cirurgia após a cirurgia, o animal mantinha o olho aberto, não apresentou blefaroespasmos nem secreção ocular. Ao exame clínico-oftalmológico também foi constatada que a pupila estava regular e havia discreta opacificação de cápsula posterior.

Com a boa evolução pós-cirúrgica do paciente, as doses das medicações prescritas foram gradativamente diminuídas até a completa recuperação do animal, sendo a resolução da catarata do

olho direito marcada para cirurgia posteriormente.

Para Corrêa, González e Silva (2010), a catarata diabética é considerada a complicação crônica da diabetes mellitus mais comum em cães. Foi identificada em 66% dos cães diabéticos, sendo que a maior incidência é em animais da raça Poodle e Schnauzer. A formação de catarata é rápida e bilateral, iniciando logo após o início do desequilíbrio metabólico, havendo terapia insulínica ou não.

Segundo Nelson & Couto (2010), estão sob risco de desenvolver catarata os cães diabéticos cuja doença é mal controlada e que apresentam grande flutuação na concentração plasmática de glicose.

O paciente em questão, devido a sua rotina de passeios regados a sorvetes e doces, consumia doses excessivas de açúcar, este fato colabora para a formação da catarata, visto que ela pode aparecer rapidamente, isto porque o cristalino é permeável a glicose, convertendo-a em fructose e sorbitol, que permanecem nas células levando a um acúmulo osmótico de água, intumescência e agregação de proteínas, causando então a opacidade que caracteriza a catarata (BROOKS, 2012).

Para que a cirurgia de catarata seja bem sucedida, o resto do olho exceto a lente, deve estar saudável. Por vezes, a lente está tão opacificada, que não permite

o exame direto da retina. O eletrorretinograma é um teste eletrônico que permite testar a função da retina e deve ser realizado antes da cirurgia (Alves, 2007).

Diversas técnicas cirúrgicas para extração da catarata têm sido empregadas há décadas em medicina veterinária (GLOVER & CONSTANTINESCU, 1997). Quando a remoção da catarata era rotineiramente conduzida empregando-se o procedimento intra-capsular, obtinha-se bons resultados em apenas 29% dos cães operados (Magrane, 1989, citado por MENEZES & PIGATTO, 2007). O uso da técnica extra capsular convencional em cães permitia a obtenção de retorno da função visual entre 79 -85,7% dos casos (Corey & Olson, 1998 citado por (MENEZES & PIGATTO, 2007).

Como advento da facoemulsificação, houve uma acentuada elevação nos índices de sucesso deste tipo de cirurgia e, com ela, a necessidade de se buscar melhores resultados referentes à acuidade visual (DAVIDSON, 2001). Tem sido descrito que as taxas de êxito da FACO são de 90-95% (WILKIE,2003).

O implante da LIO no cão ainda é motivo de controvérsias, sendo necessária a realização de estudos adicionais, tanto para avaliar a necessidade do implante quanto suas possíveis complicações.

O implante de LIO tem por objetivo restabelecer a emetropia ou uma baixa ametropia, evitando a redução drástica da acuidade visual, como se verifica nos pacientes humanos mantidos afácicos após a cirurgia de catarata (GLOVER; CONSTANTINESCU, 1997).

Por outro lado, por causa da ausência de visão foveal nos cães e por sua pequena capacidade acomodativa, a afácia (ametropia causada pela extração por meio de cirurgia, do cristalino) torna-se muito menos debilitante do que em seres humanos (Glover; Constantinescu, 1997).

Segundo Wilkie (2003), os índices de sucesso que são atribuídos à cirurgia de facoemulsificação diminuem com o aumento do tempo cirúrgico. O tempo utilizado para emulsificar a lente no caso relatado mostrou-se satisfatório para obter o sucesso esperado pela técnica escolhida.

Dentre as complicações comumente observadas no pós-operatório citadas por SIMONAZZI E ZANICHELLI (2001), foi constatada a presença de uma discreta opacificação da cápsula posterior ocasionada pela proliferação de células epiteliais remanescentes do cristalino (GAIDDON, 2000). Entretanto, tal desvantagem não foi impedimento para se alcançar o objetivo do tratamento, que é a recuperação da acuidade visual do paciente.



## Conclusões

A catarata é a doença que mais causa cegueira em cães e sua única opção de tratamento é a remoção cirúrgica, a qual não está indicada para todos os animais. Determinar se um animal cataratoso é um bom candidato cirúrgico é fundamental para o sucesso do procedimento e obtenção de resultados satisfatórios. Além disso, não basta o animal ser um bom candidato, seu proprietário deve estar apto para realizar o tratamento pós-operatório rígido, arcar com os custos do tratamento e realizar visitas frequentes de Revisão no Veterinário Oftalmologista.

Muitas são as causas para um animal desenvolver catarata. Para determiná-las é fundamental que o diagnóstico seja feito no início do seu desenvolvimento. Neste sentido, é importante que clínicos veterinários gerais dediquem mais atenção aos olhos de seus pacientes, encaminhando-os para o especialista, quando da observação de alguma opacidade.

Das diversas técnicas utilizadas na remoção cirúrgica da catarata, a facoemulsificação, técnica muito utilizada nos dias atuais, mesmo tendo algumas limitações como alto custo de equipamentos além da demanda de aprendizado, foi a que se mostrou mais promissora, alcançando melhores resultados no que se refere a menor tempo

cirúrgico, menores índices de contaminação e possíveis complicações pós- operatórias, destacando uma alta porcentagem de sucesso na recuperação da visão e reabilitação precoce do paciente.

A evolução e a utilização de novas técnicas e equipamentos cirúrgicos, além de promover a qualificação dos serviços veterinários, atuam de forma concreta na melhoria da qualidade de vida dos animais.

## Referências Bibliográficas

1. ADKINS, E.A.; HENDRIX, D.V.H. Cataract Evaluation and Treatment in Dogs. **Compendium**, v. 25, n. 11, p. 812-825, 2003. Disponível em: < <http://www.vetlearn.com> > Acesso em 05 de agosto de 2015.
2. BANKS, WILLIAM J. Histologia Veterinária aplicada. 2 ed. São Paulo; Manole, 1992.
3. BOJRAB, M.J.; CRANE, S.W.; ARNOCKY, S.P. Cirurgia dos pequenos animais. Roca, 1986.
4. BRIAN, C.G.; LENS In: SLATTER D.V.B; Textbook of small animal surgery. 3rd ed., Philadelphia: Saunders, 2002, cap. 93, p.1402-1407.
5. BROOKS, D.E. Emergências oculares In :Proceedings of the Southern European Veterinary Conferencie & Congresso Nacional AVEPA, Set. 30-Oct. 3, 2010 – Barcelona, Spain. Disponível em: <<http://www.ivis.org/proceedings/sevc/2010/lectures/spa/Brooks3.pdf>> Acesso em 12 agosto de 2015.
6. CANAL, I.H. Cirurgia de Catarata, técnica extracapsular, incluindo biotécnicas. **REDVET Revista Eletrônica de Veterinária**, vol. VI, n.2, 2007. Acessado em 04 de agosto de 2015.

7. CANSI, C.P. et al. Oftalmologia canina. **Revista cães do Sul**, Porto Alegre, a.1, n. 2. Disponível em: Acesso em: 04 de agosto de 2015.
8. CORRÊA, M.N.; GONZÁLEZ, F.H; SILVA, S.C. Transtornos Metabólicos dos Animais Domésticos. Editora da Universidade Federal de Pelotas, 2010. 520 p.
9. CREMONA, G.; CARRASCO, M.A. Hydrodissaction after nucleus fracture. **Journal of Cataract & Refractive Surgery**, v.26, p. 1714-1716, 2000
10. CUNNINGHAM, J.G. Tratado de Fisiologia Veterinária. 3. ed. Rio de Janeiro: Guanabara Koogan, 2004. p. 579
11. DAVIDSON, M.G.; NELMS, S.R. Diseases of the lens and cataract formation. In: GELATT, R.N. Veterinary ophthalmology, 3. Ed. Lippincott: Williams & wilkins, 1999. Pa.797-825.
12. DIELE, C. Catarata, Dogs Times Dicas de saúde. [www.gogtimes.com.br/catarata2.html](http://www.gogtimes.com.br/catarata2.html). Acessado em 12 de setembro de 2015.
13. DYCE, K.M.; SACK, W.O.; WENSING, C.J.G. Tratado de Anatomia Veterinária. 2. ed. Rio de Janeiro: Guanabara Koogan, 1997. p. 663.
144. DZIEZYC, J. Cataract surgery: current approaches. **Clinics of North America: small animal practice**. v. 20, n. 3, p. 737-754, 1990.
15. FRANDSON, R.D.; WILKE, W.L.; FAILS, A.D. Anatomia e Fisiologia dos Animais de Fazenda. 6. ed. Rio de Janeiro: Guanabara Koogan, 2005.
16. GAIDDON, J.A.; LALLEMENT, P.E. & PEIFFER, R.L. Implantation of a foldable intraocular lens in dogs. **Journal of the American Veterinary Medical Association**, v.216, n. 6, p. 875- 877. 2000.
17. GELLAT, K.N. Veterinary Ophthalmology. 3. ed. Pennsylvania: Lippincott Williams & Wilkins, 1999.
18. GILGER, B.C. Phacoemulsification. Technology and fundamentals. **Veterinary clinics of north America: Small animal practice**. v. 27, n. 5, p. 1131-1141, 1997.
19. GLOVER, T.D.; CONSTANTINESCU, G.M. Surgery for cataracts. **Veterinary Clinics of North America: small animal practice**, v.27, p. 1143-1173, 1997.
20. JUNQUEIRA, L. C. & CARNEIRO, J. Histologia Básica. 10 ed. Rio de Janeiro:
21. KEIL, S.M.; DAVIDSON, H.J. Canine cataracts: A review of diagnostic and treatment procedures. **Veterinary Medicine**, p. 14-39, 2001
22. LAUS, J.L. Oftalmologia clínica e cirúrgica em cães e gatos. São Paulo: Roca, 2007.
23. MENEZES, C.L.M. de et al. Incidência de ruptura da cápsula posterior durante a facoemulsificação em cães. In: Congresso Brasileiro da ANCLIVEPA (28. 24-27 maio, 2007: Florianópolis. Anais. Porto Alegre: UFRGS, 2007.
24. MILLER, T.R. et al. Phacofragmentation and aspiration for cataract in dogs: 56 cases (1980- 1984). **Journal of American Veterinary Medical Association**, v.190, n. 12, p. 1577-1780, 1987
25. NARFSTRÖM, K.; EKESTEN, B. Diseases of canines ocular fundus. In: GELLAT, K.N. Veterinary ophthalmology. 3. ed. Philadelphia:

Lippincott Williams & Wilkins, 1998. p. 860-873.

26. NASISSE, M.P.E.; R.T. VAN, MUNGER, R.J. et al. Use o methyl methacrylate orbital prostheses in dogs and cats: 78 cases (1980-1986). **Journal American Veterinary Medical Association**, v. 192, n. 4, p. 539-542, 1996.

27. NELSON, R.W.; COUTO, C.G. Medicina interna de pequenos animais 4 ed., Elsevier Editora, Rio de Janeiro, 2010.

28. PEREIRA, J.S.; PEREIRA, A.B.F.S.; MARTINS, A.L.B. Facoemulsificação – cães e gatos. Porto Feliz. a.14, n. 82, 1999.

29. PIGATTO, J.A.T. Extração extracapsular do cristalino, comparativamente à facoemulsificação, com enfoque nas repercussões endoteliais corneanas em cães (*Canis familiaris* - Linnaeus, 1758). 2004. 110 f. Tese (Doutorado em Cirurgia) - Faculdade de Medicina Veterinária e Zootecnia, Universidade de São Paulo, São Paulo, 2004.

30. SAFATLE, A.M.V. et al. Análise retrospectiva dos resultados da remoção de catarata por facoemulsificação em cães. Clínica Veterinária, Ano XIII, n. 75, 2008.

31. SHIMAMURA, G.M. Estudo da microbiota conjuntival de cães portadores de Diabetes mellitus. São Paulo: Universidade de São Paulo, 2008, 64p. Dissertação (Mestrado em Medicina Veterinária) ã Faculdade de Medicina Veterinária e Zootecnia, 2008.

32. SIMONAZZI & ZANICHELLI - La cataratta nel cane: evoluzione delle conoscenze relative all'intervento chirurgico di estrazione della lente, 2001.

33. SISSON, ROBERT W., AND NATHAN H. AZRÏN. "Family-member involvement to initiate and promote treatment of problem drinkers." *Journal of Behavior Therapy and Experimental Psychiatry* 17.1. ,1986.

34. SLATTER, D.H. Fundamento de Oftalmologia Veterinária. 3. ed. São Paulo: Roca, 2005. p. 686.

35. TALIERI, I.C.; HONSHO, C.S.; NUNES N.; SOUZA, A.P.; DUQUE, J.C. Comportamento da pressão intra-ocular segundo os efeitos cardiorrespiratórios e hemodinâmicos induzidos pela anestesia com desflurano, em cães submetidos a hipovolemia experimental. **Arquivo Brasileiro Oftalmologia**, São Paulo, v. 68, n. 4, p. 521-526, 2006.

36. TUNTIVANICH, P.; TUNTIVANICH, N. Phacofragmentation and Aspiration in Canine Mature Cataract: Surgical technique, Success rate and complications. **Thai Journal of Veterinary Medicine**, v.37, n. 2, p. 33-45, 2007.

37. URBANO, A.P. Episclerite e esclerite. **Arquivo Brasileiro de Oftalmologia**. v. 65, p. 591-598, 2002.

38. VAZ, O. 10 pontos sobre cataratas. Hospital Veterinário do Porto. Disponível em [www.hospvetporto.pt/artigos/detalhes](http://www.hospvetporto.pt/artigos/detalhes). Acessado em 05 de setembro de 2015.

39. VIETH, H.; SALOTI, S.R.A; PASSEAROTTI, S. Guia de prevenção ocular em hanseníase. São Paulo, 1995.

40. WARREN, C. Phaco chop technique for cataract surgery in the dog. **Veterinary Ophthalmology**, v. 7, n. 5, p. 317-327, 2006.

41. WHITLEY, D.R.; McLAUGHLIN, S.A.; WHITLEY, E.M.; GILGER, B.C. Cataract removal in dogs: The surgical techniques. **Veterinary Medicine**, p.859-866, 1993.

42. WILKIE, D.A.; WILIS, A.M. Viscoelastic materials in veterinary ophthalmology. **Veterinary ophthalmology**, v.2, p. 147-153, 2003.

43. WILLIAMS, D.L., M.F. Heath, and C. Wallis. "Prevalence of canine cataract: preliminary results of a cross-sectional study." *Veterinary ophthalmology* v.7.n.1, 2004