

# Revista de la Sociedad Otorrinolaringológica de Castilla y León, Cantabria y La Rioja

ISSN 2171-9381

Revista de Otorrinolaringología y disciplinas relacionadas dirigida a profesionales sanitarios.  
Órgano de difusión de la Sociedad Otorrinolaringológica de Castilla y León, Cantabria y La Rioja  
Periodicidad continuada  
Edita: Sociedad Otorrinolaringológica de Castilla y León, Cantabria y La Rioja  
Correspondencia: [revistaorl@revistaorl.com](mailto:revistaorl@revistaorl.com)  
web: [www.revistaorl.com](http://www.revistaorl.com)

Caso clínico

## Trombosis séptica del seno lateral. Descripción de un caso

Septic lateral sinus thrombosis. A case report

*Carmen Álvarez Santacruz, Nuria Salas Barrios, Félix Erideivis Ureña Paulino, Diego Hellín Meseguer*

Servicio de Otorrinolaringología. Hospital Universitario Reina Sofía. Murcia. España.

[carmenasantacruz@gmail.com](mailto:carmenasantacruz@gmail.com)

Recibido: 22/11/2014

Aceptado: 08/01/2015

Publicado: 11/01/2015

**Conflicto de intereses:** Los autores declaran no tener conflictos de intereses

**Imágenes:** Los autores declaran haber obtenido las imágenes con el permiso de los pacientes

Referencia del artículo:

Álvarez-Santacruz C, Salas-Barrios N, Ureña-Paulino FE, Hellín-Meseguer D. Trombosis séptica del seno lateral. Descripción de un caso. Rev Soc Otorrinolaringol Castilla Leon Cantab La Rioja. 2015. 6 (3): 12-18.

<b>Resumen</b>	Introducción y objetivo: La trombosis del seno lateral es una complicación intracraneal asociada a mastoiditis con carácter subclínico, cuyo síntoma principal es la cefalea de larga duración que no cede con tratamiento. En líneas generales presenta una instauración insidiosa difícil de diagnosticar. Descripción del caso: Varón de 12 años atendido por otitis subaguda complicada en el que se estableció diagnóstico de trombosis del seno lateral por pruebas de imagen sin las características clínicas propias de la entidad mencionada. Discusión: La trombosis del seno lateral es actualmente infrecuente debido a los avances en la terapia antibiótica de su principal origen, la otitis media. El manejo inicial debe ser fundamentalmente con antimicrobianos y tratamiento sintomático, reservándose el tratamiento quirúrgico a los cuadros que presente mala evolución. En este tipo de trombosis no está recomendado el tratamiento aintitrombótico de forma sistemática. Conclusiones: El caso propuesto pretende realizar una revisión actualizada de la literatura científica existente con un análisis crítico de los aspectos que despiertan mayor controversia.
<b>Palabras clave</b>	trombosis del seno lateral; otitis media complicada; cefalea; mastoiditis
<b>Summary</b>	Introduction and objective: The lateral sinus thrombosis is an intracranial complication associated with subclinical mastoiditis, whose main symptom is headache of long duration that does not yield to treatment. Overall it presents an insidious onset difficult to diagnose. Case description: The following document describes the case of a 12 years old boy by a complicated subacute otitis, being diagnosed with lateral sinus thrombosis by imaging test, not showing the clinical characteristics. Discussion: The lateral sinus thrombosis is rare today because of advances in antibiotic therapy of his main source, otitis media . Initial management should be primarily with antibiotics and symptomatic treatment, reserving surgical treatment to which this poor outcome. In this type of thrombosis is not recommended for treatment aintitrombótico systematically. Conclusions: The proposed event intends to conduct an updated scientific literature with a critical examination of issue that arouse more controversy review.
<b>Keywords</b>	lateral sinus thrombosis, suppurative otitis media; headache disorders, mastoiditis

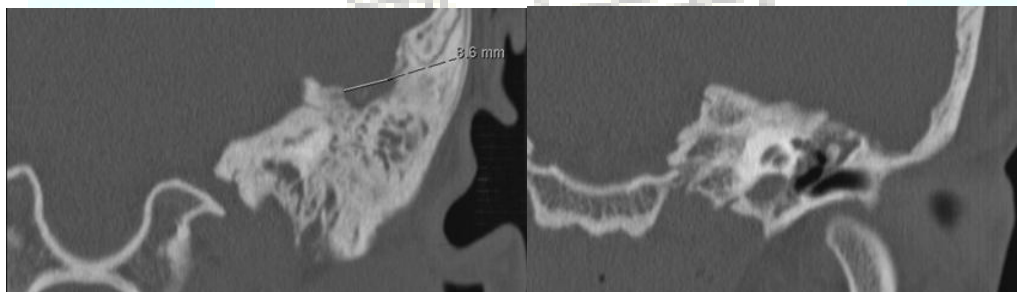
## Introducción

La otitis media es un cuadro frecuente de evolución favorable en la mayor parte de los casos gracias a la instauración temprana de tratamiento, siendo las complicaciones asociadas poco habituales en nuestro medio. Sin embargo continúan siendo potencialmente graves ya que el uso de antibióticos puede producir enmascaramiento de la sintomatología o bien por falta de sospecha clínica dada su baja frecuencia, lo que condiciona el retraso en su diagnóstico[1]. Las complicaciones de las otitis son consecuencia de la existencia de fístulas previas, flebitis o erosiones óseas, siendo esta última la causa más frecuente. Se dividen en complicaciones intratemporales donde se encuentra la parálisis del nervio facial y la laberintitis y complicaciones intracraneales. De este último grupo destaca la meningitis otógena, absceso cerebral y la tromboflebitis del seno sigmoide, motivo de este artículo[2].

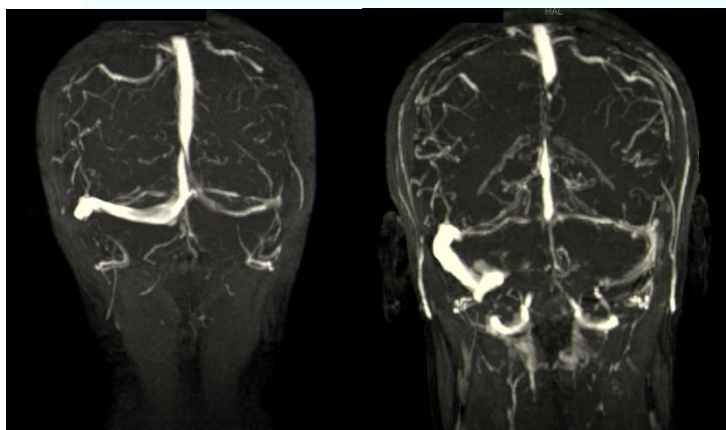
## Descripción

Paciente varón de 12 años que fue remitido por otalgia con otorrea izquierda

desde el Servicio de Urgencias de nuestro hospital con diagnóstico de otomicosis, donde prescribieron tratamiento tópico con Ciclopiroxolamina. En la exploración física se apreció un granuloma que ocupaba todo el CAE. Se añadió Ciprofloxacino y Fluocinolona tópicos al tratamiento inicial. Ante los hallazgos se solicitó tomografía (TC). Previamente a la realización de la TC el paciente fue remitido de nuevo desde el Servicio de Urgencias por fiebre de  $38,25^{\circ}$  en picos de predominio vespertino, leucocitosis de 13980 y otorrea purulenta y maloliente, tratada con Amoxicilina/Clavulánico 500 mg/125 mg cada 8 horas. En la anamnesis el paciente refirió inestabilidad y dolor “a punta de dedo” en la región temporo-occipital izquierda. La exploración del oído izquierdo mostraba un tímpano engrosado y descamativo, no visualizándose los cuadrantes posteriores del tímpano. En la acumetría presentó un Rinne negativo en oído izquierdo y un Weber lateralizado al mismo siendo el resto de la exploración normal. Se pautó Cefuroxima sistémica 500 mg cada 12 horas y Gentamicina más Dexametasona tópica y se ingresó al paciente con diagnóstico de sospecha de otitis media subaguda colestomatosa. La TC al ingreso mostró una ocupación completa de la mastoides izquierda y epítimpano con sospecha de erosión del techo (figura 1). El diagnóstico se confirmó con la realización de una RMN con contraste (figura 2), donde se visualizó una trombosis de seno sigmoide y extensión meníngea intracraneal del proceso inflamatorio/infeccioso mastoideo izquierdo evidenciado por un intenso realce en el tentorio izquierdo, duramadre a nivel temporal y de fosa posterior, así como de seno transverso y sigmoide.



**Figura 1.** TC de peñasco sin contraste. Ocupación completa de mastoides, epítimpano y parte de meso e hipotímpano.



**Figura 2.** RMN de senos cerebrales con reconstrucción en 3D. Obliteración de seno sigmoide izquierdo.

Tras la instauración del tratamiento antibiótico y la realización de una miringotomía, liberación de contenido y colocación de un drenaje transtimpánico, se produjo una clara mejoría del estado general en las siguientes 24 horas junto con una mejoría radiológica en 6 días. El cultivo micológico y bacteriológico del exudado fue negativo.

El paciente fue dado de alta estando asintomático para tratamiento domiciliario con Cefuroxima 500mg cada 12 horas, Deflazacort 30mg cada 24 horas, junto con tratamiento analgésico y control semanal.

La RMN de control mostró una disminución de la afectación meníngea sin afectación parenquimatosa.

El drenaje se retiró a los 7 días con evidencia de cierre de la perforación a los 14 días y recanalización del seno, visualizada en RMN de control al mes del alta.

### Discusión

Los senos venosos cerebrales son repliegues de la duramadre, carentes de válvulas, que recogen el drenaje venoso del encéfalo y, que debido a su sutil estructura, pueden verse afectados por diferentes procesos patológicos, favoreciendo el desarrollo de trombosis en su interior [3].

El seno lateral es resultante de la confluencia del resto de senos venosos cerebrales y su continuidad fuera del cráneo se realiza a través de la vena yugular interna [3].

La situación anatómica del seno lateral lo hace especialmente vulnerable a los procesos inflamatorios/ infecciosos de origen otológico siendo la forma más importante de trombosis intracraneal tras la afectación de seno cavernoso [4].

En la mayoría de individuos existe dominancia derecha por lo que la lesión de este lado produce mayor afectación del flujo venoso, pudiendo dar lugar a hidrocefalia por propagación a la confluencia de los senos y seno sagital superior [4] y, por tanto, a un cuadro más florido. La afectación del lado no dominante presenta una clínica más larvada en un proceso clínico ya inespecífico, suponiendo una dificultad añadida en el diagnóstico, como ocurrió en el caso presentado [4].

En relación a la clínica, tiene una evolución subaguda con carácter insidioso, siendo asintomática o con síntomas inespecíficos tales como otalgia, acompañada o no de otorrea, náuseas, vómitos, fiebre en picos y cefalea fronto-témporo-occipital ipsilateral que persiste durante varias semanas, la cual en nuestro caso fue el síntoma guía [4].

La exploración otoscópica suele estar alterada en la mayoría de los casos, pudiendo presentar desde un tímpano eritematoso como único hallazgo hasta perforaciones timpánicas. El dolor y tumefacción a nivel del borde posterior de la apófisis mastoideas, llamado signo de Gresinger, se observa en el 50 % de los casos [4] y esta causado por la oclusión de las venas emisarias mastoideas.

La trombosis de este seno es en la actualidad bastante infrecuente gracias al inicio precoz del tratamiento antibiótico de las otitis medias, apareciendo principalmente es las tres primeras décadas de la vida [5]. En edades más avanzadas puede surgir a partir de otitis crónicas simples o colesteatomas

[6].

Inicialmente en el caso que proponemos se pensó en que el posible origen del cuadro fuese el de un colesteatoma, pues suele debutar en edades tempranas y aunque la mayoría de pacientes están asintomáticos puede iniciarse con vértigo y otorrea siendo la pérdida auditiva un síntoma tardío. Las perforaciones timpánicas asociadas a esta entidad están con frecuencia localizadas a nivel de la pars flácida y es característica la presencia de un pólipo de origen atical [6].

Las complicaciones intracraneales ocurren entre un 0,1-2% de los afectados y generalmente suele ser el resultado de la complicación de un absceso que se propaga a través de una erosión de la mastoides [6].

Sin embargo, a medida que evolucionó el proceso se comprobó que lo que inicialmente se identificó como un pólipo colesteatomatoso era en realidad una reacción granulomatosa. Los granulomas aparecen por respuesta inflamatoria a cuerpo extraño o infecciones y a menudo, ceden con tratamiento antibiótico y/o antiinflamatorio.

Si bien el amplio uso de antibióticos ha disminuido su incidencia, también modifica el cuadro clínico clásico, haciendo más difícil su detección temprana por la baja sospecha por parte del clínico. No obstante, su empleo ha mejorado el pronóstico de esta entidad [7].

En la trombosis del seno lateral la ausencia de búsqueda de atención médica o un tratamiento erróneo, favorecen la propagación del proceso al espacio epidural dando lugar a una clínica con focalidad neurológica consecuencia de hipertensión intracraneal o bien a irritación encefálica. Las manifestaciones más frecuentes son diplopía por parálisis del VI par craneal, por compresión del nervio en el canal de Dorello, y parálisis facial. Otros síntomas frecuentes son vértigo, fotofobia y rigidez cervical con dolor a nivel del borde anterior de esternocleidomastoideo no asociado a adenopatías [7].

En las formas clínicas más floridas el cuadro puede propagarse anterógradamente y producir embolias pulmonares, septicemia e incluso embolias metastásicas en otras zonas de la economía aunque actualmente es bastante infrecuente [7].

El diagnóstico se basa en las pruebas de imagen siendo la técnica de elección la angio-RMN, con utilidad tanto diagnóstica como pronóstica, ya que permite valorar tanto la extensión del trombo como realizar la estimación del tiempo de evolución del mismo. No obstante, la TC puede ser útil en la sospecha del cuadro, pero presenta un elevado número de falsos positivos quedando como exploración de seguimiento [7].

Destaca la escasa correlación clínico-radiológica siendo lo habitual que la mejoría sintomatología preceda a la de las pruebas de imagen, requiriéndose controles periódicos en la fase de resolución.

El tratamiento resulta de la combinación de antimicrobianos junto con cirugía, no existiendo ninguna guía clínica estandarizada. Hoy día se tiende a ser más conservador en lo que al tratamiento se refiere, utilizando como primera arma terapéutica el tratamiento médico quedando la cirugía relegada a casos de mala evolución [8], ya que su uso sistemático no ha demostrado mejorar el pronóstico salvo excepciones.

El tratamiento antibiótico debe ser en altas dosis e intravenoso, empleando fármacos de amplio espectro con capacidad de atravesar la barrera

hematoencefálica. Los gérmenes más frecuentes dentro de esta entidad son Proteus, Streptococcus, Staphylococcus y anaerobios, por lo que la pauta empírica más ampliamente establecida incluye Cefalosporinas de tercera y cuarta generación asociado a Metronidazol con adición de Vancomicina para cubrir S aureus Meticilin-resistente. La duración del tratamiento es variable, oscilando entre 4-6 semanas, pudiendo finalizar de forma ambulatoria en caso de continuar con pauta endovenosa o bien domiciliario en caso de ser vía oral [9].

El uso de anticoagulación en este cuadro aun despierta controversia, ya que se considera que el tratamiento antibiótico es suficiente para disolver el trombo, y el uso de anticoagulantes no está exento de riesgos tales como la embolia séptica, hemorragia o CID. Algunos estudios sugieren su uso en caso de progresión del trombo, extensión a otras zonas o eventos embólicos. Sin embargo, la decisión de someter o no al paciente a este tratamiento debe ser siempre individualizada [10-11].

Si se precisara tratamiento quirúrgico, éste abarcaría desde la miringotomía con drenaje transtimpánico hasta una mastoidectomía radical con drenaje si no se produce la mejoría del cuadro en 12-24 horas desde la instauración del tratamiento [11].

En caso de mastoiditis aguda o colesteatoma, la mastoidectomía radical se realiza de forma sistemática permitiendo un tratamiento definitivo, evitando reintervenciones. En estas dos situaciones la cirugía temprana ha demostrado mejorar el pronóstico [11].

### Conclusiones

La trombosis del seno lateral a pesar de su baja incidencia, es actualmente una complicación posible debido a su lento e insidioso establecimiento que hace de su diagnóstico un desafío para el clínico.

Debe sospecharse en otitis de presentación tórpida aún con clínica anodina o indolente siendo la cefalea occipito-temporal resistente al tratamiento el síntoma más orientativo.

### Bibliografía

1. Quintero Noa JL, Álvarez I, Hernández Cordero MC, Meléndez Quintero LL. Complicaciones de las otitis medias agudas y crónicas en el niño. Rev Cubana Pediatr. 2013;85:1.
2. Ignacio Cobeta Marco. Otorrinolaringología y patología cervicofacial. Barcelona. Ars Medica. 2003; pp73-88.
3. De la Fuente Cañibano R, Santa Cruz Ruiz S. Trombosis del seno lateral. Complicación de una otitis media subaguda. Rev Soc Otorrinolaringol Castilla Leon Cantab La Rioja. 2011; 2: 81-92. Disponible en: <http://hdl.handle.net/10366/124394>. [Citado el 08/01/2015]
4. Southwick FS. Septic cavernous sinus thrombosis. [Monografía en Internet]. Calderwood SB: UpToDate; 2014. Disponible en: <http://www.uptodate.com>. [Citado 02/07/2014].
5. De Oliveira Penido N, Testa JR, Inoue DP, Cruz OL. Presentation,

- treatment, and clinical course of otogenic lateral sinus thrombosis. *Acta Otolaryngol.* 2009;129: 729-34.
6. Janardhan N, Indeevar P, Suresh A C, Kuldeep S. Congenital Cholesteatoma of Temporal Bone with Bezold's Abscess: Case Report. *Indian J Otolaryngol Head Neck Surg.* 2012; 64:97–9.
  7. Gutiérrez C, Carrasco L, Rahal M. Trombosis de seno lateral como complicación de otitis media aguda en niños. Reporte de un caso y revisión de la literatura. *Rev. Otorrinolaringol. Cir. Cabeza Cuello* 2012; 72: 187-94
  8. Tov EE, Leiberman A, Shelef I, Kaplan DM. Conservative nonsurgical treatment of a child with otogenic lateral sinus thrombosis. *Am J Otolaryngol.* 2008;29:138-41.
  9. Ulanovsky D, Yacobovich J, Kornreich L, Shkalim V, Raveh E. Pediatric otogenic sigmoid sinus thrombosis: 12-Year experience. *Int J Pediatr Otorhinolaryngol.* 2014;78: 930-3.
  10. Novoa E, Podvinec M, Angst R, Gürtler N. Paediatric otogenic lateral sinus thrombosis: therapeutic management, outcome and thrombophilic evaluation. *Int J Pediatr Otorhinolaryngol.* 2013;77:996-1001.
  11. Sitton MS, Chun R. Pediatric otogenic lateral sinus thrombosis: role of anticoagulation and surgery. *Int J Pediatr Otorhinolaryngol.* 2012;76: 428-32.

