

## Síndrome de Lady Windermere como causa de tos crónica. A propósito de un caso

Lady Windemere syndrome as the cause of chronic cough.  
A propos of one case

Yusbiel José León Valdivies<sup>1</sup>, Reinaldo B. Sánchez de la Osa<sup>2</sup>,  
Sergio Fernández García<sup>3</sup>, Osés Herrera Liliana<sup>4</sup>

<sup>1</sup> Médico, Servicio de Neumotisiología, Hospital Neumológico de Cuba Benéfico Jurídico, Cuba.

<sup>2</sup> Médico, Servicio de Imagenología, Hospital Neumológico de Cuba Benéfico Jurídico, Cuba.

<sup>3</sup> Odontólogo, Servicio de Medicina bucal, Universidad de Medicina de Cienfuegos, Cuba.

<sup>4</sup> Interno.

### Resumen

Las micobacterias no tuberculosas son poco reconocidas hoy en el mundo, incrementándose su prevalencia a punto de partida de su sospecha en inmunodeprimidos o en enfermedades crónicas, como la fibrosis quística. Se presenta el caso de una paciente con diagnóstico de síndrome de Lady Windermere a punto de partida de un cuadro de tos crónica. Se realizó tomografía computarizada donde se evidenciaron bronquiectasias en el segmento lingular del pulmón izquierdo y en los lóbulos medio e inferior del derecho. Mediante la broncoscopia se aisló el complejo *Mycobacterium avium-intracellulare*. La falta de sospecha de micobacterias atípicas en pacientes sin factores predisponentes, con un cuadro de tos crónica, conduce al retraso en el diagnóstico y el deterioro clínico del paciente.

**Palabras clave.** Bronquiectasia; *Mycobacterium avium-intracellulare*; Síndrome de Lady Windermere.

### Abstract

Nontuberculous mycobacteria are rarely recognized in the world today; their prevalence is increasing due to suspicion in immunocompromised patients or in those suffering from chronic illnesses such as cystic fibrosis. A case with of Lady Windermere Syndrome diagnosis that originally started with chronic cough is presented. Tomography showed bilateral bronchiectasis in the left lingual segment and in the middle and lower right lobe. *Mycobacterium avium-intracellulare* complex was isolated using bronchoscopy. The lack of suspicion of nontuberculous mycobacteria in patients without risk factors and chronic cough leads to diagnosis delay and clinical deterioration of the patient.

**Keywords:** Bronchiectasis; *Mycobacterium avium-intracellulare* complex; Lady Windermere syndrome.

An Fac med. 2015;76(3):285-7 / <http://dx.doi.org/10.15381/anales.v76i3.11241>

### INTRODUCCIÓN

En la antigüedad, las micobacterias no tuberculosas eran contaminantes de laboratorio o colonizadores de la vía aérea, sin causar enfermedad. Actualmente se sabe que producen cuadros clínicos que pueden variar desde los subclínicos a destrucción extensa de los pulmones<sup>(1)</sup>. Existen tres formas prototípicas de infección pulmonar: a) patrón similar tuberculosis, con infiltrados con o sin cavitación en lóbulos supe-

riores observadas con mayor frecuencia en hombres adultos con EPOC y fumadores; b) la presentación con nódulos o bronquiectasias nodulares, manifiesta en mujeres delgadas, mayores, no fumadoras (síndrome de Lady Windermere); y, c) neumonía por hipersensibilidad asociada a la exposición de sistemas contenedores de agua<sup>(2)</sup>.

En 1992, Reich y Johnson describieron seis mujeres que presentaban enfermedad pulmonar y micobacterias

no tuberculosas con bronquiectasias en el lóbulo medio y llingula, inmunocompetentes, sin antecedentes de tabaquismo o enfermedad pulmonar previa. Estos autores postularon la supresión voluntaria de la tos responsable ante la imposibilidad para remover las secreciones infectadas de las vías aéreas, predisponiendo el desarrollo de bronquiectasias. Lo llamaron síndrome de Lady Windermere (en alusión a la obra «El abanico de Lady Windermere»

de Oscar Wilde: una obra de teatro en cuatro actos, estrenada el 22 de febrero de 1892 en el Teatro St. James de Londres), donde la protagonista suprime la tos de forma voluntaria (3,4). El complejo *Mycobacterium avium* incluye la micobacteria tuberculosa que con más frecuencia puede ser capaz de producir enfermedad en humanos (5). Puede causar enfermedad pulmonar progresiva que provoca falla respiratoria e incluso la muerte en individuos previamente sanos. Al parecer, la prevalencia está incrementándose, debido a su búsqueda en patologías como bronquiectasias y fibrosis quística (6).

PRESENTACIÓN DEL CASO

Mujer de 58 años de edad, no fumadora, con serología VIH negativa y sin antecedentes de salud, que acudió a consulta porque desde hacía tres meses venía presentando tos, en todo momento del día, con expectoración, sobre todo en horas de la mañana, y que se acompa-

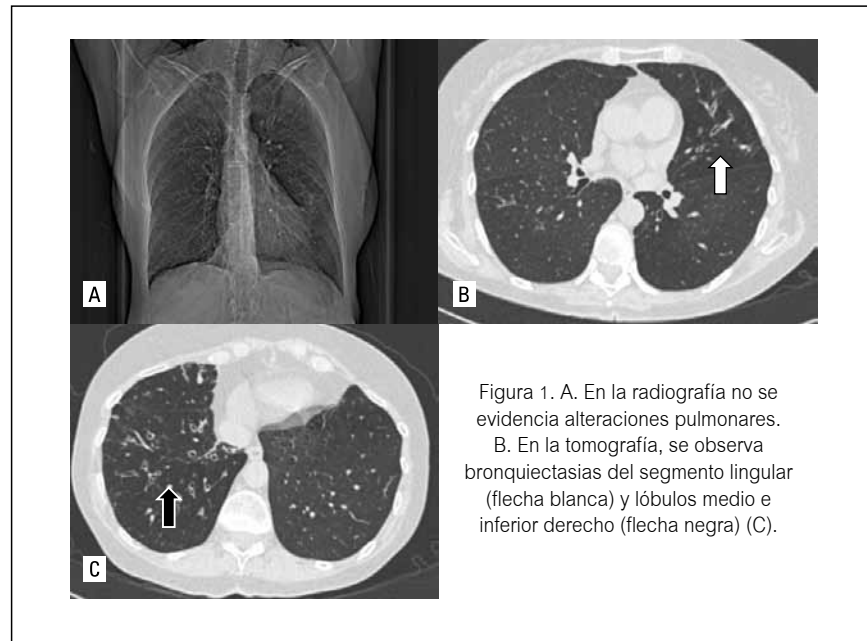


Figura 1. A. En la radiografía no se evidencia alteraciones pulmonares. B. En la tomografía, se observa bronquiectasias del segmento lingular (flecha blanca) y lóbulos medio e inferior derecho (flecha negra) (C).

ñaba de decaimiento. Refirió haber sido tratada en múltiples ocasiones, sin mejoría. Al examen físico se constató un murmullo vesicular disminuido y *pectum excavatum*.

Se le realizó una radiografía de tórax, en la que no se evidenciaron alteraciones pleuropulmonares. En la radiografía de senos paranasales no se encontraron alteraciones. Se le realizó estudio endoscópico, donde no se informa alteraciones de la mucosa gástrica. En la prueba funcional se refiere un trastorno obstructivo de intensidad leve con respuesta significativa al broncodilatador. Sucediéndola, se realizó una tomografía de pulmón, donde se evidenció múltiples bronquiectasias en los segmentos lingulares del pulmón izquierdo y en los lóbulos medio e inferior del pulmón derecho. Se realizó una broncoscopia, donde se informó de secreciones bronquiales blanco-amarillentas en ambos árboles bronquiales y se realizó lavado bronquial. Los exámenes de laboratorio clínico se reflejan en la tabla 1.

Histopatológicamente se describió un infiltrado inflamatorio a predominio eosinofílico. El examen directo y el estudio micológico resultaron negativos. El cultivo BAAR fue positivo, codificación 3, aislándose complejo *Mycobacterium avium-intracellulare* (MAI).

Establecido el diagnóstico, se le impuso tratamiento con etambutol 4 tabletas de 250 mg/día + claritromicina 500 mg cada 12 h + rifampicina 2 ta-

Tabla 1. Valores de exámenes complementarios de laboratorio.

Hemoglobina	125 g/L
Hematocrito	038 vol. %
Leucograma	9,47 x 10 <sup>9</sup>
Polimorfonucleares	065
Linfocitos	031
Eosinófilos	002
Monocitos	002
Eritrocitos	14 mm/h
Tiempo de sangramiento	1 <sup>1/2</sup> '
Tiempo de coagulación	8'
Conteo de plaquetas	245 x 10 <sup>9</sup>
Transaminasa glutámico pirúvica - TGP	26 Uds.
Transaminasa glutámica oxalacética - TGO	18 Uds.
Gamaglutamil transferasa - GGT	33 Uds.
Glicemia	4,8 mmol/L
Creatinina	75 mmol/L
Espito BAAR I (D) y (C)	Cod. 3
Espito citológico	Negativo
Lavado bronquial bacteriológico	Microbiota normal
Lavado bronquial BAAR (D) y (C)	Cod. 3

bletas de 300 mg/día. Cumplió un año de tratamiento, incluyendo fisioterapia respiratoria. Durante los dos años de seguimiento no se ha vuelto a aislar la micobacteria. La tos ha desaparecido, hecho que ocurrió al octavo mes del tratamiento.

## DISCUSIÓN

La tos es uno de los síntomas respiratorios más frecuentes, que puede manifestarse de forma aguda o crónica. En esta paciente, por su tiempo de duración de más de tres semanas, se trataba de una tos crónica. Ante un paciente de este tipo es válido realizar el diagnóstico diferencial de las entidades más comunes que producen tos crónica, entre ellas la sinusitis crónica en la que se manifiesta un síndrome de goteo nasal posterior, que no es el caso debido a que no se presenta dolor de cabeza vespertino con secreción purulenta por la nariz; además, no aparece lagrimeo ni fiebre, así como la percusión de los senos o la palpación de los puntos son dolorosos y la radiografía es negativa. La paciente no era fumadora, por lo que se descartó

que la exposición al mismo fuera la causa de la tos. De igual modo, no era asmática, por lo que fue descartada como causa de tos crónica. La otra entidad que produce tos crónica con frecuencia es el reflujo gastroesofágico, lo que se descartó a punto de partida de la ausencia de síntomas digestivos; además durante la investigación endoscópica no se encontraron manifestaciones orgánicas que establecieran el diagnóstico.

Al no obtenerse evidencias de las entidades más frecuentes causales, se decidió realizar una tomografía de pulmón, evidenciándose las múltiples bronquiectasias en la llingula y los lóbulos medio e inferior del pulmón derecho. Se sospechó que pudiera tratarse de una enfermedad producida por un germen atípico, por lo que se realizó broncoscopia, llegándose al diagnóstico de un complejo *Mycobacterium avium-intracellulare* y con la conclusión que la causa de la tos era el síndrome de Lady Windermere. En el caso se evidencia una rara causa de tos crónica, pero que con el uso adecuado del método clínico y el correcto empleo de los medios diagnósticos se puede establecer el diagnóstico y el tratamiento adecuado.

## REFERENCIAS BIBLIOGRAFICAS

1. Griffith DE, Wallace RJ Jr. Treatment of nontuberculous mycobacterial infections of the lung in HIV-negative patients. En: Basow DS, editor. UpToDate. Waltham, MA: UpToDate; 2009.
2. Arend SM, van Soolingen D, Ottenhoff TH. Diagnosis and treatment of lung infection with nontuberculous mycobacteria. *Curr Opin Pulm Med*. 2009 May;15(3):201-8. doi: 10.1097/MCP.0b013e3283292679.
3. Wilde O. Lady Windermere's Fan. Publicado en *The Importance of Being Earnest and Other Plays*. London: Penguin, 1940. ISBN 0-14-048209-1.
4. Baran E. *Mycobacterium avium* complex en paciente inmunocompetente. *Neumol Cir Torax*. 2012 Abril-junio;71(2):170-3.
5. Hopewell P, Bloom B. Tuberculosis and other mycobacterial diseases. En: Murray J, Nadel J, editors. *Textbook of Respiratory Medicine*. 3rd ed. Philadelphia: Saunders; 2000:1090-105.
6. Field SK, Fisher D, Cowie RL. *Mycobacterium avium* complex pulmonary disease in patients without HIV infection. *Chest*. 2004 Aug;126(2):566-81.

---

Artículo recibido el 20 de mayo de 2015 y aceptado para publicación el 28 de junio de 2015.

Conflictos de intereses: No existen.

Autor correspondiente:

Dr. Yusbiel José León Valdivies

Dirección: Calle 20A No. 47 Rafaelito, Cumanayagua, Cienfuegos, Cuba.

Teléfono: 53381895

Correo electrónico: yusbiel@infomed.sld.cu